



ALCARRAUX & C^o
36, Rua da Imperatriz, 36
S. PAULO


Livros e Papelaria
Papeis pintados
Artigos de desenho
Lavras em branco
Tintas e todas as qualidades
Assinaturas
Pera as Juntas Europeas

MESMA CASA
15, Rue d'Hauteville, 15
PARIS

Artigos de Tintaria
Barras de ferro
Papel d'impressão
e de todas as qualidades
Charutos de Havana
Encarega-se
de todas as encomendas por effecto

380673

DEDALUS - Acervo - FM



10700055085

BIBLIOTHECA da FACULDADE de MEDICINA
DE SÃO PAULO

Sala .. Prateleira *C*

Estante *23* de ordem */6*

HYSTÉROTOMIE

PARIS. — IMPRIMERIE DE E. MARTINET, RUE MIGNON, 2

HYSTÉROTOMIE

DE L'ABLATION
PARTIELLE OU TOTALE DE L'UTÉRUS
PAR LA GASTROTOMIE

ÉTUDE
SUR LES TUMEURS QUI PEUVENT NÉCESSITER
CETTE OPÉRATION

PAR

J. PÉAN

Ancien prosecteur
Chirurgien des hôpitaux de Paris

ET

L. URDY

Interne des hôpitaux de Paris
Lauréat de la Faculté de médecine de Montpellier

Ouvrage orné de 25 figures dans le texte et de 4 planches

PARIS

ADRIEN DELAHAYE, LIBRAIRE-ÉDITEUR

PLACE DE L'ÉCOLE-DE-MÉDECINE

1873

Tous droits réservés.

AVANT-PROPOS

Écrire sur l'ablation de l'utérus, faire l'histoire des tumeurs qui peuvent la nécessiter, ce n'est point assurément aborder un sujet nouveau pour notre époque. Déjà, avant nous, des chirurgiens illustres qui s'appellent Burnham, Storer, Spencer Wells, Kœberlé, ont attaché leurs noms à cette étude ; on peut même dire que leurs travaux sur ce point n'ont pas peu contribué à la gloire de la chirurgie contemporaine.

Le sujet toutefois est loin d'être épuisé. Aujourd'hui encore, il se trouve des chirurgiens du plus grand mérite qui refusent à l'hystérotomie une place parmi les grands traumatismes chirurgicaux et qui la condamnent comme une opération hasardeuse et prématurée. Dès lors, il nous sera permis de croire que nous aurons été de quelque utilité à la science en faisant connaître les résultats encourageants auxquels nous sommes parvenus dans notre pratique, et en décrivant la méthode opératoire qui nous a conduit au succès.

Loin de nous la prétention d'avoir résolu définitivement

la question de l'ablation de l'utérus par la gastrotomie. Si les faits ne sont pas encore assez nombreux pour asseoir un jugement définitif sur la valeur de cette opération nouvelle, ils le sont assez néanmoins pour prévoir, sans être taxé d'exagération, l'avenir brillant qui lui est réservé.

Nous diviserons cette étude en quatre parties :

La première sera consacrée à l'historique de la question.

Dans la deuxième, nous discuterons les raisons qui nous portent à penser que l'hystérotomie doit être définitivement classée parmi les grandes opérations chirurgicales; l'étude du pronostic s'y rattache naturellement.

Dans la troisième, nous étudierons les cas qui peuvent la nécessiter. Nous nous attacherons à préciser autant que possible ses indications, rejetant l'opération lorsque la tumeur, — corps fibreux de l'utérus ou tumeur fibro-cystique, — ne menace point immédiatement la vie, mais aussi ayant la conviction intime que, dans le cas contraire, le devoir du chirurgien est d'intervenir immédiatement.

Enfin, la quatrième comprendra la description du manuel opératoire.

HYSTÉROTOMIE

DE L'ABLATION

PARTIELLE OU TOTALE DE L'UTÉRUS

PAR LA GASTROTOMIE

PREMIÈRE PARTIE

QUELQUES MOTS D'HISTORIQUE.

L'ablation de l'utérus par la gastrotomie se place naturellement à côté de l'ovariotomie et de l'opération césarienne, tant par la méthode opératoire que par les accidents qui peuvent venir la compliquer. Comme ces dernières, d'origine récente, elle ne remonte guère qu'au commencement de ce siècle. C'est à notre époque, en effet, que le traitement des tumeurs abdominales a fait les progrès que nous connaissons tous ; nulle part la hardiesse des chirurgiens n'a été poussée aussi loin, nulle part les résultats obtenus n'ont été aussi remarquables. Toutefois, avant d'arriver à ce degré de perfectionnement, que d'hésitations de la part des premiers opérateurs et parfois aussi quels temps d'arrêt ! Ici, comme dans toutes les questions qui se rattachent au progrès de notre art, il est intéressant et instructif à la fois de suivre pas à pas le chemin que l'on a dû parcourir avant d'arriver aux résultats que nous aurons bientôt à signaler.

A vrai dire, étant donnée la loi du progrès en chirurgie,

l'extirpation de la matrice était une conséquence nécessaire et fatale de l'extirpation des ovaires. Les premiers chirurgiens qui osèrent pratiquer l'ovariotomie ne tardèrent pas à se trouver en présence de cas imprévus, non diagnostiqués, soit de tumeurs fibreuses, soit de tumeurs fibro-cystiques, au lieu de simples kystes ovariens qu'ils espéraient rencontrer. L'impossibilité où l'on se trouvait à cette époque d'établir un diagnostic rigoureusement exact justifiait cette méprise. D'ailleurs, leur conduite en pareils cas fut la même. Tous, l'erreur reconnue, laissèrent l'opération inachevée et se hâtèrent de refermer la cavité abdominale; telle fut, pour ne citer que quelques noms, la conduite de Lizars (1) en 1824, de Dieffenbach (2) en 1826, et plus tard, en 1843, de l'Américain Atlee (3).

L'observation de Lizars nous a paru si intéressante, que nous avons cru utile d'en donner ici un aperçu d'après la relation que nous en a laissée B. Brown (4). Elle nous offre l'exemple d'une de ces tumeurs dont la vascularité et les adhérences rendent, même aujourd'hui, l'extirpation très-difficile, sinon impossible.

En ouvrant la cavité abdominale, on découvrit, dit l'auteur, une multitude de vaisseaux repliés sur eux-mêmes, d'une grosseur allant depuis celle du doigt jusqu'à celle d'une plume de corbeau. Après un examen attentif, on s'aperçut qu'il s'agissait des vaisseaux du grand épiploon; ils étaient énormément dilatés et rampaient à la surface de la tumeur avant d'en pénétrer la substance. La masse de la tumeur paraissait constituée par l'ovaire très-hypertrophié. Toute idée de l'enlever fut alors abandonnée; la ponction et l'in-

(1) Lizars, *Observations on extraction of diseased ovaria*, 1824.

(2) *Rust's Magazine*, t. XXV.

(3) *American journal of the medical sciences*, vol. XIX.

(4) Baker Brown, *On ovarian dropsy: its nature, diagnosis, and treatment*, p. 55.

cision révélèrent au chirurgien qu'il avait affaire à un tissu solide et de consistance cartilagineuse. L'abdomen fut refermé en toute hâte, mais la malade succomba bientôt aux suites de l'opération. L'autopsie démontra que l'on s'était trompé et que la tumeur, loin d'être ovarienne, s'implantait sur le fond de l'utérus par un pédicule formé d'un repli péritonéal mesurant deux ou trois pouces de longueur. Les deux ovaires étaient sains et occupaient leur place habituelle. Du liquide en assez grande abondance était épanché dans la cavité du péritoine. Il existait, en outre, de nombreuses adhérences.

C'était agir sagement, nous devons le reconnaître ; car, vu l'imperfection des instruments dont on se servait alors, tenter l'ablation de l'utérus, c'était s'exposer à voir la malade mourir d'hémorrhagie. Cette complication, les premiers opérateurs la rencontrèrent tout d'abord et durent la conjurer ; ce fut même là le premier écueil contre lequel l'amputation de l'utérus et avant elle l'ovariotomie faillirent se briser. Mais bientôt, grâce aux leçons de l'expérience, l'instrumentation devint plus parfaite ; on n'eut plus à redouter cet accident, et dès lors à l'abri de toute crainte, on put non-seulement enlever des tumeurs en relation plus ou moins intime avec la matrice, mais encore attaquer cet organe lui-même.

Au dire de Storer (1), la première opération de ce genre a été faite par Ch. Clay, de Manchester, et non par Heath ainsi qu'on le prétend quelquefois. Les dates sont, pour le premier, le mois d'août 1843, et pour le second, le mois de novembre de la même année. Mais déjà « Vrisberg (2) (1787), » Gutberlat (3) (1814), avaient donné le conseil d'enlever » l'utérus par la gastrotomie dans le cas de dégénérescence

(1) Storer, *Successful removal of the uterus and both ovaries*. Boston, 1866.

(2) Malgaigne, *Chirurgie opératoire*.

(3) Siebold's *Journal für Geburtshülfe*, nov. 1825, vol. V.

» cancéreuse de cet organe, sans cependant le mettre en pra-
 » tique. Blumdel, à ce qu'on prétend, ainsi que plusieurs
 » autres chirurgiens auraient pratiqué cette opération. Tou-
 » tefois il résulte des recherches auxquelles je me suis livré,
 » qu'à part le cas de Langenbeck l'Ancien, dont la malade
 » mourut du reste peu après l'opération, les incisions furent
 » faites par le vagin. — Les autres ablations de l'utérus se
 » rapportent à des cas d'inversion ou de prolapsus et ont été
 » faites suivant la méthode ordinaire. C'est à l'une ou l'autre
 » de ces deux catégories de faits, que se rapportent les cas de-
 » venus fameux de Sauter, Hunter de (Dumbarton), Holscher,
 » Oslander, Delpech, Récamier, Heath, Windsor (1), Banner,
 » Roux, Bramer, Siebold, Dubled, Luytgaerens, Rust., etc.
 » Il existe encore une autre série de faits tels que celui de
 » Granville (2), donné par Lyman (3) comme un cas de tu-
 » meur fibreuse de la matrice; mais en me reportant aux
 » sources qu'il indique, j'ai acquis la conviction que la tumeur
 » était ovarienne ». Un peu plus loin il ajoute : « Autant
 » que je puis l'affirmer après des recherches minutieuses
 » faites en Amérique aussi bien qu'à l'étranger, il n'existe
 » jusqu'à présent que cinq cas d'extirpation de l'utérus
 » par la gastrotomie qui aient été suivis de guérison. Ce sont
 » ceux de :

- » C. Clay, de Manchester, en Angleterre;
- » Kœberlé, de Strasbourg, en France;
- » Kimball, de Lowell;
- » Burnham, de la même ville } en Amérique. »
- » au nombre de deux ;

Celui de l'auteur que nous venons de citer faisait le sixième;

(1) *Boston medical and surgical Journal*; juillet 1855.

(2) *London medical Gazette*, XXXI, 1843; *New Monthly Magazine*, oct. 1827;
 Lee, *on Ovarian and uterine diseases*, p. 86.

(3) *History and statistics of ovariectomy*, 1856, p. 66.

son opération date du 23 septembre 1865, mais l'observation n'en fut publiée que dans le courant de janvier de l'année suivante. La malade guérit, et cet heureux résultat fut regardé comme si remarquable, que cet ovariatomiste célèbre raconte avoir reçu à cette occasion des lettres de félicitation de la part des chirurgiens les plus renommés de son pays.

De tous ces succès, les premiers furent obtenus par Burnham (juin 1853) et Kimball (septembre 1858); c'est à ce titre que nous croyons utile d'en donner une courte relation.

Cas de Burnham.

(*Nelson's american Lancet*, 1864; *Lyman's Report*, Boston, 1856.)

Il s'agissait d'une femme âgée de quarante-deux ans. — Le début de la tumeur remontait à six ans. — Les médecins qui la virent à cette époque crurent à une affection de l'ovaire gauche, mais ce diagnostic ne fut qu'incomplètement adopté par Burnham. Cet opérateur fit une incision sur la ligne blanche allant de la symphyse pubienne à 2 centimètres au-dessus de l'ombilic. Il trouva les deux ovaires malades; il existait, en outre, une tumeur fibreuse implantée sur le fond de l'utérus, ainsi que plusieurs autres tumeurs développées dans l'épaisseur même de l'organe. Il n'y avait que fort peu d'adhérences.

Burnham commença par jeter une ligature sur chacun des pédicules de la tumeur fibreuse et des kystes ovariens. — Ces trois tumeurs une fois excisées, l'utérus fut séparé jusqu'au-dessous du point où le col s'unit avec le vagin. Les deux artères utérines* furent liées.

Les accidents qui survinrent à la suite de l'opération firent craindre un instant pour la vie de l'opérée; il y eut une

inflammation violente, et la suppuration s'établit par le vagin aussi bien qu'à travers la plaie faite aux parois de l'abdomen. Néanmoins, la malade put se lever dès le trente-cinquième jour.

Cas de Kimball.

(Boston medical and surgical Journal, 1855.)

Ce chirurgien fut amené à faire l'amputation sus-vaginale de l'utérus pour une tumeur fibreuse dont la présence donnait lieu à des hémorrhagies répétées. La matrice formait une tumeur arrondie, ayant un diamètre de 22 centimètres, mobile, d'une surface unie, d'une consistance dure et élastique. L'opération fut pratiquée dans le courant du mois de septembre 1853, par conséquent deux mois environ après celle de Burnham. Comme l'extirpation en masse aurait exigé une incision très-étendue, vu le volume énorme de la tumeur, Kimball résolut de l'extraire partiellement. En conséquence, il pratiqua, sur les parois de l'abdomen d'abord, puis ensuite sur le corps de l'utérus, une incision longitudinale de 12 centimètres, comme s'il eût voulu faire l'opération césarienne. Il arriva ainsi sur le corps fibreux qu'il énucléa non sans avoir eu à lutter contre de sérieuses difficultés. Celui-ci enlevé, il attira hors de la cavité abdominale la matrice elle-même qu'il traversa d'avant en arrière, au point de réunion du corps avec le col, avec un double fil. Une double ligature fut alors appliquée sur la matrice que l'on excisa ensuite. On réunit la plaie abdominale au moyen de quatre points de suture et de quelques bandelettes agglutinatives. Huit mois après l'opération, les ligatures n'étaient pas encore tombées, mais Kimball apprit plus tard, d'une manière indirecte, que la malade s'était complètement rétablie.

HISTORIQUE.

Il résulte des faits que nous venons d'exposer, que l'histoire de cette opération comprend trois périodes bien distinctes :

Dans la première, qui s'étend jusqu'en 1843, les chirurgiens, rencontrant dans l'abdomen des tumeurs fibreuses ou fibrocystiques au lieu de kystes de l'ovaire, reculent devant les conséquences de l'amputation de la matrice et n'achèvent pas l'opération commencée.

Dans la deuxième, que nous appellerions volontiers période d'essais et de tâtonnements, qui va jusqu'en 1863, nous voyons l'ovariotomie faire de nombreux adeptes ; proscrire en France par la majorité des chirurgiens et par l'Académie de médecine (1) elle-même, elle obtient en Amérique et dans la Grande-Bretagne une vogue de plus en plus croissante. Atlee, Heath, Ch. Clay, Parkman, sont les noms les plus célèbres. Aussi, enhardis par une pratique plus grande de l'ovariotomie et d'ailleurs encouragés par des succès obtenus dans des cas compliqués d'adhérences, qui semblaient de prime abord impossibles à vaincre, ces chirurgiens font un pas de plus et ne craignent pas d'enlever la matrice, lorsqu'une erreur de diagnostic les a mis en présence d'une tumeur en connexion intime avec cet organe. Dans ces cas, ils durent, pour ainsi dire, improviser l'opération, tout ayant été disposé pour une ovariectomie ordinaire.

Enfin, dans une troisième période, période contemporaine, cette opération entre dans une nouvelle phase. Au mois d'avril 1863, M. Kœberlé, se trouvant en présence d'un diagnostic douteux, dispose tout pour parer aux événements ; il pratique la gastrotomie, bien décidé à ne point reculer si, pour enlever la totalité de la tumeur, il se voit obligé de recourir à l'amputation sus-vaginale de la matrice.

Vient ensuite, par ordre chronologique, le cas de Storer ; voici ses propres paroles à ce sujet : « Ce que je puis dire, » c'est que l'idée de ne point achever l'opération après que

(1) *Bulletin de l'Académie*, 1858.

» j'aurai pratiqué la première incision, ne m'est pas venue
 » à l'esprit. » En 1866, et à trois reprises différentes,
 M. Kœberlé agit encore avec plus d'assurance. Cette fois, sûr
 de son diagnostic et certain de rencontrer une tumeur utérine,
 il pratique hardiment l'opération. C'est donc à un chirurgien
 français que revient l'honneur d'avoir le premier pratiqué,
 en pleine connaissance de cause et de propos délibéré, l'am-
 putation de la matrice.

Pour nous, dès l'année 1869, nous présentions à l'Académie de médecine une malade chez laquelle nous avons fait cette même opération pour un cas de tumeur fibro-cystique. C'est même là, croyons-nous, le premier succès obtenu à Paris. Nous la répétâmes un an plus tard, toujours avec le même bonheur. Encouragés par ces heureux résultats, nous nous demandâmes s'il ne serait pas légitime d'appliquer le même procédé opératoire à des tumeurs purement fibreuses. Si nous avons réussi à deux reprises différentes à extirper des tumeurs fibro-cystiques complexes, adhérentes aux organes voisins, et nécessitant une opération longue et laborieuse, ne devons-nous pas conclure que le succès serait encore plus facile lorsque la tumeur, purement fibreuse et interstitielle, n'entraînerait aucune de ces complications ? Ces quelques réflexions (1) nous décidèrent, au mois d'août 1871, à pratiquer la gastrotomie sur une femme atteinte de tumeur fibreuse interstitielle. Les hémorrhagies fréquentes qui mettaient sans cesse sa vie en danger et qui devaient fatalement entraîner une mort prochaine, les prières de la malade et la connaissance des succès précédemment obtenus par les chirurgiens américains et par M. Kœberlé, entraînèrent notre détermination. Une guérison rapide vint couronner nos efforts.

(1) Nous pensions également que l'extirpation de l'utérus serait plus facile que celle de la rate ; aussi le souvenir du succès que nous avons obtenu, en 1866, ne contribua pas peu à nous donner de la hardiesse,

OPÉRATIONS DE GASTROTOMIE DANS DES CAS DE TUMEURS FIBREUSES ET FIBRO-CYSTIQUES
AVEC ABLATION PARTIELLE OU TOTALE DE L'UTÉRUS.

A. — Tumeurs fibreuses.

DATE DE L'OPÉRATION.	AGE DE L'OPÉRÉE.	CARACTÈRES DE LA TUMEUR.	RÉSULTATS DE L'OPÉRATION.	SOURCES BIBLIOGRAPHIQUES.
14 août 1871.	32 ans.	Tumeur fibreuse interstitielle. Amputation sus-vaginale de l'utérus.	La malade se levait le 26 ^e jour.	Obs. inédit. Voy. obs. I.
26 oct. 1871	37 ans.	Tumeur fibreuse interstitielle. Amputation sus-vaginale de l'utérus.	La malade se levait le 35 ^e jour.	Obs. inéd. Voy. obs. II.
6 déc. 1871.	46 ans.	Tumeur fibreuse interstitielle. Amputation sus-vaginale de l'utérus.	La malade se levait le 22 ^e jour.	Obs. inéd. Voyez obs. III.
30 déc. 1871.	42 ans.	Nombreux fibromes interstitiels. Amputation sus-vaginale de l'utérus.	La malade se levait le 27 ^e jour.	Obs. inéd. Voy. obs. IV.
20 fév. 1872.	39 ans.	Tumeur fibreuse interstitielle. Ablation partielle de l'utérus. Exirpation d'un seul ovaire.	Mort par hématocele rétro-utérine le 11 ^e jour.	Obs. inéd. Voy. obs. V.
B. — Tumeurs fibro-cystiques.				
4 sept. 1869.	44 ans.	Tumeur fibro-cystique volumineuse. Ablation complète de l'utérus.	Guérison.	<i>Union méd.</i> , déc. 1869.
2 août 1870.	45 ans.	Tumeurs fibreuses coïncidant avec une tumeur utéro-cystique.	Guérison.	<i>Gaz. des hôpit.</i> , nov. et déc. 1871.
7 août 1871.	37 ans.	Tumeur fibro-cystique libre dans la cavité périto-néale.	Guérison.	Même source.
6 nov. 1871.	38 ans.	Tumeur fibro-cystique pédiculée. Ablation partielle de l'utérus.	Morte du choc, 57 heures après l'opération.	Obs. inéd. Voy. obs. IX.

Depuis lors, nous avons pratiqué plusieurs fois cette opération indifféremment pour des tumeurs fibreuses ou fibro-cystiques. Ce n'est point le moment d'insister sur des faits qui forment la base de ce travail. On lira plus loin les observations ; mais d'ores et déjà, nous avons consigné dans le tableau de la page précédente, les résultats que nous avons obtenus depuis le mois de septembre 1869 jusqu'en février 1872.

Ainsi donc, nos opérations de gastrotomie pour des tumeurs fibreuses ou fibro-cystiques nous ont donné dans l'espace de trente mois environ, y compris l'année de la dernière guerre, sept guérisons sur neuf opérées, soit une proportion de 78 pour 100. Un pareil chiffre n'a pas besoin de commentaires.

DEUXIÈME PARTIE

L'ABLATION DE L'UTÉRUS PAR LA GASTROTOMIE EST-ELLE UNE OPÉRATION QUI DOIVE TOMBER DANS LE DOMAINE PUBLIC? CONSIDÉRATIONS ANATOMIQUES. — RÉSULTATS FOURNIS JUSQU'A CE JOUR. — OPINION DES AUTEURS.

Pour qu'une opération de cette nature puisse être regardée comme légitime, c'est-à-dire pour qu'elle puisse, suivant le dire de Spencer Wells (1), être classée parmi « celles que le chirurgien a le devoir de tenter chaque fois qu'il est appelé auprès d'un malade en danger de mort », plusieurs conditions sont nécessaires. C'est d'abord que l'organe qu'on se propose d'enlever ne représente pas une fonction indispensable à la conservation de l'individu ; ensuite, qu'en se basant sur des données anatomiques précises, on puisse la pratiquer sans rien léser d'essentiel à la vie ; enfin qu'il y ait quelques chances de réussite, car une opération qui, faite un assez grand nombre de fois ne compterait que des insuccès, devrait par cela même être absolument rejetée. Avant d'aller plus avant dans notre sujet, voyons si l'ablation de la matrice par la gastrotomie satisfait à ces conditions.

Bien que l'utérus soit indispensable à la conservation de

(1) Spencer Wells, *Diseases of the ovaries*, vol. 1, p. 361.

l'espèce, son absence est parfaitement compatible avec la vie. Les absences congénitales, les atrophies de cet organe s'observent dans la nature. Du reste, lorsque la vie sexuelle de la femme est terminée, après la ménopause, son rôle est fini ; il devient inutile et même dangereux par les nombreuses affections dont il peut être le siège. Dès lors quels inconvénients entraînera pour la femme l'ablation de la matrice ? Aucuns, sinon la stérilité. Encore ne faut-il pas oublier que la fécondation, dans les circonstances qui nécessitent l'opération, n'est point chose si désirable ; et que la stérilité existe le jour où la tumeur a pris un certain développement ? D'un autre côté, comme les productions morbides pour lesquelles on pratique cette opération sont de celles qui ne se généralisent pas, les malades n'auront à redouter aucune espèce de récidive. La guérison, si on l'obtient, sera complète, définitive, et cette circonstance ne plaide pas peu en faveur de cette opération.

En second lieu, lorsque l'on réfléchit à la situation de l'utérus dans le petit bassin, à ses rapports avec les organes qui s'y trouvent renfermés, on voit tout de suite que son extirpation est non-seulement possible, mais encore qu'elle est tout aussi facile que celle de l'ovaire dégénéré. Nous jugeons parfaitement inutile de donner ici la description anatomique de cet organe et de répéter ce que nous apprennent nos livres classiques d'anatomie descriptive ; cependant, il est certaines particularités de structure et de position que nous voudrions rappeler au lecteur.

L'utérus, on le sait, placé entre la vessie et le rectum, se trouve accolé à chacun de ces organes ; par sa face antérieure avec le premier, par sa face postérieure avec le second. Cet accollement n'est un peu intime qu'au niveau du col, le corps s'en trouvant séparé par un double feuillet péritonéal. La séreuse, après avoir tapissé une partie de la face postérieure de la vessie, se réfléchit sur la face antérieure de la matrice en formant un cul-de-sac appelé utéro-vésical. Le fond de ce cul-

de-sac correspond, d'une façon générale, à l'orifice interne du col, autrement dit à l'isthme de l'utérus. La distance qui le sépare du museau de tanche est variable; elle se trouve influencée par diverses circonstances tenant à l'âge, à la multiparité, soit même à l'individu. Cette particularité anatomique est très-importante à connaître; elle doit être constamment présente à l'esprit du chirurgien qui opère dans cette région (fistules vésico-vaginales ou vésico-utérines, amputation du col, etc.). Il devra surtout ne pas l'avoir oublié, s'il se décide à attaquer les corps fibreux intra-utérins ou interstitiels par la méthode de Baker Brown.

Continuant son trajet, le péritoine tapisse le fond de la matrice, auquel il est uni par un tissu cellulaire plus serré qu'à la face antérieure, il descend ensuite sur la face postérieure, atteint même le vagin, se réfléchit une seconde fois pour se porter enfin sur la face antérieure du rectum. Dans ce trajet, il forme un deuxième cul-de-sac, utéro-rectal, dont le fond se trouve distant d'environ 42 centimètres de la marge de l'anus.

Cette disposition, d'une importance capitale dans les opérations qui se pratiquent sur le rectum, nous intéresse fort peu, au point de vue où nous nous sommes placés; il n'en est pas de même des rapports qu'affectent la vessie et le rectum avec la partie sus-vaginale du col.

Immédiatement au-dessous du cul-de-sac utéro-vésical, le bas-fond de la vessie est en contact avec la face antérieure du col; ce contact s'établit au moyen d'un tissu cellulaire lâche, cédant à de légères tractions, d'où il résulte que lorsqu'il faudra porter une ligature sur le col à ce niveau, le chirurgien pourra toujours, avant d'agir, isoler ces deux organes l'un de l'autre, et cela avec la plus grande facilité. Quant au rectum, il n'aura nullement à s'en préoccuper, à cause des particularités signalées précédemment; à moins, toutefois, qu'il existe des adhérences, ce qui arrive souvent par le fait de métro-

péritonite ou d'un épanchement de sang dans le cul-de-sac utéro-rectal.

Tels sont les rapports de l'utérus qui a conservé son volume normal. Ils varient légèrement lorsqu'il est hypertrophié, ce qui est la règle dans les cas qui nécessitent son extirpation. Cette hypertrophie est d'ailleurs une circonstance heureuse qui facilite singulièrement les manœuvres opératoires ; de cette manière, il devient beaucoup plus accessible à l'opérateur qui cherche à l'atteindre à travers une incision faite sur la ligne blanche ; en outre, le collui-même, participant à cette augmentation de volume, s'allonge, et dans l'immense majorité des cas, il n'est pas nécessaire de le décoller de la vessie lorsqu'on veut en pratiquer la section (amputation sus-vaginale). Cette même hypertrophie, favorable d'un côté au manuel opératoire, entraîne cependant comme deuxième conséquence une augmentation dans la vascularité de l'organe, et c'est là, il faut en convenir, une circonstance malheureuse. Toutefois, hâtons-nous de le dire, cette vascularité ne devient exagérée que dans quelques cas de tumeurs fibro-cystiques ; elle existe très-rarement lorsqu'il s'agit de fibromes, qu'ils soient intra-utérins ou interstitiels. D'ailleurs, grâce aux serre-nœuds perfectionnés dont nous disposons aujourd'hui pour faire la ligature du col, la crainte de ne pouvoir se rendre maître d'une hémorrhagie ne devra jamais arrêter la main d'un opérateur prudent et doué de quelque sang-froid.

Voyons maintenant quels sont les résultats fournis jusqu'à ce jour ; pour cela, interrogeons les diverses statistiques qui ont été publiées.

En 1846, un médecin de Londres, M. le docteur Routh, dans un mémoire fort remarquable (1), réunit dans un tableau toutes les observations de gastrotomies pratiquées

(1) *On some points connected with the pathology, diagnosis and treatment of the fibrous tumours of the womb.* London, 1864.

dans des cas de tumeurs fibreuses ou fibro-cystiques, tableau sur lequel il basa une grande partie de son travail. Depuis lors, M. Storer en Amérique, M. Kœberlé en France, ont reproduit ce tableau en y ajoutant chacun de leur côté quelques cas nouveaux. Il est important de faire remarquer que ces observateurs ne tenant compte que des opérations pratiquées avant 1866, leurs statistiques se trouvent, par cela même, forcément incomplètes. En outre, ils ne nous paraissent pas avoir assez distingué les cas dans lesquels la matrice a été enlevée dans sa totalité ou du moins dans sa plus grande partie, de ceux où il s'est agi simplement de tumeurs fibreuses à pédicule plus ou moins large, dont l'ablation n'a nécessité qu'une excision tout à fait partielle de l'utérus.

Fidèles au titre de ce travail, nous ne ferons rentrer dans le tableau que nous allons donner à notre tour, que les faits qui s'y rapportent directement. Nous n'avons pas cru devoir tenir un grand compte de l'extirpation des ovaires. C'est là une particularité qui ne nous paraît pas avoir une influence notable sur le pronostic. Néanmoins, nous avons noté ce fait toutes les fois qu'il nous a été possible de le vérifier. Quant aux adhérences, bien que ce soit là une circonstance de la plus haute importance et dont on doit beaucoup se préoccuper, il nous a été impossible, malgré toutes nos recherches, de remonter à chacune des sources citées par Routh, et par conséquent de constater dans la plupart des cas l'existence ou l'absence de cette complication (4).

(4) Voyez ci-après ce tableau, il ne comprend que les cas où l'amputation de l'utérus a été faite par la méthode sus-pubienne et pour des tumeurs bénignes (tumeurs fibreuses ou fibro-cystiques).

ABLATION PARTIELLE OU TOTALE DE L'UTÉRUS PAR LA MÉTHODE SUS-PUBIENNE, AVEC OU SANS EXTRIPATION DES OVAIRES.
Tableau donnant un résumé de toutes les observations publiées jusqu'à ce jour.

	NOM DE L'OPÉRATEUR.	DATE de l'opération.	ÂGE de l'opérée.	CHARACTÈRES DE LA TUMEUR.	RÉSULTATS.	SOURCES BIBLIOGRAPHIQUES.
1	Ch. Clay.	août 1843.		Tumeur fibreuse. Ablation d'une grande partie de l'utérus et des ovaires. Amputation de l'utérus.	Mort par hémorrhagie, 1 h. 1/2 après l'opér.	<i>Medical Times</i> n° 164, p. 18.
2	Heath.	nov. 1843.	46 ans.		Mort par hém. 17 h. après l'opération.	<i>Medical Gaz.</i> Londres, 8 déc. 1843.
3	Ch. Clay.	janv. 1844.	52 ans.	Extrirpation de l'utérus et des 2 ovaires. Tumeur fibreuse.	Mort par péritonite le 15 ^e jour (accident).	<i>Results of ovariotomy</i> , etc., case XXII.
4	Parkman.	janv. 1848.	27 ans.	Tumeurs fibreuses interstitielles. Amput. de la matrice.	Mort par hémor. 17 h. après l'op.	<i>Lycian's report.</i> Boston, 1856.
5	Burnham.	juin 1853.	42 ans.	Tumeurs fibreuses. Amput. de l'utérus et des ovaires.	<i>Gaërisson.</i> La malade se levait le 35 ^e jour.	<i>Nelson's American lancet</i> , 1854.
6	Kimball.	sept. 1853.		Tumeur fibreuse intra-utérine. Amput. de la matrice.	<i>Gaërisson.</i> 8 m. ap. l'op. les ligat. n'étaient pas encore tombées.	<i>Worcester med. journal</i> , 1854. <i>Boston medical and surgical journal</i> , 1855.
7	Peaslee.	sept. 1853.	35 ans.	Tumeur fibreuse de la matrice. Amput. de la matrice.	Mort par péritonite le 3 ^e jour.	<i>American journal of the med. sc.</i> avril 1855.
8	Kimball.	date antér. à 1863.		Extrirpation de la matrice.	Mort.	Cité par Storcr. <i>American journal of the med. sc.</i> , janv. 1866.
9	Kimball.	Id.		Extrirpation de la matrice.	Mort.	Id.
10-17	Burnham, Boyd.	Id.		Tumeur fibreuse. Amput. sus-vaginale de la matrice.	Mort.	Id.
8					<i>Gaërisson</i> 3 mois après l'opération.	<i>American journal of the med. sc.</i> 1856. — <i>Southern journal of med. and physic. sc.</i> , juin 1857.
19	Sawyer (S. F.).	1860.		Tumeur interstitielle.	Mort le 6 ^e jour par péritonite.	<i>American journal of the med. sc.</i> 1860, p. 46.
20	S. Wells.	oct. 1861.		Tumeur fibreuse. Ablation d'une partie de l'utérus et des 2 ovaires.	Mort 4 jours après.	<i>S. Wells. Diseases of the ovaries.</i> Londres, 1865, vol. 4, p. 350.
21	Ch. Clay.	janv. 1863.		Tumeur fibreuse. Amput. de la matrice et extirp. des 2 ovaires.	<i>Gaërisson.</i>	<i>Medical times and Gazette.</i> 18 avr. 1867
22	Kæberlé.	avril 1863.	30 ans.	Extrirp. du corps de la matrice et des 2 ovaires. Tumeur fibreuse interstitielle.	<i>Gaërisson</i> le 31 ^e jour.	<i>Gazette méd. de Strasbourg</i> , oct. 1863.
23	Kæberlé.	déc. 1863.	35 ans.	Tumeur fibro-cystique. Ablation d'une grande partie de la matrice.	Mort par hémorrhagie le 3 ^e jour.	<i>Gaz. méd. de Strasbourg</i> , 1863. <i>Opér. d'ovariotomie.</i> Paris, 1865.

24	Baker-Brown.	1864.			Mort par hémorrhagie le 2 ^e jour.	Cité par Storer. <i>Successful removal of the uterus and both ovaries</i> , etc. Boston, 1866, p. 47.
25	Boinet.	mars 1864.		Tumeurs fibreuses interstitielles. Amput. de la matrice et des ovaires.	Mort.	Cité par Kœberlé. <i>Gaz. méd. de Strasbourg</i> .
26	Kœberlé.	sept. 1864.	39 ans.	Tumeurs fibreuses. Amput. de l'utérus.	Mort par hémorrhagie.	P. Caternault. <i>Essai sur la gascrologie dans des cas de tumeurs fibreuses péri-utérin</i> . Paris, 1866.
27	Dusseris.	1864.			Mort.	Storer. <i>Loco citato</i> .
28	Sandis.	juin 1865.		Donné par Storer comme un cas d'amput. de l'utérus.	Mort.	Id.
29	Buckingham.	juin 1865.		Id.	Mort.	<i>American journal of the medical sciences</i> . 1866.
30	R. Storer.	sept. 1865.	47 ans.	Tumeur fibro-kystique. Amput. de l'utérus et extirp. des 2 ovaires.	<i>Guérison</i> .	Caternault. <i>Loco citato</i> .
31	Kœberlé.	mars 1866.	29 ans.	Tumeur fibreuse. Amput. de l'utérus.	<i>Guérison</i> très-promp. Mort 12 h. après l'op.	Id.
32	Kœberlé.	avril 1866.	35 ans.	Tumeur fibreuse. Amput. de l'utérus.	<i>Guérison</i> .	Id.
33	Kœberlé.	juill. 1866.	27 ans.	Tum. fibr. péri-utérine. Amp. de l'utérus.	<i>Guérison</i> .	<i>Union méd.</i> , 24, 26 sept. 1868.
34	Demarquay.	juin 1868.	43 ans.	Kyste du fond de l'utérus. Amputation de tout le fond de l'organe.	Mort 36 h. après l'op.	
35	Péan.	sept. 1869.	44 ans.	Tumeur fibro-cystique. Extirpation complète de l'utérus et des 2 ovaires.	<i>Guérison</i> .	<i>Union méd.</i> , déc. 1869.
36	Péan.	août 1870.	45 ans.	Tumeur fibro-cystique. Amputation d'une grande partie de l'utérus.	<i>Guérison</i> .	Malade présentée à l'Ac. de méd.
37	Péan.	août 1871.	37 ans.	Tumeur fibreuse intra-utérine. Amputat. sus-vaginale de l'utérus.	<i>Guérison</i> .	Observ. inédite. Voy. l'obs.
38	Péan.	oct. 1871.	37 ans.	Id.	<i>Guérison</i> .	— Voy. l'obs.
39	Péan.	nov. 1871.	38 ans.	Tumeur fibro-cystique. Amput. seulement d'une partie de l'utérus.	Mort.	— Voy. l'obs.
40	Péan.	déc. 1871.	46 ans.	Tumeur fibreuse intra-utérine. Extirp. de l'utérus et des ovaires.	<i>Guérison</i> .	— Voy. l'obs.
41	Péan.	déc. 1871.	42 ans.	Tumeurs fibreuses interstitielles. Amput. sus-vaginale de l'utérus.	<i>Guérison</i> .	— Voy. l'obs.
42	Péan.	janv. 1872.	39 ans.	Tumeur fibreuse intra-utérine. Amput. sus-vaginale de l'utérus.	Mort.	— Voy. l'obs.
43	Cadge.	date non-indiquée.		Donnée par Kœberlé comme un cas d'ext. de l'utérus, dans un cas de tum. fibr.	Mort.	
44	O. Reilly.	»		Id.	Mort.	

44 cas parmi lesquels..... Guérisons 16. Mortis 30; soit une proportion de 31,82 pour 100 de guér.

Que nous disent ces chiffres et quelles conclusions en tirer ? Sur les 44 cas que nous venons d'analyser, nous trouvons 14 guérisons et 30 décès ; soit une proportion de succès égale à 31,82 pour 100. Certes, c'est déjà là un assez beau résultat bien digne d'entrer en parallèle avec la statistique de l'ovariotomie à ses débuts. Pour bien juger la question que nous nous sommes posée au commencement de ce chapitre, il convient de prendre comme critérium, non pas la statistique fournie par l'ensemble de ces opérations, mais plutôt celle qui résulte des faits publiés dans ces dix dernières années. Nous voyons alors se dégager un fait remarquable et assurément fort encourageant. Tandis que dans une première période s'arrêtant à 1863, on n'obtient que 15 pour 100 de guérisons (20 cas ayant donné seulement 3 succès), dans une deuxième qui va jusqu'en 1872, sur 24 opérations on observe 11 guérisons, soit 45,83 pour 100. Un progrès si rapide fait en si peu de temps a tout lieu de nous surprendre au premier abord ; un coup d'œil jeté sur les causes qui ont amené la mort des premières opérées va nous en donner l'explication.

Si nous laissons de côté un premier cas de Ch. Clay (de Manchester), dans lequel la mort doit être rapportée à une cause toute accidentelle (1), ainsi qu'un deuxième de R. Peaslee (2), nous voyons que les insuccès doivent être rapportés à trois espèces de causes ayant agi soit simultanément, soit le plus souvent d'une manière isolée. Ce sont : 1° l'hémorrhagie, qu'elle ait été primitive ou secondaire ; 2° le choc ; 3° la péri-

(1) En changeant la malade de lit, la garde la laissa tomber par mégarde sur le plancher de la chambre.

(2) Chez la malade de Peaslee, dans un violent effort de toux, deux anses intestinales vinrent s'enclaver l'une dans l'angle supérieur, l'autre dans l'angle inférieur de la plaie. Il y eut gangrène de l'intestin, ce qui amena la mort peu de jours après. M. Caternault, à qui nous empruntons ce renseignement, cite un fait analogue arrivé dans la pratique de M. Kœberlé, mais dans ce cas, l'anse intestinale fut remise en liberté et la malade guérit.

tonite. Voici du reste quelle part d'influence chacune de ces causes a eu sur le chiffre de la mortalité.

Hémorrhagie. (4 cas)	{ Primitive. — C. Clay. Mort deux heures après l'opération. { Consécutive. { Kimball. Chute de la ligature et hémorrhagie le troisième jour. { Parkman. Chute de la ligature et hémorrhagie douze heures après l'opération. { B. Brown. Chute de la ligature et hémorrhagie le deuxième jour.
Choc. (6 cas.)	Heath — Mort dix-sept heures après l'opération.
	Burnham. . . . (3 cas) { Mort quatre heures après l'opération. { Mort le deuxième jour.
	Buckingham. — Mort le premier jour.
Péritonite. (5 cas.)	Burnham. . . . (4 cas.) { Mort le troisième jour. { Mort le quatrième jour.
	Kimball. . . . — Mort le dixième jour.

De ces trois causes de mort, on peut dire que la première, l'hémorrhagie, se trouve à peu près complètement annihilée, grâce à la perfection des instruments dont on se sert aujourd'hui pour faire la ligature du pédicule, et pour le maintenir fixé à l'angle inférieur de la plaie. Nous reviendrons sur ce point lorsque nous traiterons du manuel opératoire; pour le moment, nous nous contenterons de faire remarquer que les opérateurs dont les malades succombèrent à cet accident, avaient divisé le pédicule au moyen du bistouri, sans même faire usage de l'écraseur! Au surplus, les clamps ou les ligatures diverses dont ils se servaient pour étreindre le pédicule ne réunissaient que très-imparfaitement les conditions de solidité et d'immobilité que nous obtenons si facilement à l'heure actuelle.

Pour ce qui est du choc (*the shock*), en d'autres termes, de cet épuisement nerveux qui survient quelquefois à la suite des grandes opérations chirurgicales, principalement de celles qui se pratiquent sur l'abdomen, nous pensons avec Storer, que

cet accident est lié le plus souvent à une douleur excessive venant impressionner directement les centres nerveux cérébro-spinaux et amenant, par action réflexe, la paralysie du cœur. Cependant cette complication peut encore survenir suivant un autre mécanisme, car on peut supprimer complètement la douleur sans que pour cela le danger soit entièrement évité.

La cause principale, sinon unique, de la mort par le choc réside, croyons-nous, dans la durée de l'opération. Plus cette durée sera longue, plus la malade aura dépensé d'énergie, de force vitale, et plus le chirurgien devra craindre de la voir succomber dans les premières heures. L'opinion que nous exprimons ici se trouve corroborée d'une façon remarquable par l'examen de ce qui s'est passé chez les 6 malades qui ont été victimes de cet accident. Chez toutes, en effet, l'opération avait été longue, laborieuse et fort difficile; chez toutes, il y avait eu erreur de diagnostic et l'opérateur avait dû, pour ainsi dire, improviser l'opération, ce qui avait nécessairement fait perdre un temps précieux. Quoi qu'il en soit, il sera toujours facile aujourd'hui, à un chirurgien quelque peu versé dans la pratique de la gastrotomie, de se hâter assez pour éviter cette cause d'insuccès.

Reste enfin la péritonite, que nous voyons amener la mort dans cinq cas. Nous ne ferons pas ici une étude complète des causes auxquelles on doit rattacher cet accident lorsqu'il survient; nous serions entraîné trop loin, et d'ailleurs ces causes sont les mêmes que pour l'ovariotomie. Il nous suffira de rappeler que dans presque tous les cas, la péritonite est causée par la pénétration du sang ou de la sérosité dans la cavité péritonéale, et que, avec un peu d'habileté et beaucoup de soins, il est facile de se mettre à l'abri de cet accident.

En résumé, si nous considérons que parmi les accidents qui, au début, emportaient toutes les malades, deux au moins (l'hémorrhagie et le choc) peuvent être complètement évités, nous croyons avoir le droit de dire que le chiffre de 15 pour

100 de guérisons ne saurait servir de base pour le pronostic de cette opération, mais que celui de 45,83 en représente bien plus exactement la gravité.

Prenons ce chiffre, et comparons-le à ceux que nous fournissent les statistiques des grands traumatismes chirurgicaux, en particulier des opérations d'ovariotomie.

D'après Imman et Phillips, la ligature des grandes artères aurait donné sur un total de 370 cas, 247 guérisons et 123 décès, soit une proportion de guérisons égale à 66,75 pour 100.

D'après Malgaigne, sur 852 amputations des membres, il y aurait eu 332 décès et 520 guérisons, ou 61 pour 100.

D'après Imman, la ligature de la sous-clavière, comprenant 40 cas, aurait donné 22 guérisons, ou 55 pour 100.

D'après Cooper et Imman, l'herniotomie, pratiquée 622 fois, aurait donné 326 guérisons, soit 52,41 pour 100.

Pour la désarticulation du coude (Legouest), la proportion de succès est de 52; elle n'est que de 40,50 pour celle de l'épaule.

Pour l'amputation de la cuisse (Malgaigne), la proportion est de 39; de 25 pour la désarticulation coxo-fémorale (Cox), et même de 12 d'après Legouest. Celle du genou serait seulement de 13 au dire du même auteur (1).

MM. Cooper et Holmes ont publié, dans le *Medical Times and Gazette* (avril 1861), une statistique comprenant toutes les opérations pratiquées à *Saint-George's Hospital* pendant une période de sept années. Voici encore quelques chiffres tirés du tableau dressé par ces auteurs :

		Guérisons.	Morts.	Proportion de morts sur 100 cas.
Amputations de cuisse..	76	51	25	32,3
— de jambe..	40	27	13	32,5
— de bras. ..	22	19	3	13,7
— d'avant-bras...	11	11	»	»

(1) Thèse de M. Négroni, *Aperçu sur l'ovariotomie*. Paris, 1866.

On remarquera que la proportion des guérisons est sensiblement la même, qu'il s'agisse d'une amputation de cuisse ou d'une amputation de jambe. Ce résultat est assez remarquable pour que nous le signalions en passant.

Toutes ces opérations ont été faites dans la pratique civile et pour des cas bien différents, chez des malades qui se trouvaient dans les circonstances et dans les situations les plus opposées. Aussi ces chiffres bruts, donnés sans plus de détails, ne sauraient être acceptés comme l'expression fidèle de la vérité. Il est bien évident, en effet, que pour chacune de ces opérations on aurait dû tenir compte des conditions où se trouvait le malade; s'il était épuisé par une longue suppuration, par exemple, ou bien au contraire, si l'opération avait été faite à la suite d'un traumatisme qui l'aurait surpris en pleine santé. Ces réserves une fois admises, nous voyons que l'amputation de l'utérus aurait à peu près la gravité d'une amputation de cuisse ou d'une désarticulation d'épaule.

C'est bien autre chose encore si nous comparons les résultats fournis par les statistiques militaires. Dans le beau travail de M. Chenu relatif à la guerre d'Orient, nous trouvons que les amputations de bras (1173 cas) ont donné 44 pour 100 de guérisons, chiffre sensiblement égal à celui qui est fourni par les amputations de l'utérus. Pour les autres opérations on trouve :

		Proportion de guérisons sur 100 cas.		
	Guérisons.	Morts.		
Amputations de cuisse . . .	1666	135	1534	8
— de jambe	1255	352	903	29
— d'avant-bras	337	183	154	54
Désarticulation coxo-fémorale .	20	»	20	»
— du genou	69	6	63	8
— du pied	156	39	117	25
— de l'épaule	222	85	137	38

Les résultats généraux obtenus dans la dernière guerre n'ont pas été publiés; un travail d'ensemble sur ce point

serait même fort à désirer. Toutefois, tant d'après les statistiques partielles fournies par les chirurgiens d'ambulances internationales ou les chirurgiens militaires, que d'après ce que nous avons vu à Paris pendant le siège, nous hésitons à penser que la proportion des guérisons ait été plus considérable que pour les campagnes d'Italie et de Crimée. On nous objectera peut-être, qu'ici les conditions ne sont plus les mêmes, et qu'en somme nous raisonnons sur des faits fort peu comparables. Rien n'est plus vrai; aussi n'avons-nous donné ces chiffres qu'à titre de renseignement curieux et sans y attacher une importance exagérée.

Mais, si nous plaçant sur notre véritable terrain, nous comparons le chiffre de 45,83 aux résultats obtenus dans la pratique de l'ovariotomie, nous voyons se dégager ce fait assurément fort remarquable, à savoir que : *l'amputation sus-vaginale de l'utérus n'est pas une opération beaucoup plus grave que l'ablation des kystes de l'ovaire compliqués d'adhérences*. C'est ce qui ressort suffisamment de l'examen du tableau suivant dont une partie est empruntée à la thèse de M. Caternault :

1° Kystes de l'ovaire simples sans adhérences.		2° Kystes de l'ovaire avec adhérences étendues.	
Proportions de guérisons sur 100 cas.		Proportions de guérisons sur 100 cas.	
Statistique de Baker-Brown.	55	Statistique de B. Brown.	45
— de S. Wells.	75	— de S. Wells..	55
— de Keith...	95	— de Keith. . .	60
— de Kæberlé....	76	— de Kæberlé..	62
— de Péan.....	90	— de Péan.....	68
3° Tumeurs fibreuses pédiculées sans ablation de l'utérus.			
		Proportions de guérisons sur 100 cas.	
20 cas publiés jusqu'ici ont donné.	{	Morts... 12	40 (1)
	{	Guérisons.. 8	

(1) Pour les cas où il y a eu amputation de l'utérus (voyez la statistique de la 3^e période, p. 48), cette proportion est de 45,83. Ce résultat, en appa-

Ce chiffre de 45,83 est-il lui-même le dernier mot et ne sera-t-il jamais dépassé? Nous ne le pensons pas. A ne prendre que la statistique qui résulte de nos opérations personnelles (elle nous a donné, nous l'avons vu, 7 succès sur 9 opérées), nous arrivons au chiffre de 77,77 pour 100; résultat qui se rapproche beaucoup de celui que donne l'ovariotomie dans les cas simples. Nous ne voulons point exagérer ici l'importance de ce chiffre, ni lui donner une signification qu'il ne peut avoir. Peut-être sommes-nous tombés sur une de ces séries heureuses comme il s'en rencontre parfois dans la pratique des ovariomotomistes. Qui sait même si l'avenir ne nous réserve pas de cruelles déceptions!

Si maintenant nous jetons un rapide coup d'œil sur les diverses opinions émises par les auteurs classiques, nous les voyons d'abord unanimes dans une réprobation absolue. Bientôt ils hésitent, deviennent moins exclusifs, acceptent l'opération dans certains cas, la rejettent dans d'autres; en un mot ils discutent au lieu d'agir de parti pris, et à l'heure actuelle on peut dire que cette question divise encore les chirurgiens.

« *A priori*, dit le professeur Simpson (d'Édimbourg), je regarde l'opération comme injustifiable et l'expérience vient confirmer ma manière de voir (1). » Un peu plus loin il complète sa pensée dans les termes suivants: « Même lorsque la maladie est limitée au corps ou au fond de l'organe, l'extirpation de la matrice est une opération hasardeuse, et je n'hésite pas à dire qu'elle devrait toujours être rejetée comme étant l'opération la plus injustifiable de la chirurgie. »

rence paradoxal, s'explique par ce fait que, presque toujours, lorsque la tumeur flotte librement dans la cavité abdominale, elle contracte des adhérences avec les organes voisins, conditions toujours défavorables pour la réussite de l'opération. Dans le cas contraire, cette complication n'existe pas (voyez les *Observations*).

(1) *Clinical lectures on diseases of women*, p. 65.

Churchill, West, Rigby, Byford, cités par Storer, ainsi que la plupart des gynécologistes, sont du même avis et la réprouvent absolument.

« Les tumeurs non pédiculées, dit West (il s'agit des fibromes de l'utérus), et celles dont le pédicule s'implante sur la surface externe de l'utérus sont hors de notre atteinte. Leur ablation constitue une opération qui doit être hautement désavouée. Elle est difficile à exécuter, à peu près fatalement mortelle si on réussit à l'achever, entourée de dangers qu'on ne saurait prévoir et que la science est impuissante à signaler (1). »

Rigby n'est pas moins exclusif lorsqu'il dit :

« La position, la forme, le volume, ainsi que les connexions de la tumeur doivent être singulièrement favorables pour qu'une semblable opération puisse être pratiquée; même dans ce cas, elle serait seulement justifiée si la présence de la tumeur s'accompagnait de symptômes de la plus haute gravité (2). »

Citons encore l'opinion du professeur Byford, de Chicago :

« Un grand nombre de tumeurs utérines, dit cet auteur, sont entièrement au-dessus de l'atteinte du chirurgien. Je ne vois pas qu'on s'avise jamais d'enlever par un moyen chirurgical une tumeur fibreuse intra-utérine, même lorsqu'on a pu diagnostiquer un pédicule et un point d'attache de peu de largeur (3). »

Seul, Graily Hewit (de Londres) émet une opinion différente et admet l'opération dans certains cas déterminés. Il s'exprime de la manière suivante :

« Les inconvénients qui résultent de la présence de tumeurs

(1) West, *Lectures on diseases of women*. Londres, 1858, p. 308.

(2) Rigby, *Constitutional treatment of female diseases*. Londres, 1857.

(3) *Practice of medicine and Surgery applied to the diseases and accidents incident to women*, 1865, p. 365.

fibreuses suffisent dans bien des cas pour justifier leur ablation par une opération chirurgicale (1). »

Si des auteurs américains et anglais (2) nous passons aux auteurs français même les plus récents, nous les voyons émettre également les avis les plus opposés.

Gendrin (3), Boyer (4), combattent fortement cette opération. « L'extirpation totale de l'utérus renfermé dans le bassin, dit ce dernier, est une opération cruelle, téméraire, inhumaine, que rien ne peut justifier et qui doit être proscrite de la chirurgie. »

Il est vrai que cet auteur avait en vue les ablations d'utérus cancéreux, et ce jugement si sévère était bien autorisé par les résultats déplorables obtenus jusqu'à lui. Un auteur beaucoup plus récent, M. Nélaton, se montrait également opposé à l'opération lorsqu'il publiait la première édition de son *Traité de pathologie externe* : « Toute opération, disait-il, dirigée contre les tumeurs sous-péritonéales est impraticable (5). »

M. Courty, dans son beau *Traité sur les maladies de l'utérus et de ses annexes*, s'exprime ainsi :

« Il n'est pas possible d'encourager les chirurgiens à suivre cette voie, jusqu'à ce que les causes de mort à la suite de

(1) G. Hewit, *The diagnosis and treatment of diseases of women*.

(2) Nous ignorons quelle est aujourd'hui l'opinion de S. Wells et de B. Brown. Ce que nous pouvons dire, c'est que ces deux illustres ovarioto-mistes, dans leurs ouvrages écrits il y a quelques années, se montrent peu favorables à l'opération.

(3) *Journal général de médecine*. Oct. 1829.

(4) *Traité des maladies chirurgicales*. Paris, 1846.

(5) *Éléments de pathologie chirurgicale*, t. V, p. 794. Nous sommes en mesure d'affirmer que notre illustre maître qui, pendant sa longue carrière, s'est tenu à la tête du progrès en chirurgie, professe aujourd'hui une opinion différente. Nous sommes heureux et fiers de penser que les succès obtenus dans notre pratique ont contribué pour une grande part à le faire changer d'avis.

l'opération étant mieux connues, puissent être évitées et combattues plus efficacement, ou que les indications et les contre-indications étant mieux déterminées, on n'entreprenne de pareilles opérations que dans les cas où il y aura plus de probabilités de les voir réussir (1). »

Citons à côté l'opinion de M. Kœberlé, dont personne, assurément, ne contestera l'autorité en pareille matière :

« Je ne pense pas, dit cet ovariologiste, qu'on doive rejeter ces sortes d'opérations, et renoncer à l'extirpation des tumeurs interstitielles de la matrice par la méthode sus-pubienne (2). »

Cette opinion, basée sur des faits qui, chaque jour, tendent à devenir plus nombreux, est absolument la nôtre, et nous ne doutons pas que dans un avenir prochain, l'ablation de l'utérus par la gastrotomie ne s'impose aux chirurgiens comme jadis l'ovariotomie. Si les auteurs classiques se montrent en général si sévères, il ne faut pas oublier que c'est là une opération toute moderne et que les faits leur manquent pour éclairer leur jugement.

En terminant ce chapitre, nous ne pouvons que répéter cette phrase de Stoltz placée par M. Kœberlé en tête du livre où il donne la première statistique de ses ovariectomies : « Il ne faut pas que l'opinion de quelques hommes éminents de notre art effraye ceux qui, en se basant sur l'anatomie et sur des faits déjà nombreux, cherchent un remède à une maladie incurable. »

Ainsi donc, il résulte de tout ce que nous venons de dire, tant d'après les données fournies par l'anatomie que d'après les résultats obtenus jusqu'ici, que l'ablation de l'utérus est une opération parfaitement justifiable, que le chirurgien est

(1) *Traité pratique des maladies de l'utérus, des ovaires et des trompes*. 2^e édit., p. 1121.

(2) *Loc. cit.*

autorisé à tenter dans certaines circonstances au même titre que l'ovariotomie. Il nous reste à examiner quelles sont ces circonstances, et quel est le mode opératoire le plus propre à en assurer le succès.

TROISIÈME PARTIE

CAS POUVANT NÉCESSITER L'EXCISION PARTIELLE OU L'ABLATION TOTALE DE L'UTÉRUS

I

PROLAPSUS OU INVERSION. — CANCER.

Bien des affections peuvent faire naître dans l'esprit du chirurgien l'idée d'extirper la matrice. Il ne rentre pas dans notre sujet de les examiner toutes avec la même attention ; cependant, avant de passer à l'étude des tumeurs fibreuses et fibro-cystiques, sur lesquelles nous insisterons particulièrement, nous ne saurions passer complètement sous silence les cas où l'opération a été pratiquée sur l'organe déplacé ou bien lorsqu'il était devenu le siège d'une dégénérescence cancéreuse.

Il est digne de remarque que les premières ablations de l'utérus furent faites en vue d'obtenir la cure radicale du prolapsus et surtout de l'inversion. Dans un mémoire publié en 1852, Bresslau (1) donne une statistique comprenant 31 cas ; 20 fois l'opération avait été faite avec intention, il y

(1) Ce mémoire a pour titre : *Dissertatio de totius uteri extirpatione*. Munich, 1851.

avait eu 47 guérisons ; 41 fois par inadvertance, dont 5 guérisons. D'autre part, nous lisons dans l'ouvrage de M. Courty (1) que sur 59 cas rapportés par West, il y a eu 42 guérisons. Ce même auteur y ajoute même un nouveau cas tiré de sa propre pratique et également suivi de guérison. Comme on le voit d'après ces chiffres qui comprennent à peu près tous les cas qui existent dans la science, c'est là une opération en définitive assez rare. Rarement, le chirurgien sera obligé d'en venir à cette extrémité. Le plus souvent, sinon toujours, un traitement purement médical, des manœuvres appropriées et quelques moyens locaux suffiront pour obtenir la réduction. Cependant, si malgré le traitement le mieux dirigé, la maladie continuait à faire des progrès, si l'organe renversé devenait le siège d'une suppuration épuisante pour les forces de la malade, nous n'hésiterions pas pour notre part à tenter la cure radicale. En agissant ainsi, nous aurions débarrassé la malade d'une sérieuse infirmité sans exposer sa vie à de trop grands risques puisque, ainsi qu'on vient de le voir d'après les relevés de Bresslau et de West, la proportion des guérisons est de 70 pour 100 environ.

La plupart des auteurs qui ont pratiqué cette opération ont eu recours à l'excision de l'organe après en avoir fait la ligature, imitant en cela la conduite de cette sage-femme dont parle M. Kœberlé (2), qui, prenant la matrice en état d'inversion à la suite d'un accouchement pour un polype, lia la matrice pendante en dehors des parties génitales avec une ficelle, et l'excisa ensuite avec un couteau de cuisine. La femme guérit et vécut très-longtemps. Ce n'est point là, cependant, la seule méthode opératoire qui ait été employée. Velpeau, dans un cas analogue, fit l'excision pure et simple de l'organe avec un bistouri et lia ensuite les vaisseaux divisés. Cette conduite bien

(1) *Loc. cit.*, p. 924.

(2) *Loc. cit.*

que couronnée de succès, ne doit pas être imitée, car elle expose à un accident redoutable, l'hémorrhagie; surtout lorsque le renversement de l'organe s'est produit à la suite de l'accouchement.

L'excision par l'éraseur ou le fil galvano-caustique nous paraît devoir être absolument rejetée pour la même raison.

La ligature simple a été employée plusieurs fois, et l'on eite bon nombre de guérisons obtenues par ce procédé. Il consiste à entourer le pédicule de la tumeur avec une anse de fil métallique ou une corde à boyau dont les extrémités sont passées dans un serre-nœud, de façon à pouvoir maintenir et augmenter graduellement la constriction. Par ce moyen, on modifie profondément la vitalité de l'organe qui ne tarde pas à se gangrener et à se détacher de lui-même, en même temps qu'autour du lien constricteur s'établissent des adhérences salutaires destinées à fermer la cavité péritonéale. Cette méthode de traitement nous paraît excellente lorsqu'il s'agit d'une malade jeune, non encore épuisée par la souffrance, chez laquelle en un mot la somme des forces paraît suffisante pour qu'elle puisse supporter la longue suppuration qu'amènera fatalement l'élimination d'une masse telle que l'utérus. Dans le cas contraire, nous pensons qu'il serait préférable d'exciser l'organe avec le bistouri ou de forts ciseaux, après avoir au préalable jeté une double ligature sur la partie la plus élevée de la tumeur.

Pour ce qui est d'une intervention chirurgicale dans les cas de tumeurs cancéreuses, bien que des hommes d'une grande valeur, tels que Gutberlat et Wrisberg, aient conseillé l'extirpation de l'organe, nous ne saurions admettre qu'on soit autorisé à la tenter dans ces circonstances, à moins que la tumeur ne soit limitée au corps de l'utérus, qu'elle soit mobile et qu'elle n'ait pas encore envahi le col de l'organe. On sait, en effet, que le plus souvent le cancer de l'utérus, après avoir débuté par le col, a une grande tendance à gagner les parties

voisines, les culs-de-sac vaginaux, la vessie, le rectum. Comment tout enlever dans ces cas? Et lors même qu'il resterait limité au corps le chirurgien devra se borner à une incision exploratrice s'il redoute de ne pouvoir atteindre le mal jusque dans ses dernières ramifications, et de laisser dans la cavité abdominale quelques ganglions dégénérés. Il suffit de lire le terrible réquisitoire dressé par Boyer sur la question qui nous occupe, à une époque, il est vrai, où elle était imparfaitement connue, et de jeter un coup d'œil sur les résultats obtenus jusqu'ici, pour montrer combien le chirurgien serait excusable s'il jugeait nécessaire de s'abstenir. « Sur 17 femmes atteintes de cancer de la matrice et qui ont été opérées, dit cet auteur, 14 ont succombé peu d'heures ou peu de jours après l'opération; les trois autres, que l'on cite comme des exemples de guérison, ont traîné une vie languissante et n'ont pas tardé à périr. »

TUMEURS FIBREUSES.

On désigne sous le nom de *tumeurs fibreuses, corps fibreux, fibromes, myomes, hystéromes* (Broca), *leiomyomes* (1) (Zenker), des productions néoplasiques qui se développent fréquemment au sein du parenchyme de l'utérus. Nous n'avons pas l'intention de faire ici une histoire détaillée de ce genre de tumeurs. Cette étude a déjà été faite d'une manière très-complète par nombre d'auteurs plus autorisés que nous. Nous voulons simplement signaler certaines particularités que nous jugeons très-importantes à connaître pour le chirurgien qui se dispose à enlever par la gastrotomie de semblables productions.

Rares avant l'âge de vingt ans, leur maximum de fréquence correspond à la période d'activité sexuelle; c'est pour cela qu'on les rencontre surtout entre vingt et cinquante ans. On ne les retrouve qu'exceptionnellement après cette époque. Les circonstances étiologiques qui président à leur développement sont encore mal définies; elles existent aussi bien chez les filles vierges que chez les femmes mariées; chez les femmes stériles que chez celles qui ont eu un ou plusieurs enfants. Quelle part d'influence peuvent avoir la menstruation et la grossesse sur la production de ces néoplasmes? C'est là un point de la question peut-être un peu trop négligé et qui appelle des recherches

(1) Tumeurs à fibres musculaires lisses, par opposition aux rhabdomyomes ou tumeurs à fibres musculaires striées.

plus complètes que celles qui ont été faites jusqu'à présent.

Leur volume varie depuis la grosseur d'une noisette ou d'une noix, jusqu'à celle d'une tête de fœtus ou d'adulte ; on cite même quelques cas où le volume était plus considérable encore. Tantôt uniques, souvent multiples ; ces dernières sont en général peu volumineuses ; leur poids ne dépasse guère alors 300 ou 400 grammes, tandis que pour la première variété ce poids peut aller jusqu'à 15 et 20 kilogrammes. On a longtemps regardé ces tumeurs comme composées exclusivement de tissu fibreux, d'où le nom de fibromes, *corps fibreux*, qui leur avait été donné tout d'abord (Cruveilhier). L'examen microscopique montre, au contraire, qu'elles sont formées de fibres musculaires lisses à noyaux allongés, enchevêtrées dans toutes les directions et réunies entre elles par du tissu connectif. On trouve bien des vaisseaux dans leur épaisseur, mais en petit nombre, et en somme ce sont des productions fort peu vasculaires. C'est même sur cette particularité anatomique qu'est basé le traitement préconisé par M. Baker Brown, traitement qui consiste à introduire dans leur épaisseur des instruments spéciaux dans le but de les dilacérer et de provoquer ainsi dans leur partie centrale une suppuration éliminatrice.

D'autres fois cependant, elles deviennent le siège d'une vascularité énorme ; mais presque toujours dans ces cas il s'agit de la variété sous-péritonéale ou fibro-cystique, et cette vascularité leur vient des organes voisins (intestin ou épiploon), par l'intermédiaire de nombreuses adhérences.

Ces tumeurs sont susceptibles de subir plusieurs transformations. C'est ainsi qu'il peut se déposer des sels calcaires dans leur épaisseur (transformation calcaire) ; d'autres fois, il se fait un épanchement de sérosité dans les mailles du tissu cellulaire situées au pourtour des fibres musculaires, (transformation œdémateuse diffuse) ; tantôt enfin, elles deviennent le siège d'une dégénérescence graisseuse ou granuleuse. Mais ce qui est caractéristique pour ce genre de productions

morbides et en même temps de la plus haute importance pour le diagnostic, c'est que souvent elles sont creusées de cavités plus ou moins anfractueuses, irrégulières, de dimensions très-variables, remplies d'un liquide séro-muqueux ou sanguinolent mêlé à des débris d'éléments de toute sorte. Ces loges ou cavités kystiques, sculptées en quelque sorte aux dépens de la substance des myomes utérins, ont été décrites pour la première fois par M. J. Cruveilhier, qui leur a imposé le nom très-heureusement choisi de *géodes*. Celles-ci sont quelquefois tapissées par une membrane blanchâtre, fort mince, revêtue d'une couche épithéliale à cellules pavimenteuses, ainsi que l'ont démontré récemment MM. Ranvier et Malassez, sur les pièces fraîches que nous avons mises à leur disposition. Sous le nom de corps fibreux à géodes, nous décrirons un peu plus loin une variété de tumeurs fibro-cystiques, caractérisée essentiellement par la présence de ces cavités, et à cette occasion nous dirons quelques mots de leur mode de formation.

En terminant ces quelques généralités sur les tumeurs fibreuses, nous ne saurions passer sous silence une terminaison malheureusement assez rare, mais dont cependant on doit tenir grand compte, alors qu'il s'agit de se décider à pratiquer une opération aussi grave que la gastrotomie; nous voulons parler de leur atrophie et même de leur complète disparition à l'époque de la ménopause (1). Cette atrophie a surtout été observée à propos des fibromes interstitiels qui sont bien certainement les plus graves, tant à cause des symptômes qu'ils déterminent que par l'impossibilité où l'on est de les attaquer autrement que par la méthode sus-pubienne. Dans quelques cas rares, nous le répétons, on a observé que la tumeur, d'ailleurs parfaitement diagnostiquée auparavant, disparaissait

(1) Virchow nie ce mode de terminaison; il admet seulement une condensation du tissu de la tumeur. L'iode et le bromé, l'iodure et le bromure de potassium, certaines eaux minérales, comme celles de Vichy, aideraient à ce résultat.

d'elle-même dans le travail d'atrophie qui marque la fin de la vie sexuelle chez la femme.

Comment se fait cette disparition? Par quel mécanisme? Sans examiner tout ce qui a été écrit sur ce sujet, nous nous contenterons d'enregistrer le fait et d'en tirer cette conséquence pratique, à savoir que : si l'on se trouvait en présence d'une malade atteinte de tumeur fibreuse de l'utérus et arrivée à l'âge de la ménopause, il sera sage, si d'ailleurs les symptômes ne compromettent pas immédiatement la vie, d'attendre quelque temps avant de pratiquer l'opération; peut-être verra-t-on survenir une amélioration notable dans l'état de la malade; peut-être même sera-t-on témoin de la disparition de la tumeur? Le fait suivant a laissé dans notre esprit une impression trop vive pour que nous ne le citions pas en passant.

Il y a quelques années, nous vîmes entrer dans notre cabinet une dame de Châteaudun qui nous était adressée par notre excellent confrère et ami M. le docteur Meunier. Un premier examen nous permit de constater chez elle la présence d'un corps fibreux remplissant la totalité de l'excavation pelvienne et débordant de plusieurs centimètres dans la cavité abdominale. La malade voulait absolument se soumettre aux chances d'une opération radicale; mais, comme les accidents occasionnés par la tumeur n'offraient rien d'alarmant, et se bornaient à une simple incommodité, nous fûmes d'avis de différer l'opération. Or, ayant eu l'occasion de revoir cette dame au mois de juin 1870, nous fûmes très-agréablement surpris de la trouver presque entièrement débarrassée de sa tumeur; un traitement basé sur l'administration des arsénieux et des toniques avait suffi pour obtenir ce résultat.

J. Clarke (*Trans. of a soc. for the improvement of med. and surg. Knowledge*, 1842, vol. III) cite un cas tout à fait analogue et plus démonstratif encore, en ce sens que la nécropsie vint confirmer le diagnostic. Il s'agissait d'une malade affectée de plusieurs fibromes interstitiels dont l'un, entre autres, avait

la grosseur des deux poings. Dans l'espace de deux ans, ils disparurent si bien, qu'on en trouva, dit l'auteur, à peine des traces à l'autopsie.

Pour ce qui est de l'énucléation spontanée de ces tumeurs et de l'influence heureuse que la grossesse et l'accouchement peuvent avoir pour aider à ce résultat; s'il est vrai que cette terminaison arrive quelquefois dans les cas de fibromes sous-muqueux ou pédiculés venant faire saillie dans la cavité utérine, elle ne s'observe presque jamais pour les fibromes interstitiels, *a fortiori* pour les fibromes sous-péritonéaux. C'est à ce point que les annales de la chirurgie ne nous en offrent que deux exemples. Le premier a été cité par M. Depaul lors de la mémorable discussion qui eut lieu à la Société de chirurgie (1868). Il s'agissait d'un corps fibreux interstitiel qui s'était énucléé spontanément à la suite de la parturition. Ce fait était arrivé dans la pratique du docteur Julien. Le second est raconté par Pinaut (*Bulletins de la Société anatomique*, 1826). Il a trait à un fibrome sous-péritonéal qui, après avoir contracté des adhérences avec la paroi abdominale, vint se présenter à travers les téguments détruits par l'ulcération.

A un point de vue purement chirurgical et en vue de l'opération dont elles sont susceptibles, nous pouvons diviser les tumeurs fibreuses en deux grands groupes :

A. OPÉRABLES PAR LES VOIES NATURELLES. Ce sont les tumeurs *sous-muqueuses* faisant saillie dans la cavité du col ou dans le vagin. Les polypes en sont une variété.

B. OPÉRABLES SEULEMENT PAR LA GASTROTOMIE. — Ce groupe comprend : 1° les tumeurs *sous-péritonéales* (*péri-utérines* de M. Kœberlé); 2° les tumeurs *interstitielles*. Ces dernières pouvant venir faire saillie dans la cavité utérine, quelques auteurs les ont encore appelées, dans ce cas, *intra-utérines*.

Nous n'avons pas à nous occuper de celles qui constituent le premier groupe, leur étude étant complètement en dehors du cadre que nous nous sommes tracé. Les autres seront étu-

diées avec quelques détails, car outre qu'elles ne sont justiciables que de la gastrotomie, leur ablation nécessite, dans presque tous les cas, l'amputation d'une partie plus ou moins considérable de tissu utérin.

A. *Tumeurs fibreuses sous-péritonéales.* — A leur début, ces tumeurs sont toujours placées dans l'épaisseur des parois de la matrice, dont elles occupent les couches les plus superficielles, c'est-à-dire celles qui sont voisines du péritoine. Un peu plus tard, à mesure qu'elles augmentent de volume, elles gagnent la cavité pelvienne, puis la grande cavité abdominale, repoussant devant elles la séreuse péritonéale dont elles se coiffent en quelque sorte. Une conséquence de ce mode d'évolution est la pédiculisation. Le pédicule qui les rattache à l'utérus varie dans sa largeur ; il mesure tantôt quelques millimètres seulement, tantôt au contraire plusieurs centimètres. Le fond ou la face postérieure de l'utérus, la partie voisine des trompes et du ligament rond, sont les points qui lui donnent le plus habituellement naissance. Quelquefois ce pédicule s'allonge, il devient tellement étroit qu'il finit par se rompre et la tumeur vient flotter librement dans la cavité péritonéale. Dans ces cas, elle se nourrit exclusivement par les vaisseaux qui lui arrivent de l'épiploon ou des anses intestinales, organes avec lesquels elle a toujours contracté des adhérences.

Cette particularité, de ne tenir à la matrice que par un pédicule souvent étroit, facilite singulièrement leur ablation par la gastrotomie. On conçoit, en effet, qu'on puisse les extirper sans intéresser le tissu utérin lui-même, ou du moins sans qu'on soit obligé d'en exciser une grande partie ; le pédicule de la tumeur peut être serré dans un clamp ou bien pris entre des ligatures métalliques, et tout se passe comme s'il s'agissait d'une tumeur pédiculée de l'ovaire. Nombre de fois l'opération a été faite pour des cas de ce genre, et, disons-le, souvent avec succès (voyez le tableau p. 23).

Cependant si le fait de la pédiculisation est une circonstance on ne peut plus favorable pour la réussite de l'opération, il ne faut pas oublier non plus que ce même fait entraîne comme deuxième conséquence des adhérences avec les divers organes de l'abdomen. Cela se comprend aisément. Dès que le fibrome a acquis un certain volume, il vient nécessairement se mettre en contact avec la séreuse qui revêt les anses intestinales, ou bien avec celle qui constitue l'épiploon ; comme d'ailleurs il est très-mobile, qu'il se déplace avec facilité à la moindre impulsion communiquée ou au moindre mouvement fait par la malade, il se produira des frottements répétés qui amèneront fatalement des péritonites partielles et avec celles-ci des fausses membranes. Cette complication existait dans la majorité des cas pour lesquels l'opération a été pratiquée.

Les fibromes sous-péritonéaux ont encore ceci de particulier, qu'ils ont un accroissement plus rapide que les fibromes interstitiels. Cet accroissement se fait lentement au début, tant que la tumeur n'est en relation qu'avec l'utérus ; mais que postérieurement il s'établisse des adhérences vasculaires avec les organes abdominaux ; que par le moyen de ces adhérences, la tumeur reçoive une grande quantité de sang, son volume ne tardera pas à devenir considérable, et cela dans un laps de temps fort court. C'est également dans ces cas que des kystes se forment dans leur épaisseur, et que la tumeur devient fibro-cystique. Nous trouvons un exemple remarquable de ce mode d'évolution chez la malade qui fait le sujet de l'observation IX. Pendant huit ans, la tumeur reste à peu près stationnaire, puis brusquement le ventre devient douloureux, et en deux ans le fibroïde triple de volume.

Les principaux *symptômes* sont, au début, un sentiment de gêne, de tiraillement du côté de l'épigastre et des reins plutôt qu'une impression douloureuse proprement dite. La malade se fatigue plus vite qu'à l'ordinaire, elle éprouve le

besoin de se reposer plus souvent. Au surplus, la tumeur venant presser contre la vessie et le rectum détermine, soit des envies fréquentes d'uriner, soit de la constipation.

L'examen physique, à cette période, permet de reconnaître une tumeur mobile, très-dure, nettement séparée du corps de l'utérus qui peut avoir conservé son volume normal; plus souvent on trouve celui-ci hypertrophié. En même temps, on constate, du côté de la menstruation, des irrégularités, des ménorrhagies, rarement de véritables métrorrhagies contrairement à ce qui arrive pour les fibroïdes interstitiels. Le chirurgien est alors forcé d'intervenir, bien moins à cause des phénomènes qui se passent du côté de la menstruation, qu'à cause des troubles apportés par la tumeur dans la santé générale de la femme. On voit souvent, si le fibrome est volumineux, la malade être en proie à des troubles digestifs graves, occasionnés par la pression et les tiraillements qu'il exerce sur l'estomac et les intestins. Il y a perte absolue de l'appétit, dégoût pour toute espèce d'aliments, en même temps que des alternatives de constipation et de diarrhée, sur lesquelles quelques auteurs ont tout particulièrement insisté. Ces symptômes, on le conçoit, peuvent conduire rapidement au marasme et à la mort, si l'on n'intervient par une opération chirurgicale. Ajoutons cependant que quelquefois on a vu ces sortes de tumeurs ne donner lieu qu'à des symptômes de peu de gravité. Ce sont là des exceptions malheureusement trop rares, dont nous chercherions vainement l'explication dans quelque particularité inhérente à la tumeur ou à la constitution de l'individu.

Indépendamment des symptômes que nous venons de signaler, il en est un autre remarquable par la gravité qu'il peut acquérir : nous voulons parler de l'*ascite*. De toutes les variétés de corps fibreux, la variété dite sous-péritonéale est celle qui, le plus souvent, donne lieu à cette complication. On l'a vu coexister avec des tumeurs peu volumineuses

comme avec des tumeurs d'un volume considérable. Une petite quantité de liquide (200 ou 300 grammes), formant comme une couche entre la paroi abdominale antérieure et la circonférence extérieure de la tumeur, ne sera point une circonstance défavorable; car cette couche, en isolant la tumeur, pourra jusqu'à un certain point la préserver des adhérences. Mais à côté de cette forme, qui du reste peut accompagner un grand nombre d'autres tumeurs abdominales (kystes de l'ovaire, hypertrophies de la rate, etc.), nous en trouvons une deuxième, celle-ci remarquable par les conséquences terribles qu'elle peut avoir. Au lieu de quelques grammes de liquide, la cavité péritonéale peut en contenir jusqu'à 15 et 20 litres. Si, pour parer aux accidents de suffocation, on vient à pratiquer la ponction, on voit bientôt la sérosité se reproduire, et au bout de dix jours, quinze jours au plus tard, une nouvelle ponction est devenue nécessaire. Dans ces circonstances, la malade ne tarde pas à tomber dans le dernier degré de l'amaigrissement, et finalement à succomber épuisée par la soustraction répétée du liquide ascitique.

Cette complication qui, nous le répétons, peut accompagner les tumeurs sous-péritonéales d'un petit volume (chez une opérée de M. Kœberlé la tumeur ne pesait que 700 grammes), justifie à elle seule l'intervention du chirurgien; de telle sorte que nous pouvons résumer en quelques mots les indications de la gastrotomie dans les cas de *fibromes sous-péritonéaux*. Ces indications se tirent : 1° *du volume*, s'il est assez considérable pour gêner sérieusement la respiration; 2° *de l'ascite grave* qui peut survenir. Tout fibrome sous-péritonéal, placé en dehors de ces conditions, ne nous semble pas devoir jamais légitimer une opération aussi grave que la gastrotomie.

C'est à elle seule, en effet, que devra souger le chirurgien,

soucieux de faire bénéficier sa malade de la dernière chance de salut qui lui reste encore (1).

Cependant, à une certaine époque, on s'est adressé pour la cure radicale de ces tumeurs à un autre moyen assurément fort ingénieux, mais qui n'a donné que de médiocres résultats. Ce moyen consiste à faire naître des adhérences entre le fibroïde et la paroi abdominale antérieure, puis à en provoquer la supuration et l'élimination à l'aide de certaines manœuvres. Au dire de Washington Atlee (2), cette pratique aurait donné une guérison à M. Walker, de Charlestown (Massachusetts), dans les circonstances suivantes. Une de ses clientes souffrait depuis longtemps d'un corps fibreux volumineux, qui avait résisté à tous les moyens de traitement. Avant d'agir sur la tumeur, M. Walker constata qu'elle remplissait la totalité de l'abdomen et qu'elle remontait jusqu'à deux travers de doigt au-dessous de l'appendice xiphoïde. Cela posé, voici quelle fut la conduite du chirurgien américain. Après avoir plongé un fort trocart dans son épaisseur, il le laissa en place durant plusieurs jours, de manière à être bien certain de la production d'adhérences. Celui-ci fut alors remplacé par un instrument particulier dont il donne la figure et la description (3). En agissant de la sorte, il avait pour but de dilacérer la tumeur en l'attaquant par son centre, tout en permettant au pus et aux parties mortifiées de s'écouler au dehors. L'instru-

(1) Il nous resterait à dire quelques mots du diagnostic de ces tumeurs; nous préférons renvoyer, pour cette étude, au diagnostic des tumeurs fibrocystiques, à propos desquelles nous donnerons à cette question les développements qu'elle comporte.

(2) W. Atlee, *American Journal of medical sciences*, avril 1845.

(3) Cet instrument se composait d'une tige cylindrique creusée dans son milieu pour recevoir une deuxième tige, celle-ci mobile par le moyen d'une poignée fixée à l'une de ses extrémités. A l'autre extrémité étaient adaptés trois ressorts de montre disposés de façon qu'ils pussent s'écarter de l'axe de l'instrument lorsque celui-ci était ouvert. D'ailleurs, il suffisait, pour ouvrir ou fermer l'instrument, de presser ou de tirer sur la poignée. L'instrument était introduit fermé à la manière d'un trocart ordinaire,

ment fut laissé en place l'espace de plusieurs mois, au bout desquels on vit la tumeur diminuer de volume et finalement disparaître *à peu près* complètement, mais avec persistance de la fistule abdominale. Il n'est pas inutile de faire remarquer qu'au début on avait dû combattre de violents symptômes de péritonite qui avaient été sur le point de faire périr la malade.

Une pareille méthode de traitement, qui fait passer par tous les dangers de la gastrotomie, sans que la malade, si elle guérit, en retire les mêmes avantages, doit être absolument rejetée du domaine de la pratique, et la gastrotomie reste l'unique opération à laquelle on doit songer.

Nous avons dit précédemment que l'extirpation de ces tumeurs pouvait se faire sans qu'on fût obligé de toucher à l'utérus (fibromes à pédicule étroit). Cependant la largeur du pédicule, la présence d'autres petits fibroïdes interstitiels, pourront quelquefois entraîner la section d'un segment considérable de la matrice, voire même l'amputation sus-vaginale.

L'occasion d'opérer des tumeurs pédiculées *purement* fibreuses nous a manqué jusqu'ici : aussi, n'ayant pas d'exemples à rapporter pour notre propre compte, nous empruntons volontiers à M. Kœberlé la relation d'une observation ayant trait à ce genre de tumeurs. Dans ce cas, le pédicule fut lié dans le voisinage de son point d'implantation, puis fixé à l'angle inférieur de la plaie, ainsi que cela se pratique pour les kystes ovariens. Ce serait également là notre manière de faire en pareille occurrence.

OBSERVATION DE M. KŒBERLÉ.

Fibrome sous-péritonéal pédiculé, du poids de 700 grammes. — Ascite grave. — Extirpation de la tumeur. — Mort (1).

Madame K... d'Ath (Belgique), trente-cinq ans, bonne constitution, est atteinte depuis deux ans d'une tumeur abdomi-

(1) Empruntée à la thèse de M. Caternault.

nale à développement progressif, mais compliquée d'une ascite qui a déjà nécessité trente ponctions. L'ascite s'est toujours reproduite avec une régularité et une persistance désespérantes, malgré tous les moyens mis en usage (purgatifs, diurétiques, emménagogues, fer, iode, électricité). On a d'abord pratiqué ces ponctions à de longs intervalles, puis dans ces derniers temps on a été obligé d'y revenir tous les cinq ou six jours et de donner issue chaque fois à 12 ou 13 litres de liquide citrin très-albumineux. Tant que les règles ont subsisté, cette ascite diminuait à chaque époque; depuis leur suppression, elle suit une marche croissante et continue.

La distension du ventre a amené la formation d'une hernie ombilicale qui s'accroît de plus en plus et qui a occasionné un prolapsus de la paroi postérieure du vagin, qui donne lieu à une tumeur volumineuse, très-gênante quand la ponction devient urgente. Les ponctions ont souvent été suivies de prostration des forces et de symptômes de péritonite aiguë.

La tumeur est mollasse; elle occupe toute la région hypogastrique et s'étend à quatre travers de doigt au-dessus de l'ombilic. Pas de fluctuation. Bruit de souffle très-marqué à la surface. Tumeur partout solide et très-vasculaire. La hernie ombilicale permettait d'en explorer en quelque sorte directement la surface antérieure à l'aide du doigt introduit dans le collet du sac herniaire. Le corps et le col de la matrice n'offraient rien d'anormal. Les mouvements communiqués à la tumeur, que le doigt ne pouvait d'ailleurs atteindre à l'exploration vaginale, se transmettaient immédiatement au col utérin. Pas de leucorrhée.

Diagnostic. — Tumeur fibreuse de la matrice probablement pédiculée, très-vasculaire, avec des adhérences à la paroi antérieure de l'abdomen et avec des adhérences probables aux visères voisins. Ascite symptomatique.

Opération le 5 décembre 1863. — La ligne blanche ayant été incisée dans une étendue de 16 centimètres, on donna

d'abord issue à 2 litres de sérosité qui s'était reproduite depuis la veille. La tumeur mise à découvert était extrêmement vasculaire, sillonnée de veines et d'artères volumineuses et comparables à un placenta. Les vaisseaux étaient en connexion, en partie avec les parois abdominales, en partie avec l'épiploon. Les adhérences multiples furent toutes coupées entre deux ligatures. Une ligature en masse fut jetée sur l'épiploon, dont les veines étaient énormément dilatées. On plaça ainsi une vingtaines de ligatures.

La tumeur, saisie alors avec des pinces à griffes, par son extrémité supérieure, fut extraite sans effort ; elle était totalement dépourvue d'adhérences à sa partie supérieure. Elle était implantée sur le fond de la matrice à gauche et avait contracté une adhérence qui, au premier abord, a paru la relier à toute la surface du fond ; mais cette adhérence purement fibrineuse put être séparée aisément. La tumeur se présenta dès lors avec un pédicule étroit, sur lequel on appliqua une anse de fil de fer que l'on serra au moyen d'un serre-nœud ; puis, on excisa la tumeur. Les ovaires étaient parfaitement sains, ainsi que le reste de la matrice. En dehors des parties adhérentes, le péritoine n'a pas paru avoir subi aucune altération.

Reproduction rapide de l'ascite, puis péritonite suraiguë survenue douze heures après l'opération. — Évacuation par une canule de près d'un litre de sérosité. Collapsus. — Coma. — Mort dix-huit heures après l'opération.

B. *Tumeurs fibreuses interstitielles.* — Les tumeurs sont dites *interstitielles* lorsqu'elles se développent non plus immédiatement au-dessous de la séreuse péritonéale, mais bien dans l'épaisseur même des parois de la matrice. En général, lorsque leur point d'origine est situé dans le voisinage de la muqueuse, elles ont de la tendance à se porter de ce côté et à venir faire saillie dans l'intérieur de la cavité. Dès lors, à mesure qu'elles se développent, elles la distendent uniformément de

telle sorte que l'aspect de l'organe atteint de cette variété de myomes rappelle à s'y méprendre celui d'un utérus gravide (voyez les figures qui accompagnent les observations I et III).

Bien loin d'être pédiculés, ces fibromes, encore désignés par quelques auteurs sous le nom de *intra-utérins*, adhèrent à la matrice par une large surface ; ils sont pour ainsi dire encastrés dans un segment plus ou moins considérable de l'organe. Ils n'ont aucune tendance à se déplacer, et en cela ils diffèrent des polypes que l'on voit très-souvent venir faire saillie entre les lèvres du col, et parfois même descendre jusque dans le vagin.

Ces tumeurs constituent de véritables corps étrangers, situés dans l'épaisseur du muscle utérin ; elles se trouvent séparées du tissu de ce dernier par une couche de tissu cellulaire lâche, circonstance favorable à leur énucléation lorsque l'on tente de les extraire par les voies naturelles. Leur volume et leur poids sont variables ; dans aucune de nos observations le poids n'a dépassé 7 kilogrammes, chiffre bien inférieur à celui que donnent les tumeurs fibro-cystiques, ainsi que nous le verrons plus loin.

Souvent l'utérus s'hypertrophie ; la variété *intra-utérine* est celle qui s'accompagne le plus fréquemment de cette complication, ce qui s'explique par ce fait qu'elle provoque de la part de l'utérus des efforts d'expulsion plus violents et plus soutenus que lorsqu'il s'agit d'un fibroïde exclusivement interstitiel. L'augmentation du volume de l'organe est dans ce cas une hypertrophie physiologique, de tous points comparable à celle qui atteint les muscles soumis à un travail exagéré.

Les *symptômes* qui marquent le début des fibromes interstitiels sont nuls ou presque nuls ; tout, dans la vie de la femme, se passe comme à l'ordinaire ; bien plus, si le myome n'a aucune tendance à s'accroître, cet état de santé pourra persister indéfiniment et la maladie passer complètement inaperçue. Il n'est pas rare, en effet, de trouver par hasard dans

les autopsies des corps fibreux même d'un certain volume, dont la présence au sein du parenchyme de l'utérus n'avait jamais occasionné le moindre accident durant la vie. A une période plus avancée, ils donnent lieu à peu près aux mêmes symptômes que les fibromes sous-péritonéaux à leur origine. La malade éprouve des tiraillements, de la douleur au niveau des reins et de l'hypogastre; elle se plaint de la sensation d'un poids incommode dont elle place le siège dans l'une ou l'autre des fosses iliaques. Tout peut se borner là : l'affection reste pour la femme qui en est atteinte une incommodité plutôt qu'une maladie. Mais la tumeur vient-elle à grossir, la scène pathologique change à son tour; les règles, jusque-là normales ou presque normales, deviennent plus abondantes en même temps que plus douloureuses; elles sont précédées ou suivies d'un écoulement purulent ou muco-purulent (flueurs blanches); à un degré encore plus avancé, il y a de véritables hémorrhagies. Par suite de la compression des nerfs et plexus du bassin, et aussi par suite des contractions violentes que fait l'utérus pour se débarrasser de la tumeur, l'intensité de la douleur augmente à tel point que celle-ci est quelquefois assez forte pour arracher des cris à la pauvre malade et empêcher tout sommeil (observation I). Ce cruel symptôme était même si marqué chez madame Bouvyer, que nous dûmes pratiquer l'opération quelques jours avant l'époque que nous avions fixée tout d'abord.

Bientôt les hémorrhagies deviennent incessantes, et comme conséquence la malade tombe dans un état d'anémie et de faiblesse extrêmes. Le teint devient pâle, le faciès exprime la souffrance; les fonctions digestives ne s'accomplissent plus qu'avec difficulté, il y a de la constipation, des envies fréquentes d'uriner, de la dysurie, occasionnées par la pression qu'exerce la tumeur sur le rectum et la vessie; quelquefois il s'y ajoute du muguet et des vomissements; plus rarement, on constate de l'œdème aux membres inférieurs. Ce

n'est qu'exceptionnellement que cette variété de fibromes acquiert un volume assez considérable pour que la respiration et la circulation abdominales soient sérieusement entravées, contrairement à ce qui arrive dans les cas de tumeurs *péri-utérines*. En un mot, de tous les symptômes que nous venons d'énumérer, les seuls qui compromettent certainement et prochainement l'existence, consistent dans les troubles digestifs et les hémorrhagies qui se succèdent sans relâche et que rien ne saurait arrêter si ce n'est l'ablation de la tumeur qui en est la cause immédiate. Les cinq malades qui font le sujet de nos observations se trouvaient dans ce cas, et nous étions dans la cruelle alternative, ou bien de les voir succomber rapidement, ou bien de pratiquer une opération qu'à ce moment nous jugions beaucoup plus grave qu'elle ne l'est en réalité.

A la période où les accidents occasionnés par ces tumeurs constituent un danger immédiat pour la vie, les *symptômes physiques* sont toujours positifs. Le palper hypogastrique fera reconnaître une tumeur arrondie, dure, faisant saillie au-dessus du pubis d'une longueur variable, plus ou moins déjetée d'un côté ou de l'autre, suivant que le fibrome s'est développé dans le segment droit ou gauche de l'utérus. Souvent, lorsque le point d'origine est dans l'épaisseur même du fond de l'utérus, la tumeur est exactement placée sur la ligne médiane, et l'aspect du ventre est le même que dans la grossesse. D'autres fois, le corps fibreux se détachant de la surface externe de la matrice, il sera possible, par un palper soigneusement pratiqué, de délimiter les deux tumeurs ainsi que le sillon qui les sépare.

Le toucher rectal et surtout l'exploration de la cavité utérine au moyen de la sonde recourbée de Simpson, fourniront également d'utiles indications pour le diagnostic. Un mot sur l'emploi de ce dernier moyen. On conçoit fort bien que dans le cas où la tumeur déborde dans la cavité de la matrice, la sonde soit arrêtée à une plus ou moins grande hauteur, suivant que le

bord inférieur de la saillie constituée par la tumeur sera plus ou moins voisin de l'orifice interne du col. De même, d'après les déviations de la sonde, il sera facile de juger de quel côté se trouve la bosselure et partant le corps fibreux, et aussi d'après la profondeur à laquelle on pourra l'introduire, quel est le diamètre vertical de l'organe. On prendra ainsi une notion certaine du siège de la lésion ainsi que du volume de l'utérus. Cependant, il faut bien avoir présent à l'esprit qu'une pareille exploration est fort douloureuse, difficile à pratiquer ; enfin qu'elle détermine fréquemment des hémorrhagies graves. Aussi devra-t-on être fort réservé sur l'application d'un moyen aussi dangereux, et n'y avoir recours qu'à la dernière extrémité.

Le palper hypogastrique combiné avec le toucher vaginal donnera à son tour d'utiles renseignements.

Quelques auteurs insistent beaucoup sur l'avantage qu'il y a de pratiquer cet examen pendant l'époque menstruelle, parce qu'alors on peut facilement introduire le doigt dans la cavité de l'utérus, et par ce moyen arriver jusque sur la tumeur. Cette remarque, vraie pour les tumeurs pédiculées et pour celles qui sont engagées dans l'ouverture du col ou qui en sont très-voisines, ne l'est plus pour les fibromes interstitiels ou intra-utérins à large pédicule. Ceux-ci, à moins de circonstances exceptionnelles, ne sont jamais accessibles au doigt explorateur, même aux époques menstruelles. C'est, en particulier, ce qui avait lieu chez les malades qui font les sujets de nos observations : chez elles, le col était bien quelque peu ramolli, mais nullement dilaté.

En s'aidant des symptômes observés, en y ajoutant les moyens d'exploration que nous venons d'énumérer, il sera facile de reconnaître que l'utérus est le siège d'une tumeur fibreuse ; on pourra même, dans bien des cas, prendre une notion exacte du volume et de la forme du néoplasme, le diagnostic différentiel, en un mot, n'offrira que *très-rarement* des difficultés insurmontables. Il n'en sera pas de même lorsqu'il

s'agira de préciser les connexions de la tumeur avec la matrice. Comment reconnaître, en effet, le point d'implantation du pédicule, sa largeur, ou bien encore la couche de tissu sain qui le sépare de la cavité péritonéale? Nous devons avouer qu'une telle précision dans le diagnostic est impossible.

En résumé, voici une tumeur fibreuse donnant lieu à des hémorrhagies répétées, rebelles à toute espèce de traitement et capables d'entraîner rapidement la mort (1). L'indication est positive, il faut intervenir d'une façon active, mais de quelle manière? Sans doute, si le fibrome est pédiculé, si ses attaches sont voisines de l'isthme et s'il ne présente pas un volume trop considérable, son extraction par le vagin sera praticable, et dans ce cas le chirurgien ne devra nullement songer à la gastrotomie. Mais supposons que la tumeur fibreuse adhère non plus au col mais au corps même de l'organe, que le pédicule soit large et profondément situé, que le volume soit considérable, devra-t-on s'obstiner à suivre la même voie et ne pas chercher ailleurs la solution du problème? Nous n'ignorons pas que Dupuytren, et après lui Amussat, M. Maisonneuve et quelques autres chirurgiens, ont publié des observations qui paraissent plaider en faveur de cette ligne de conduite; la pratique des chirurgiens anglais et américains semble également apporter un appui à cette manière de faire. C'est ainsi qu'Atlée incise largement le col et pénètre hardiment dans la cavité utérine; que B. Brown, sans s'inquiéter du pédicule, attaque la tumeur par son centre en y faisant de profondes incisions, ouvrant ainsi, comme il le dit lui-même, une vaste porte à l'ulcération. Sans nous arrêter à discuter les inconvénients très-sérieux qu'entraîne l'opération ainsi pratiquée, tels que la possibilité de ne pouvoir terminer l'opération, de perforer l'utérus et de voir se développer une

(1) Indépendamment de l'indication tirée des hémorrhagies (ce qui est le cas le plus fréquent), la douleur, des troubles digestifs graves, l'ascite, pourraient encore nécessiter l'intervention du chirurgien.

inflammation rapidement mortelle à la suite d'un pareil traumatisme, nous nous contenterons de faire remarquer que cette méthode opératoire n'est applicable que lorsque la tumeur est *peu volumineuse*. C'est ainsi que dans toutes les observations connues, le poids ne dépassait guère 1200 à 1500 grammes. Et puis, quelles difficultés à surmonter ! L'opérateur marche au hasard, exposé sans cesse à faire fausse route et à briser la couche de tissu qui sépare le fibrome de la cavité péritonéale.

Bien des difficultés disparaîtront, bien des périls seront évités, croyons-nous, si l'on a recours à la gastrotomie. La route que doit suivre l'opérateur est alors nettement tracée ; le hasard et l'imprévu ne joueront plus qu'un rôle tout à fait secondaire, et si l'on a l'heureuse chance de réussir, le succès sera complet, la guérison absolue. D'ailleurs, ce serait une erreur de croire que les accidents consécutifs soient plus à redouter, et que l'opération emprunte à l'ablation d'un segment plus ou moins considérable de l'utérus une plus grande gravité (voyez nos observations). Nous ne saurions nous dissimuler que les faits tirés de notre pratique sont encore trop peu nombreux pour qu'ils nous autorisent à formuler une règle indiscutable à ce sujet ; néanmoins, ils nous paraissent assez éloquents pour plaider avec énergie, dans les cas de fibromes interstitiels, la cause de la gastro-hystérotomie de préférence à toute autre méthode opératoire.

Il est inutile de faire observer que le devoir du chirurgien serait de ne pas intervenir si l'âge trop avancé de la malade, ou si un état de faiblesse trop considérable, lui faisaient prévoir que l'opération ne pourrait être supportée. Ces contre-indications existant pour tous les grands traumatismes chirurgicaux, nous n'y insistons pas davantage.

OBSERVATIONS

OBSERVATION PREMIÈRE

Tumeur fibreuse interstitielle faisant saillie dans la cavité de l'utérus. — Amputation de la partie sus-vaginale de cet organe. — Extirpation des ovaires. — Guérison.

Madame Bouvyer, boulevard Voltaire, âgée de trente-deux ans, d'un tempérament nerveux, d'une santé habituellement bonne. Les règles apparurent pour la première fois à l'âge de quatorze ans et demi; elles ont toujours été régulières et abondantes. Une seule grossesse à l'âge de vingt-quatre ans suivie d'un accouchement naturel et à terme.

Il est difficile de préciser l'époque du début de la tumeur; tout porte à croire cependant qu'elle remonte à une époque voisine de l'accouchement ou tout au moins des premiers mois qui ont suivi.

A ce moment, la malade commença à ressentir dans l'abdomen, principalement dans la fosse iliaque gauche, des douleurs sourdes s'exaspérant par la pression et par la marche, à tel point que le moindre déplacement lui était devenu insupportable. D'un autre côté, la menstruation devint plus abondante (10 à 12 jours de durée) sans que pourtant la santé générale fût notablement altérée. Malgré les troubles de la menstruation et les douleurs abdominales accrues par la malade, on ne fit pas d'examen direct à cette époque et la tumeur ne fut reconnue qu'en 1870, l'attention ayant été attirée du côté des organes génitaux par l'aggravation des symptômes que nous venons de signaler et aussi par l'augmentation du volume de l'abdomen. On prescrivit aussitôt un traitement interne, dont l'iode de potassium et les eaux alcalines formèrent la base, mais il n'en résulta aucun soulagement, et la tumeur continua à s'accroître

d'une manière très-sensible. En même temps, on épuisa tous les traitements locaux en vue d'arrêter les hémorrhagies et de calmer les douleurs. Vains efforts ; ces symptômes, loin de diminuer, allèrent sans cesse en augmentant d'intensité, si bien qu'il fut bientôt facile de prévoir une terminaison fatale. Ce fut dans ces circonstances que je vis la malade pour la première fois, au mois de juillet 1874.

Elle était considérablement amaigrie, pâle et d'une extrême faiblesse. Faciès utérin très-prononcé. Depuis un mois, perte absolue de l'appétit : e'est à peine si le bouillon et le lait étaient digérés ; tout autre aliment provoquait aussitôt des gastralgies et des vomissements.

Le vagin était le siège d'un écoulement sanguin abondant, et ce symptôme, sans contredit le plus grave, était celui qu'il fallait combattre tout d'abord. Malheureusement, il était sous la dépendance de la tumeur, aussi étions-nous bien certain de ne le voir disparaître qu'avec elle.

Le pouls était faible, dépressible, variant entre 80 et 92 pulsations. La région rénale, l'hypogastre et la face interne des cuisses étaient le siège d'une douleur violente provoquée vraisemblablement par la contraction de l'utérus et par la pression qu'exerçait la tumeur sur les nerfs et plexus du bassin.

L'abdomen était volumineux. Il faisait une saillie considérable sur la ligne médiane, et sa forme rappelait de tous points celle qu'il acquiert pendant la grossesse. La palpation permettait de reconnaître une tumeur ovoïde, remontant jusqu'à l'ombilic ; cette tumeur, qui n'était autre chose que l'utérus lui-même, était mobile et d'une dureté remarquable.

Le col était normal, un peu hypertrophié et légèrement porté en avant ; il n'était pas ramolli, et les deux lèvres du museau de tanche se trouvaient parfaitement accolées. Les mouvements de latéralité que l'on imprimait au col se transmettaient à la tumeur hypogastrique, et réciproquement.

Je portai le diagnostic de tumeur fibreuse interstitielle, et, à cause des hémorrhagies graves auxquelles elle donnait lieu, j'admis la possibilité d'une saillie considérable au-dessous de la muqueuse du côté de la cavité de l'utérus.

La malade demandait l'opération à grands cris. Je ne lui en dissimulai ni les difficultés, ni les dangers. Après quelques jours d'attente, la voyant très-courageuse et toujours résolue,

je ne fis nulle difficulté d'acquiescer à son désir, après avoir exigé toutefois le consentement de son mari et de sa famille, et avoir soumis le cas à plusieurs de mes confrères. En conséquence, je la fis rentrer à la maison de santé de M^{me} Martel, à Levallois-Perret, en vue de la soumettre au traitement préparatoire et de l'observer de plus près.

Pendant le séjour qu'elle y fit, elle eut plusieurs synecopes causées par l'abondance des hémorrhagies; d'un autre côté, les douleurs à l'hypogastre et dans les lombes prirent un tel caractère d'acuité, l'affaiblissement fit des progrès si rapides, que je dus pratiquer l'opération quelques jours avant le terme fixé tout d'abord. Elle fut faite le 15 août 1871, sur la demande de son beau-frère le docteur Bouvyer, en présence de M. le docteur Love, médecin de la malade et de quelques confrères étrangers. Le docteur Cintrat voulut bien se charger de la direction des instruments. L'administration du chloroforme fut confiée à M. le docteur Gandin, et MM. les docteurs Désarènes, Collin, Arnould, M. Urdy, mon interne, et M. Grosfillay, externe des hôpitaux, me servirent d'aides. (1).

Opération. — Chloroforme. — Incision sur la ligne médiane, allant de l'ombilic à 4 centimètre au-dessus de la symphyse pubienne. Au fur et à mesure que l'on sectionnait des vaisseaux, on s'empressait d'arrêter l'hémorrhagie, soit en comprimant avec le doigt, soit en prenant le bout divisé entre les mors d'une pince à arrêt. On eut soin, avant d'inciser le péritoine, que toute hémorrhagie eût définitivement cessé, afin d'éviter que la plus petite quantité de sang tombât dans la cavité péritonéale. Ce résultat ne fut obtenu qu'au bout d'un certain temps, après lequel la séreuse fut ouverte sur la sonde cannelée dans toute l'étendue de l'incision primitive.

Cela fait, je me trouvai en présence d'une tumeur ovoïde, remplissant la totalité du petit bassin et remontant, dans la cavité abdominale, à une hauteur voisine de l'ombilic. Son aspect était rosé, sa surface lisse et sillonnée en tous sens par des vaisseaux d'un moyen calibre. Évidemment, cette tumeur était l'utérus lui-même, et mon diagnostic était exact. Dans le but de

(1) Ces messieurs ont également assisté à toutes les opérations subséquentes. Je n'ai eu qu'à me louer chaque fois de leur précieux concours, et je suis heureux de leur en témoigner ici publiquement toute ma reconnaissance.

m'assurer si elle n'avait pas contracté d'adhérences avec les organes voisins, je portai rapidement la main jusque dans la cavité pelvienne, cherchant de cette manière à en circonscrire la base. Celle-ci était libre; et rassuré dès lors au sujet de cette complication, je pus continuer l'opération.

Tout d'abord, pendant qu'un aide, comprimant de bas en haut l'abdomen à sa partie supérieure, tâchait de s'opposer à la sortie des intestins, je saisis la tumeur entre les griffes d'une forte pince; puis, usant de toute ma force, je réussis à l'attirer au dehors en la faisant hasculer d'arrière en avant. Au même instant, la malade ayant été prise de vomissements, le paquet intestinal tout entier fut projeté hors de la cavité abdominale, au milieu du sang et de la sérosité qui s'échappaient de la cavité péritonéale.

Que faire en présence de cette complication inattendue? Le réduire immédiatement était impossible; car la tumeur bouchant presque complètement l'ouverture, il eût fallu, pour réussir, débrider de plusieurs centimètres à la partie supérieure de l'incision. Je préférai entourer les anses intestinales d'une serviette chauffée à la température du corps, et attendre pour les réduire que l'utérus eût été enlevé. Ce temps, d'ailleurs, ne présenta aucune difficulté (voyez, pour les détails, le chapitre qui traite du *Manuel opératoire*).

Les manœuvres nécessitées par l'*amputation susvaginale de l'organe* durèrent vingt minutes environ, et ce ne fut qu'après tout ce temps que le paquet intestinal put être replacé dans la cavité abdominale. Inutile de dire qu'il avait été préalablement nettoyé avec le plus grand soin.

Le pédicule constitué par le col de l'utérus fut fixé à l'angle inférieur de la plaie; puis, la toilette du péritoine achevée, je fermai la plaie abdominale au moyen de quelques points de suture. La durée totale de l'opération avait été de *une heure et demie*. Il ne s'était écoulé que quelques cuillerées de sang; ajoutons que la malade avait eu des vomissements à plusieurs reprises, ce qui nous avait forcé d'interrompre quelques instants l'opération, chaque fois que cette complication était survenue.

Suites de l'opération. — *Premier jour* — Aussitôt après l'opération, le ventre est entouré d'ouate, et les cuisses sont maintenues demi-fléchies sur le bassin au moyen d'un traversin placé au-dessous du creux poplité. A son réveil, midi et demi, le faciès était bon, pouls = 76. Douleur vive au niveau de la su-

ture; ténesme vésical et envies fréquentes d'uriner; on sonde la malade toutes les trois heures. Vers le soir, il y a quelques nausées sans vomissements.

La nuit est très-agitée. Insomnie complète. Le ventre reste souple, mais il devient très-douloureux à la pression.

Deuxième jour. — Pouls = 76. — Les nausées, ainsi que la douleur abdominale, persistent toute la journée. Le soir, le pouls monte à 84 pulsations. La peau devient chaude et sèche. Soif vive. Traitement: lavement au fiel de bœuf et au sulfate de quinine. On applique de la glace sur le ventre; la malade en laisse fondre de petits morceaux dans la bouche.

Troisième jour. — Nuit calme. Plusieurs heures de sommeil. Les nausées ont définitivement cessé. Le ventre est souple et moins sensible que les jours précédents, il y a seulement un peu de douleur au niveau du pédicule.

Les jours suivants, on enlève les épingles supérieures; réunion par première intention dans toute l'étendue de l'incision. Le pédicule donne une suppuration abondante et de bonne nature.

Dixième jour. — La malade commence à prendre de légers potages sans trop de dégoût. On lui donne pour boisson de l'eau rougie additionnée d'eau de Seltz. L'abdomen est légèrement météorisé; il est également douloureux principalement au niveau de la suture et dans la fosse iliaque gauche. On continue les applications de glace sur le ventre; on enlève la dernière épingle, celle qui était la plus rapprochée du pédicule.

A dater de ce jour, la convalescence s'établit franchement; le pédicule tomba le *douzième* jour, laissant à sa place une cavité infundibuliforme de 4 centimètres de profondeur, dans laquelle on fit quelques injections désinfectantes. La malade put se lever dès le 10 septembre, c'est-à-dire vingt-six jours après l'opération, et quitter la maison de santé le 27 du même mois dans un état aussi satisfaisant que possible.

Ainsi donc, malgré la complication survenue pendant le cours de l'opération, tout s'est passé le plus simplement du monde, et, chose étonnante, le pouls ne s'est jamais élevé au delà de 90 pulsations (1). Nous verrons ce défaut de réaction encore plus marqué dans l'observation suivante.

J'ai eu l'occasion de revoir plusieurs fois madame Bouvyer

(1) Dans cette observation comme dans toutes les autres, le pouls a été pris toutes les heures.

depuis sa sortie de la maison de santé; elle a repris des couleurs et de l'embonpoint, et jouit d'une florissante santé.

Questionnée sur la manière dont se comportent les règles, elle nous apprend qu'elles ne sont pas revenues depuis le jour de l'opération, mais qu'elle éprouve chaque mois, à époque fixe, des étourdissements accompagnés de céphalalgie, ainsi que de la pesanteur à l'hypogastre et dans les reins. Il existe à l'endroit où l'incision avait été faite une cicatrice à peine visible. Cette cicatrice est seulement un peu plus marquée au niveau du pédicule. Le col est très-élevé et fortement porté en arrière; son volume est moindre qu'avant l'opération.

Examen de la tumeur. — La tumeur (figure 1) était consti-

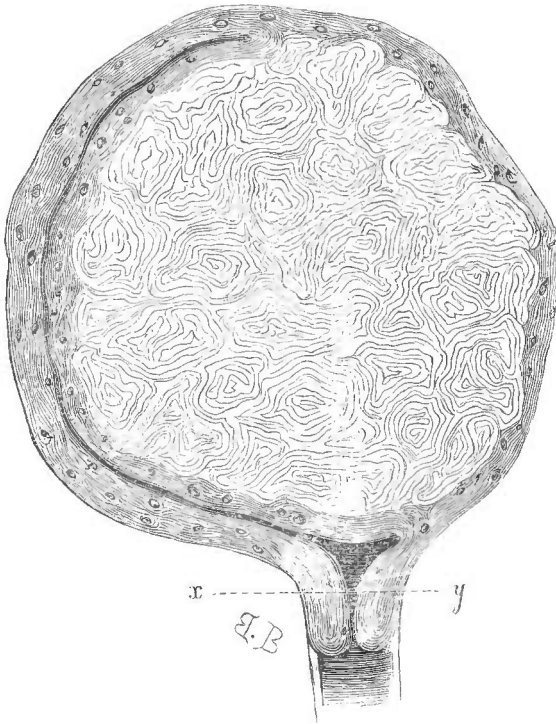


FIG. 1. — Coupe verticale pratiquée à travers l'utérus et le corps fibreux, afin de donner une idée exacte du volume de la tumeur, ainsi que de ses rapports avec l'utérus. — La ligne ponctuée *x. y.* marque l'endroit où fut placée la ligature. — L'amputation de l'organe fut pratiquée à quelques centimètres au-dessus.

tuée par l'utérus et par un myome développé au sein de la paroi latérale gauche de l'organe. Ce dernier, en se développant, s'était porté du côté de la cavité utérine qu'il avait distendue. Il était interstitiel, séparé de la muqueuse par une couche de tissu utérin épaisse de quelques millimètres seulement. L'utérus était hypertrophié, et cette hypertrophie portait surtout sur le fond et sur la paroi qui était devenue le point de départ du néoplasme. Le poids total était de 4 kilogr. 200 grammes. La structure du myome n'offrait rien de particulier à noter. Les ovaires étaient sains; le droit était seulement un peu plus volumineux que le gauche.

OBSERVATION II

Tumeur fibreuse interstitielle faisant saillie dans la cavité de l'utérus. — Amputation sus-vaginale de cet organe. — Extirpation des ovaires. — Guérison.

Sœur Sainte-Dorothée, âgée de trente-sept ans, née d'une mère phthisique. Première apparition des règles à l'âge de seize ans, précédée de douleurs lombaires et de céphalalgie; dans la suite, elles furent régulières, d'une durée habituelle de quatre à cinq jours, peu abondantes. Des pertes blanches suivaient chaque époque menstruelle et duraient dix à douze jours. Jamais d'enfants, ni de fausses couches.

A l'âge de vingt-six ans, elle fut frappée de l'accroissement de volume que prenait son ventre. Ce symptôme s'accompagnait de douleur dans les aines et la région inguinale gauche, ainsi que de métrorrhagies. Il y a six ans, ces dernières prirent un tel caractère d'abondance que la santé de la malade en fut sérieusement ébranlée. Après une année de durée, ces pertes diminuèrent d'intensité, et les forces revinrent; la malade se crut guérie. Malheureusement, dans le courant de l'année dernière, ces symptômes reparurent avec plus d'intensité que jamais, et en quelques mois l'affaiblissement fit de rapides progrès.

J'examinai, pour la première fois sœur Sainte-Dorothée, au commencement du mois d'octobre. La voyant très-décidée à subir l'opération, d'ailleurs seule chance de guérison qui lui

restât, je la fis rentrer immédiatement dans la maison de santé de Levallois.

A son entrée (14 octobre), l'état général était encore assez satisfaisant, l'anémie était peu prononcée, l'amaigrissement peu considérable. Cet état, toutefois, ne dura pas longtemps. Pendant les quelques jours qui précédèrent l'opération, la maladie fit des progrès notables; la métrorrhagie devint très-abondante, et les douleurs abdominales prirent un tel caractère d'acuité que le sommeil fut rendu impossible. A ces symptômes vinrent bientôt se joindre des phénomènes de compression du côté du rectum et de la vessie (ténésme vésical, constipation; troubles digestifs). Mais, dans ce cas, comme dans tous les autres, le symptôme qui à lui seul justifiait notre intervention, était constitué par les hémorrhagies graves que rien ne pouvait arrêter, et qui étaient bien évidemment sous la dépendance du myome utérin.

L'examen local pratiqué à plusieurs reprises avait donné les résultats suivants: L'abdomen offrait sur la ligne médiane une saillie considérable. On trouvait là, par la palpation, une tumeur remontant jusqu'à 2 centimètres au-dessus de l'ombilic, dure, nullement bosselée, mobile et libre de toute adhérence. Il était évident que cette tumeur était constituée par l'utérus hypertrophié. Le manque d'aspérités à la surface de la tumeur, son contour régulièrement ovoïde, permettaient en outre d'affirmer que la tumeur fibreuse faisait une saillie notable dans la cavité de l'organe. L'examen par le toucher vaginal et le toucher rectal venait corroborer de tous points ce diagnostic. Ajoutons que dans ce cas, comme chez la malade qui fait le sujet de l'observation précédente, on ne fit pas d'exploration avec la sonde utérine dans la crainte d'exagérer la métrorrhagie. A en juger par le développement de l'utérus, le myome était volumineux. Cette circonstance, jointe à l'état du col, qui était dur et nullement entr'ouvert, contre-indiquait absolument toute tentative d'extraction par le vagin.

Opération le 26 octobre. — Outre mes aides habituels (MM. les docteurs Cintrat, Gaudin, Danet, Desarènes, Colin), quelques confrères étrangers, M. Urdy, mon interne, et MM. Deloulme et Théollier, externes des hôpitaux, assistaient à l'opération.

Chloroforme. — Incision sur la ligne blanche depuis l'ombilic

jusqu'à 2 centimètres au-dessus de la symphyse pubienne : on arrive ainsi sans difficultés sur la tumeur qui se présente d'elle-même entre les lèvres de la plaie, au fond de l'incision. Sa surface était rosée, luisante et sillonnée de vaisseaux nombreux, principalement sur les côtés.

De prime abord, elle sembla trop volumineuse pour qu'on pût la faire passer à travers les lèvres de la plaie, bien que cette dernière eût près de 15 centimètres de longueur. Je pris donc le parti d'en diminuer le volume en me servant du procédé de *morcellement*. En conséquence, après avoir disposé plusieurs ligatures métalliques autour de la tumeur à sa partie supérieure, j'allais exciser ce qui était situé au-dessus d'elles, lorsqu'en faisant quelques tractions, je m'aperçus que la tumeur ne remontait pas très-haut du côté de l'ombilic, et que peut-être en débridant légèrement de ce côté, je serais assez heureux pour l'attirer au dehors. Dès lors, prolongeant l'incision de 4 centimètres, et d'un autre côté prenant un point d'appui solide sur les fils dont je venais de la transfixer, je parvins, à l'aide de puissantes tractions, à la faire basculer d'arrière et avant et à lui faire franchir les lèvres de la plaie.

Ce temps de l'opération une fois accompli, celle-ci s'acheva très-simplement. Je plaçai une double ligature sur le col au niveau de l'isthme, puis j'enlevai la masse située au-dessus, c'est-à-dire le corps de l'utérus, les trompes et les ovaires. La section des tissus ne fut accompagnée que d'une hémorrhagie insignifiante, à peine 200 grammes. Le pédicule une fois fixé, et la toilette du péritoine achevée, je me hâtai de refermer le ventre au moyen de quelques points de suture.

Grâce aux précautions prises, il ne s'était écoulé dans la cavité péritonéale ni sang, ni sérosité; de plus, les intestins n'avaient pas été un seul instant exposés au contact de l'air. Notons enfin que pendant le cours de l'opération, la malade avait eu des vomissements à deux reprises différentes. Elle avait duré *deux heures*.

Suites de l'opération. — *Premier jour.* — Immédiatement après l'opération, le pouls est faible, à 60 pulsations; les extrémités sont refroidies. Douleur au niveau de la suture et dans les reins; soif vive. Dans le courant de la journée, il y a plusieurs nausées suivies de vomissements; ces symptômes, dus sans aucun doute au chloroforme, persistent jusqu'au lendemain

matin. Pendant la nuit, la malade se plaint de ne pouvoir uriner; elle est inquiète, agitée et tourmentée par une soif ardente que l'on calme au moyen de petits morceaux de glace.

Deuxième jour. — Puls = 60. — État meilleur que la veille; quelques cuillerées de bouillon sont digérées. Les douleurs au niveau de la suture sont moindres; sur le soir, le ventre se ballonne légèrement au niveau de l'épigastre.

Application de glace sur l'abdomen.

Sulfate de quinine en lavement.

A six heures du soir la peau est moite, le pouls est à 80 pulsations, chiffre qui, d'ailleurs, ne fut jamais dépassé.

Dans la nuit du deuxième au troisième jour, il y eut quelques heures de sommeil, mais le lendemain matin, il se déclara une diarrhée abondante aussitôt combattue par des lavements avec quelques gouttes de perchlorure de fer. Malgré cette complication qui dura six jours, l'état général ne subit aucune aggravation. La dernière épingle fut enlevée le dixième jour: la réunion, par première intention, s'était faite dans toute l'étendue de la plaie. Le pédicule tomba le vingt-troisième jour de l'opération, et la malade quitta la maison de santé le 28 décembre, deux mois environ après l'opération. Il est à remarquer qu'à ce moment la guérison était complète, et que, depuis déjà un certain temps, la malade pouvait descendre dans le jardin et se promener quelques instants sans trop se fatiguer.

Je revois la malade dix mois après l'opération: la santé est parfaite, les forces sont revenues ainsi que l'embonpoint; les règles n'ont pas reparu; mais, comme madame Bouvyer, elle éprouve, à chaque époque menstruelle, des symptômes de congestion du côté de la tête et du bassin.

Examen de la tumeur. — Elle était formée par l'utérus hypertrophié renfermant dans sa cavité une tumeur volumineuse; le tout pesait 4 kilogr., 225 grammes. Les parois de l'utérus étaient fortement épaissies; elles mesuraient, en certains points, une épaisseur de 6 centimètres. A la coupe, on apercevait de nombreuses ouvertures qui n'étaient que la coupe de sinus veineux gorgés de sang. Le myome avait pris naissance dans l'épaisseur de la paroi latérale droite et s'était ensuite porté du côté de la cavité utérine qu'il avait distendue; il adhérait au corps de la matrice par une large surface comprenant toute la paroi de l'organe; il n'était séparé du péritoine que par une épaisseur de

tissu égale à 4 centimètre. L'ovaire gauche était sain ; le droit renfermait un kyste du volume d'une noisette. Les trompes étaient absolument saines.

Remarques. — Cette observation est en tout comparable à la première : mêmes accidents ayant nécessité la même opération, mêmes rapports de la tumeur avec les parois de la cavité de l'utérus, même bénignité dans les suites de l'opération. Cependant, je ne puis m'empêcher de signaler pour la deuxième fois, d'une manière spéciale, le peu de réaction qui a suivi l'opération : le pouls ne s'est jamais élevé au delà de 80 pulsations, et la guérison n'a pas été un seul instant douteuse.

OBSERVATION III

Tumeur fibreuse interstitielle faisant une saillie considérable dans la cavité de l'utérus. — Amputation de la partie sus-vaginale de cet organe. — Extirpation des ovaires. — Guérison.

Madame Chaulieu, âgée de quarante-six ans, habituellement bien portante. Réglée pour la première fois à l'âge de quatorze ans et demi : la menstruation a toujours été régulière et peu abondante (quatre ou cinq jours de durée). Elle a eu deux enfants, le dernier il y a dix-sept ans.

Au dire de la malade, le début de la tumeur remonterait à l'âge de trente-six ans, époque à laquelle son ventre augmenta de volume et devint douloureux. En même temps, elle constata que ses règles devenaient plus abondantes et qu'elles duraient plus longtemps. Pendant huit ans, l'accroissement de la tumeur se fit lentement, et les symptômes auxquels elle donnait lieu n'eurent rien de bien inquiétant, mais dans le courant des deux dernières années, cet accroissement devint plus rapide, les hémorrhagies prirent un tel caractère de gravité qu'à la moindre émotion, à la moindre fatigue, la malade tombait en syncope. M. le docteur Guérard, membre de l'Académie de médecine, la vit sur ces entrefaites, et n'eut pas de peine à trouver dans la présence d'un myome utérin le point de départ des hémorrhagies graves auxquelles cette pauvre femme était en proie. Il essaya d'abord de les combattre par tous les moyens que la médecine met en notre pouvoir ; mais bientôt, voyant l'inutilité de

ses efforts et les progrès de la maladie, il voulut bien me l'adresser et me demander mon avis sur la possibilité d'une opération.

Je vis la malade pour la première fois vers la fin du mois de novembre 1871. Je constatai à mon tour la présence d'un corps fibreux développé au sein du parenchyme de l'utérus, et d'après les caractères que me fournirent le toucher vaginal et le palper hypogastrique (caractères qui ne différaient pas de ceux que j'avais déjà constatés chez les deux premières malades), je jugeai que dans ce cas j'avais encore affaire à un myome interstitiel, faisant une saillie considérable dans la cavité de la matrice. Bien que la malade se trouvât dans de mauvaises conditions, anémie extrême, troubles digestifs graves (le bouillon lui-même était à peine supporté), j'admis la possibilité d'une opération. Bientôt je me décidai à la pratiquer, enhardi par les deux succès précédemment obtenus, et, je dois le dire, encouragé par la pensée d'être agréable à un maître aussi distingué.

Je fis entrer madame Chauvieu à la maison de santé de Levallois, afin de la soumettre au traitement préparatoire et de l'examiner tout à loisir. Elle y resta douze jours, pendant lesquels je pratiquai à plusieurs reprises l'examen des organes génitaux. Mon diagnostic une fois bien établi, l'opération fut fixée au 6 décembre 1871. Elle fut faite en présence de M. Guérard et de MM. les docteurs Carpentier-Méricourt, Cintrat, Colin, Desarènes, Arnoult, Grosfillay, Blondez, de Gand, et deux confrères, venus de Londres tout exprès pour nous assister. L'administration du chloroforme fut confiée à M. le docteur Gaudin, et M. Urdy, mon interne, voulut bien se charger de la tâche difficile d'empêcher la hernie des intestins.

Opération. — Incision sur la ligne médiane depuis le pubis jusqu'à l'ombilic. Une petite tumeur graisseuse qui se trouvait à ce niveau fut incisée avec précaution dans la crainte qu'elle ne fût épiploïque. L'abdomen une fois ouvert dans toute cette étendue, l'utérus se présenta au fond de la plaie. Je crois inutile de décrire en détail les manœuvres opératoires que je dus exécuter pour amener la tumeur à l'extérieur et pour faire la ligature du pédicule, c'est-à-dire du col; tout se passa comme dans les observations I et II. Je prends la liberté d'y renvoyer le lecteur, ainsi qu'au chapitre de cet ouvrage qui sera consacré au manuel opératoire. Je me bornerai à signaler ici ce qu'il y eut de particulier

Lorsqu'on fait l'exécution de la masse située au-dessus de la ligature, il arrive fréquemment que les fils se relâchent par suite de l'écoulement des liquides, sang ou sérosité, qui se trouvaient dans l'épaisseur du pédicule. On doit donc avoir la précaution de les resserrer de temps en temps, si l'on veut se mettre à l'abri d'une hémorrhagie. C'est pour avoir négligé d'agir de la sorte, que je vis à un moment donné un flot de sang s'échapper de la surface de section du pédicule et tomber en partie dans la cavité péritonéale. Je n'eus qu'à tourner les vis des serre-nœuds placés de chaque côté du pédicule, pour voir l'hémorrhagie s'arrêter instantanément. Il n'en est pas moins vrai que je me trouvai en présence d'une condition mauvaise pour la réussite de l'opération, savoir : la pénétration du sang dans la cavité péritonéale. Durée totale de l'opération, *une heure et demie*.

Suites de l'opération. — Chez madame Chaulieu, les suites de l'opération furent encore plus simples que dans les cas précédents. Les premiers jours, il y eut des nausées et des vomissements que l'on combattit par des moyens appropriés. Absence complète de météorisme; à peine quelques coliques. Le pouls ne dépassa jamais 104 pulsations. Dès le troisième jour, la malade paraissait complètement hors du danger.

Au sixième jour, la suppuration s'établit au niveau du pédicule, qui resta pendant quelques jours le siège d'une vive douleur. Les épingles furent enlevées du quatrième au dixième jour, et le pédicule lui-même tomba le *quatorzième* jour, laissant à sa place une ouverture infundibuliforme profonde de 4 centimètres et large à son orifice de 2 centimètres et demi de diamètre. Cette perte de substance était tout à fait comblée le 28 décembre, et ce jour-là même, la malade se levait pour la première fois. Elle quittait la maison de santé le 6 janvier 1872, dans un état aussi satisfaisant que possible. Il y avait *un mois* qu'elle avait subi l'opération.

Depuis cette époque, madame Chaulieu a repris des forces et de l'embonpoint; elle peut faire à pied de longues promenades sans se fatiguer; en somme, elle se porte à merveille. Les règles n'ont pas reparu.

Examen de la tumeur. — Notre diagnostic était exact. C'était bien un fibrome interstitiel, faisant saillie dans la cavité de la matrice. Il adhérait à cet organe, principalement vers le fond (voy. fig. 2). Sa structure n'offrait rien de particulier à noter.

Les parois de l'utérus très-hypertrophiées avaient en certains endroits 4 centimètres d'épaisseur. Les trompes et les ovaires

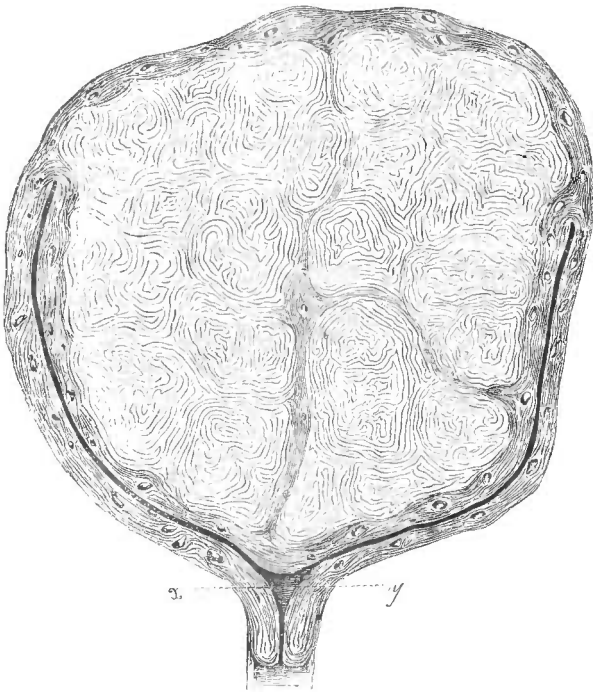


Fig. 2. — Coupe à travers l'utérus et le corps fibreux. — La ligne ponctuée *x, y*, marque l'endroit où fut placée la ligature. --- L'amputation de l'organe fut pratiquée à quelques centimètres au-dessus.

étaient sains ; le poids de la masse enlevée était de 3 kilogr., 860 grammes.

Ainsi donc, malgré la petite complication qui avait marqué l'exécution de la tumeur, c'est-à-dire l'épanchement d'une notable quantité de sang dans la cavité péritonéale, la guérison avait été si rapide que la malade pouvait se lever dès le *vingt-deuxième jour* de l'opération.

On peut conclure de cet exemple, et de bien d'autres que nous pourrions citer, que la péritonite, fort heureusement, n'est pas toujours consécutive à cet accident. Elle est beaucoup plus fré-

quente à la suite de la pénétration dans la cavité péritonéale de liquides autres que le sang, liquide des kystes ovariens par exemple. C'est là, en effet, le grand écueil à éviter dans les ovariectomies, et la cause de presque tous les succès.

OBSERVATION IV

Nombreuses tumeurs fibreuses interstitielles de l'utérus. — Amputation de la partie sus-vaginale de cet organe. — Extirpation des ovaires. — Guérison.

Madame Cornau, concierge, rue Godot-de-Mauroi, âgée de quarante-deux ans, d'un tempérament lymphatique. Régulée pour la première fois à l'âge de treize ans; les règles ont toujours été irrégulières et peu abondantes; elles s'accompagnaient, en outre, de douleurs violentes siégeant principalement au niveau des reins et de l'hypogastre. Mariée à vingt-deux ans, elle devint enceinte deux ans plus tard, et accoucha, après quarante-huit heures d'un travail laborieux, d'une petite fille bien portante. Les suites de couche l'obligèrent à garder le lit pendant plus de deux mois.

Depuis lors, la santé de madame Cornau a toujours été chancelante. Le ventre ne commença à grossir, et les règles ne devinrent très-abondantes qu'à l'âge de trente-sept ans.

Je vis la malade pour la première fois il y a deux ans. Après un examen attentif, je ne tardai pas à m'apercevoir que le point de départ de ces accidents était dans la présence d'un corps fibreux développé, suivant toute apparence, dans les parois de l'utérus. Celui-ci faisait une saillie de 10 centimètres au-dessus du pubis; il était irrégulièrement bosselé, d'une consistance fibreuse. Comme, en définitive, la malade était encore assez forte, et que les hémorrhagies n'étaient point assez abondantes pour compromettre l'existence, je résolus d'attendre, me bornant pour le moment, à prescrire un traitement local approprié et un traitement général fortement réparateur.

Cependant les symptômes ne firent que s'aggraver, les hémorrhagies surtout étaient une cause d'épuisement tel qu'au bout d'un an et demi, la malade était devenue incapable d'exercer

sa profession de concierge, et que son propriétaire menaçait de la congédier.

Ce fut dans ces circonstances que cette pauvre femme vint me supplier de l'opérer.

L'indication ne me paraissant pas encore assez urgente, je refusai d'accéder à son désir, mais je la soumis à un traitement préparatoire en vue d'une opération future. Je la tins ainsi six mois en observation, pendant lesquels je pus constater à loisir les progrès de la tumeur, ainsi que l'affaiblissement graduel des forces. Bientôt, il devint évident que l'opération ne tarderait pas à devenir inutile et qu'il était grand temps de la tenter. En conséquence, après avoir exposé à la malade tous les dangers de l'opération, et avoir pris l'avis de plusieurs confrères, je l'envoyai dans la maison de santé de Levallois-Perret. Voici exactement quel était l'état de la malade à cette époque, 21 décembre.

La faiblesse était considérable: lèvres et gencives décolorées, pouls = 76 pulsations, très-dépressible. Troubles digestifs graves, dégoût pour les aliments et perte absolue de l'appétit. Douleurs très-vives dans la région lombaire et dans le côté droit de l'abdomen. Le vagin était le siège d'un écoulement sanguin abondant, surtout au moment des règles. Il y avait alors une véritable métrorrhagie, et la malade rendait des caillots volumineux. La marche était impossible.

L'examen local permettait facilement de constater la présence d'une tumeur remontant jusqu'à l'ombilic, très-dure et mobile. On sentait distinctement à sa surface des bosselures en nombre indéterminé. Quoique d'un volume inégal, elles avaient toutes la même consistance fibreuse. Parmi elles, les unes étaient sessiles, largement implantées sur la tumeur principale, les autres étaient mobiles et pédiculées.

Toucher vaginal. — Col abaissé, entr'ouvert et porté en avant; il était en outre, légèrement hypertrophié. Les culs-de-sac vaginaux étaient effacés, et l'on sentait fort bien, avec le doigt, deux ou trois bosselures se continuant avec l'utérus. Par le toucher rectal, on arrivait facilement sur d'autres bosselures qui refoulaient l'intestin du côté du sacrum. On ne parvenait à introduire une sonde dans la vessie, qu'après avoir vaincu une assez grande résistance, bien évidemment causée par la saillie dans cette cavité, des bosselures que je constatais par le toucher.

Toutes les bosselures dont je viens de parler, se continuaient d'une manière évidente avec l'utérus, qui avait subi lui-même une hypertrophie très-marquée. Elles faisaient corps avec lui, et leur nature fibreuse me semblait évidente. Avais-je affaire à un corps fibreux unique, mais irrégulièrement bosselé, ou bien à une multitude de corps fibreux indépendants les uns des autres? Il n'existait aucun signe qui pût me faire admettre une supposition préférablement à l'autre.

Opération. — Le 30 décembre 1871, je l'opérai en présence de MM. les docteurs Piettre, Moreau-Wolf, Colin, Cintrat, Arnoult, Desarènes, Gaudin et de quelques confrères étrangers.

Chloroforme. — Incision sur la ligne blanche, allant de l'ombilic au pubis. La paroi abdominale présentait une épaisseur considérable (5 centimètres), ce qui rendait l'opération difficile à exécuter. Je fus assez heureux, néanmoins, pour la mener à bonne fin et pour éviter tout accident sérieux.

Dès que l'abdomen eut été ouvert, il s'écoula une petite quantité de liquide ascitique (200 grammes environ), et la tumeur vint se présenter d'elle-même au fond de l'incision. Je fus tout d'abord frappé de la forme irrégulière, de la consistance ferme, ainsi que de la teinte jaunâtre de la plupart des lobes qui se présentaient. Les uns avaient le volume d'une tête de fœtus à terme, les autres plus petits, étaient de la grosseur d'une amande ou d'une aveline. Je commençai par extraire la partie abdominale de la tumeur; pour cela, je dus me servir du procédé de *morcelement*. Ce temps fut facile et s'exécuta rapidement; mais il n'en fut pas de même lorsqu'il s'agit d'enlever la partie qui remplissait le petit bassin. Chacune des parois de l'utérus était devenue le point de départ de plusieurs myomes; toutes les variétés se trouvaient représentées (myomes interstitiels, sous-muqueux, sous-péritonéaux); tous étaient irrégulièrement arrondis, développés au sein du parenchyme utérin et en contact les uns avec les autres, soit directement sans intermédiaire de tissu, soit indirectement, étant alors séparés par une couche plus ou moins épaisse de fibres utérines (voyez plus loin, figure 3).

Il fallut enlever séparément chacun de ces myomes, au nombre de 37 environ.

Ce ne fut pas sans les plus grandes difficultés que nous parvîmes à enlever ceux qui étaient situés au niveau des culs-de-sac utéro-rectal et utéro-vésical. Ceux-ci furent énucléés, en

ayant grand soin de ménager le rectum et la vessie. Pour éviter la lésion de ce dernier organe, une sonde avait été préalablement introduite dans sa cavité, et ce ne fut qu'avec beaucoup de précaution que je pus énucléer les tumeurs qui déprimaient sa face postérieure.

Avant de sectionner l'utérus, une première ligature avait déjà été posée sur le col, le plus bas possible. Malheureusement, cette ligature laissait encore au-dessous d'elle deux petites tumeurs du volume d'une grosse noisette (*ff'* fig. 3). Elles étaient situées dans l'épaisseur même du col et en rapport avec le bas-fond de la vessie. Comme leur ablation eût nécessité l'extirpation complète de l'utérus, je résolus de les laisser en place.

Après avoir décollé la vessie à leur niveau, je réussis à passer au-dessous d'elles un double fil métallique qui me servit à faire une double ligature, comprenant chacune une moitié du col. Ces tumeurs étant ainsi comprises entre deux ligatures, j'aurais pu les énucléer sans inconvénient; je préférerais cependant ne pas y toucher; car, de cette manière, j'eus un pédicule suffisamment long pour qu'il me fût possible de le fixer à l'angle inférieur de la plaie.

Les autres temps de l'opération ne furent marqués par aucun incident qui mérite d'être signalé. La durée totale de l'opération, y compris le temps nécessaire à la suture des lèvres de la plaie, fut de *trois heures*.

Suites de l'opération. — Comme à la suite de l'opération, on a dû combattre plusieurs complications fort graves, je crois utile de rapporter avec détails la relation de ce qui s'est passé. Je transcris ici presque textuellement les notes qui m'ont été remises par madame Debergne, l'intelligente et dévouée sage-femme, qui a veillé l'opérée, comme du reste, les malades qui font les sujets des autres observations. Je la prie d'agréer ici mes remerciements pour la complaisance qu'elle a mise à me fournir les renseignements dont j'ai eu besoin.

Premier jour. — A une heure et demie, la malade est reportée dans son lit; la peau est restée chaude et moite, les extrémités se sont un peu refroidies. A son réveil (deux heures) elle accuse de la douleur au niveau de la suture et du pédicule; elle compare la sensation qu'elle éprouve à celle que donnerait l'application d'un fer rouge. Pouls = 60 pulsations, faible.

Dix heures du soir. — Vomissement précédé de quelques

nausées. On sonde la malade chaque fois que le besoin d'urine se fait sentir.

Minuit. — Pouls = 84 pulsations. — La malade se plaint de ne pouvoir reposer. — Soif modérée. Le reste de la nuit est cependant assez calme, les douleurs abdominales sont moins vives.

Deuxième jour. — Rien à noter dans la matinée; mais, vers les deux heures de l'après-midi, la fièvre augmente d'intensité, pouls = 92; la peau devient brûlante, la malade est agitée et se plaint d'une vive douleur dans la fosse iliaque gauche. Ventre souple et indolent dans tous les autres points. On applique de la glæe sur le ventre.

Dix heures du soir. — La douleur abdominale s'est étendue à tout l'abdomen, qui est maintenant légèrement ballonné; pouls = 104. Soif vive. Traitement: un quart de lavement avec du fiel de bœuf; suppositoires calmants; boissons glæées (bouillon, eau vineuse).

Troisième jour. — La rémission, qui avait eu lieu le matin, ne dure que quelques heures. Pendant toute la journée, la malade reste en proie à une agitation extrême; la fièvre est ardente, le pouls atteint un maximum de 124 pulsations, le tympanisme augmente. Douleur très-vive au niveau du pédicule qui est violacé; il se fait à ce niveau un écoulement fétide, brun noirâtre. Sur le soir, quelques nausées, sans vomissements.

Quatrième jour. — Dans la nuit, il y a eu trois heures de sommeil. Même état général; même fréquence du pouls. Les symptômes de péritonite persistent et se sont aggravés, seul le ballonnement du ventre n'a pas augmenté. A trois heures du soir, il y eut un frisson suivi d'une sueur abondante; on s'aperçut en même temps qu'il s'écoulait par le vagin un liquide en tout semblable à celui qui venait souiller les pièces du pansement au niveau du pédicule; ce liquide était noirâtre et horriblement fétide.

Cinquième jour. — Pendant la nuit: repos, rémission de tous les symptômes, pouls = 124 pulsations. Le météorisme est moindre, il n'y a de sensibilité qu'au niveau de la suture, près du pédicule. Écoulement par le vagin et au niveau du pédicule, plus abondant que la veille. Pour la première fois depuis l'opération, il y a émission naturelle des urines, la malade commence également à prendre quelques légers potages.

Sixième jour, sept heures du matin. — Pouls = 96 pulsations. — L'état général est bien meilleur que la veille. Sur le soir, cependant, le pouls remonte à 104 pulsations. Le pédicule suppure abondamment; on n'a pas encore enlevé d'épingles à cause de l'épaisseur des parois.

Du septième au treizième jour, on enlève toutes les sutures et on les remplace aussitôt par une suture collodionnée. L'amélioration continue; le pouls oscille entre 92 pulsations le matin, et 100 à 104 pulsations le soir. La suppuration est toujours abondante et fétide.

Treizième jour. — Il se fait une hémorrhagie abondante, 500 grammes environ, au niveau du pédicule. En examinant de près quel en était le point de départ, je vis qu'elle était causée par la chute des deux petites tumeurs laissées le jour de l'opération, et par celle du pédicule tout entier qui ne tenait plus aux tissus voisins que par quelques lambeaux de tissus gangrénés. Le sang était en grande partie veineux, et provenait évidemment des veines qui constituent les plexus vésical et pampiniforme. Après avoir enlevé les parties mortifiées, il restait une ouverture large de 6 centimètres, longue de 9 et profonde de 7 à 8; elle fut remplie de tampons imbibés de perchlore de fer, et ce pansement suffit pour arrêter l'hémorrhagie. Cette perte de sang, néanmoins, avait occasionné une grande faiblesse. Pendant quelques jours, le pouls resta faible et misérable, 110 à 115 pulsations. Il ne tarda pas cependant à revenir à l'état normal; dès le vingtième jour, il était retombé à 76 pulsations.

Vingt-septième jour. — La malade peut se lever et rester assise quelques heures dans un fauteuil. Les bords de la cavité qui s'était formée lors de la chute du pédicule sont en contact. Toutefois, la réunion fait défaut dans une étendue de 4 centimètres, immédiatement au-dessus du pubis. Il existe, à ce niveau, une cavité encore profonde de 5 centimètres.

La malade quitte la maison de santé le *trente-troisième jour*; l'appétit et les forces reviennent de jour en jour, bien que la plaie ne soit pas encore tout à fait cicatrisée.

Depuis ce jour, j'ai eu l'occasion de revoir plusieurs fois madame Cornau, dont l'état de santé ne laisse rien à désirer. Elle travaille toute la journée sans éprouver beaucoup de fatigue, et aujourd'hui la cicatrisation de la plaie est presque achevée. Notons encore que, bien que cette femme soit privée

d'ovaires et de la presque totalité de l'utérus, il s'est fait à deux reprises, par la vulve et par le pédicule, un suintement sanguinolent accompagné des symptômes ordinaires qui accompagnent la menstruation. Hâtons-nous de dire, toutefois, que la quantité de sang qui s'est écoulée est insignifiante.

Examen de la tumeur. — La totalité de la masse qui avait

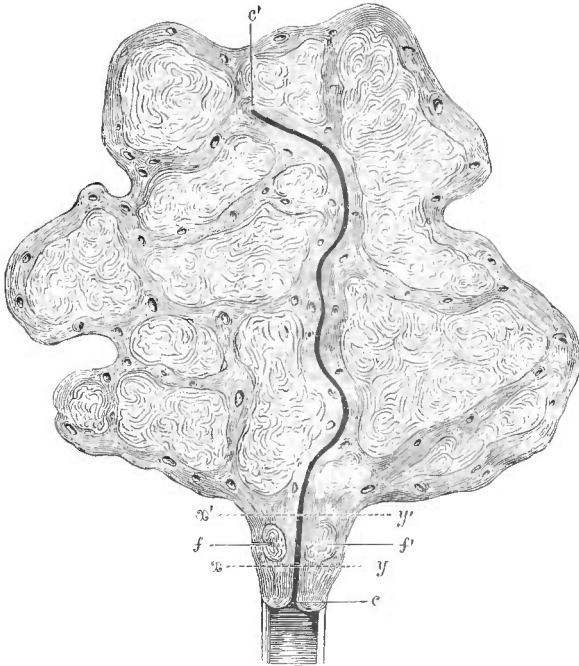


FIG. 3. — Coupe suivant le grand axe de l'utérus, intéressant nécessairement un grand nombre de corps fibreux. La ligne irrégulière cc' indique ce qu'était devenue la cavité de la matrice, allongée et déformée par suite de la saillie de plusieurs de ces productions. — xy , ligne suivant laquelle une première ligature a été faite, — $x'y'$, ligne suivant laquelle une deuxième ligature fut placée. Les deux tumeurs ff' se trouvaient ainsi comprises entre les deux ligatures dans l'épaisseur même du pédicule. L'excision de la tumeur fut faite à quelques centimètres au-dessus de la ligature la plus élevée.

été enlevée pesait 3 kilogr., 780 grammes. Elle était constituée (voy. fig. 3) par l'utérus et par un grand nombre de tumeurs fibreuses (trente-sept), développées au sein du parenchyme de l'organe. Les unes s'étaient développées du côté du péritoine :

c'est à elles qu'était dû l'aspect bosselé que nous avons constaté lors de l'opération; d'autres s'étaient portées du côté de la cavité et l'avaient déformée à tel point qu'il était bien difficile de la reconnaître. Quant aux parois de l'utérus, ils étaient très-hypertrophiés, principalement vers les trompes et le fond de l'organe. Les ovaires étaient sains.

OBSERVATION V

Tumeur fibreuse interstitielle. — Amputation d'une grande partie de l'utérus. — Extirpation d'un ovaire. — Mort par hématocele rétro-utérine, le onzième jour.

Mademoiselle Chaux est âgée de trente-neuf ans; c'est une femme de petite stature, d'un tempérament nerveux, d'une santé très-délicate. Régulée pour la première fois à l'âge de quinze ans; la durée habituelle des règles était de huit à dix jours, et celles-ci étaient ordinairement suivies de l'apparition de fleurs blanches (chloro-anémie). Jamais d'enfants ni de fausses couches.

Vers l'âge de trente-quatre ans, elle s'aperçut que son ventre augmentait de volume et que les règles devenaient plus abondantes, en même temps que douloureuses. Elle ne s'en préoccupa nullement tout d'abord; mais bientôt, ces hémorrhagies ayant amené un état d'affaiblissement et d'émaciation très-prononcé, elle se soumit à l'examen d'un médecin qui constata la présence dans la fosse iliaque droite d'une tumeur fibreuse dont il évalua le volume à la grosseur du poing. Cette tumeur, d'après les assertions très-précises fournies par la malade, était mobile, arrondie, complètement insensible.

A l'âge de trente-six ans, il y eut un semblant de retour à la santé: les pertes diminuèrent, les douleurs disparurent; elle reprit même quelque force et se crut guérie. Malheureusement, cette amélioration ne fut que temporaire, et dès l'année suivante tous les symptômes précédemment signalés revenaient avec leur intensité primitive.

Nous vîmes la malade dès cette époque. Il nous fut facile de constater la présence, dans l'abdomen, d'une tumeur dure, dépassant la symphyse du pubis de plusieurs centimètres, et en

connexion si intime avec l'utérus qu'elle paraissait faire corps avec lui. Il existait, en outre, sur la circonférence de la tumeur quelques petites saillies d'un volume inégal, séparées par des sillons à peine appréciables. Je me contentai de prescrire un traitement tonique, une alimentation substantielle et quelques préparations ferrugineuses.

J'avais perdu la malade de vue, lorsque, au mois de décembre 1871, cette pauvre femme revint me consulter. Son état était alors des plus graves.

La figure était pâle, amaigrie, sillonnée de rides précoces. Le corps était profondément émacié, et le volume de l'abdomen faisait un contraste frappant avec la gracilité des membres inférieurs. J'examinai aussitôt les organes génitaux. La tumeur, dont j'avais constaté la présence dix-huit mois auparavant, avait plus que doublé de volume ; elle remontait maintenant jusqu'à l'ombilic, mais avait conservé le double caractère de mobilité et de dureté que j'avais noté lors de mon premier examen. Le col était normal, dur, nullement entr'ouvert et un peu reporté vers la gauche. La tumeur comprimait, en outre, la vessie et le rectum, donnant lieu à de la constipation et à de la dysurie.

Interrogée sur l'état de la menstruation, la malade me raconta que depuis six mois elle éprouvait des pertes continuelles, ainsi que des douleurs violentes qu'elle localisait aux reins et à l'hypogastre. Elle se plaignait en même temps de troubles digestifs graves (vomissements, inappétence complète), qui étaient bien évidemment sous la dépendance de la tumeur dont elle était atteinte. Cette malheureuse femme, obligée de travailler pour vivre (elle exerçait la profession de couturière), était au désespoir et menaçait d'attenter à ses jours si je refusais de pratiquer l'opération. Je la consolai de mon mieux, lui promettant tout ce qu'elle voulut, mais avec la pensée bien arrêtée de ne pas accéder à son désir ; car vu la gravité de son état général, je la jugeai trop faible pour supporter un traumatisme tel que la gastrotomie.

Vers le commencement du mois de février de cette année, ma résolution fut ébranlée par ce fait que la santé générale s'était un peu relevée, bien que les hémorrhagies fussent toujours abondantes et les douleurs assez vives pour empêcher le sommeil. Et puis, comment résister aux supplications d'une pauvre femme qui, se rendant parfaitement compte de son état, voyait

bien que l'opération était son dernier espoir! Finalement, je me décidai à la tenter. Mais auparavant, je soumis la malade à un traitement préparatoire pendant un espace de temps plus long que pour les cas précédents (quinze jours).

A vrai dire, le diagnostic que j'avais porté, de tumeur interstitielle, permettait d'affirmer l'absence de toute adhérence avec les intestins; mais d'un autre côté, la faiblesse de la malade était si grande que je craignais de la voir succomber pendant le cours de l'opération.

Opération. — Celle-ci fut pratiquée le 20 février 1872, avec l'aide de MM. les docteurs Cintrat, Désarènes, Gaudin, Arnoult, Colin, MM. Faure, Grosfillay, Rondeau, et deux confrères étrangers, assistaient à l'opération.

Comme la tumeur n'était pas très-volumineuse, je n'eus besoin que d'une incision partant du pubis et remontant jusqu'à 2 centimètres au-dessous de l'ombilic. La tumeur qui se présentait au fond de la plaie, était constituée par l'utérus et par le corps fibreux. Ce dernier s'était développé dans l'épaisseur du fond et de la paroi latérale droite, un peu au-dessous de la trompe. En se développant, il avait écarté le ligament large, avait soulevé l'ovaire du même côté, de telle sorte que celui-ci se trouvait reporté vers la partie supérieure de la tumeur. Quant à l'ovaire et à la trompe du côté opposé, ces organes étaient profondément situés dans la cavité pelvienne et très-difficilement accessibles, masqués qu'ils étaient par la tumeur située au-dessus d'eux. Vouloir enlever cet ovaire, eût été s'exposer à voir l'opération traîner en longueur, et j'ai déjà dit que l'état de faiblesse où se trouvait la malade me faisait un devoir de hâter l'opération. En conséquence, et contrairement à ma pratique habituelle, je me contentai d'enlever toute la partie située au-dessus, e'est-à-dire le fond de l'utérus, une partie de la paroi latérale droite, l'ovaire et la trompe du même côté. Pour cela, une double ligature fut jetée au-dessous de ces parties qui purent ensuite être excisées sans aucune difficulté. La section de l'utérus ne donna lieu qu'à l'écoulement de quelques cuillerées de sang. L'opération s'acheva sans que j'eusse à lutter contre la moindre complication; pas de hernie des intestins, pas trace de sang dans la cavité péritonéale, sommeil tranquille, absence de nausées et de vomissements. La malade était reportée dans son lit quarante minutes après le début de l'opération.

Suites de l'opération. — A son réveil (une heure de l'après-midi), le pouls battait à 72 pulsations; il était régulier, mais très-faible. L'expression du visage était calme. La malade souffrait seulement au niveau de la suture et dans les reins.

Trois heures. — Pouls 76 pulsations; ventre souple, quelques nausées sans vomissements. Le reste de la journée se passa bien; il y eut cependant un vomissement bilieux à six heures du soir. Les nausées continuèrent pendant la nuit, qui fut assez agitée, néanmoins le pouls ne dépassa jamais 92 pulsations.

Le lendemain matin, tous ces accidents avaient disparu; il restait seulement une douleur assez vive au niveau de la suture et autour du pédicule; le pouls était lui-même retombé à 84 pulsations. La journée fut excellente.

Le *troisième jour*, la malade se réveilla d'un profond sommeil, elle avait reposé toute la nuit et se sentait mieux que la veille; elle put même prendre un potage et sucer une cœtelette.

Rien de particulier à noter jusqu'au 4^{er} mars. Le ventre était souple et insensible; la plaie s'était réunie par première intention, le pouls se maintenait entre 80 et 84 pulsations.

On le voit, tout nous faisait espérer un succès, lorsque dans la nuit du 29 février au 1^{er} mars, les douleurs à l'hypogastre et dans les reins revinrent avec une intensité plus grande que dans les premiers jours, et le pouls monta brusquement à 110, puis 120 pulsations. En même temps, je constatai que la charpie qui servait à panser le pédicule était imbibée de sang. Je pense que l'on peut évaluer à 100 grammes environ la quantité qui s'écoula par cette voie dans la journée du 1^{er} mars. A une heure de l'après-midi, le pouls était à 120 pulsations; les douleurs abdominales persistaient sans qu'il y eût un tympanisme très-prononcé. Dans la soirée, il y eut quelques nausées; pendant la nuit il survint du délire, et la malade s'affaiblit de plus en plus. Bientôt, le pouls devint filiforme, impossible à compter. Mort le 2 mars, à sept heures du matin.

Autopsie vingt-huit heures après la mort. — L'autopsie, faite avec l'aide du docteur Cintrat et de M. Brochin, externe des hôpitaux, nous a donné les résultats suivants :

Rigidité eadavérique peu prononcée; absence de météorisme. En ouvrant l'abdomen, il s'écoula une petite quantité de sérosité (100 grammes environ). Le péritoine était sain; il en était

de même des autres organes renfermés dans la cavité abdominale : intestins, foie, rate, reins.

Notre attention fut immédiatement attirée du côté du petit bassin, par la présence, à cet endroit, d'un caillot volumineux ; il était de la grosseur du poing et remplissait exactement le cul-de-sac utéro-rectal, qu'il débordait un peu à gauche. D'où provenait ce caillot ? Notre première pensée fut que le sang venait des sinus utérins sectionnés au niveau du pédicule, mais un examen attentif nous démontra bientôt l'inexactitude de cette supposition. En effet, les ligatures qui étreignaient ce qui restait de l'utérus, étaient à leur place. Et d'ailleurs, au cas où elles se seraient relâchées, le sang aurait eu de la tendance à se porter à l'extérieur, et non pas dans la cavité du petit bassin.

En examinant les choses de plus près, nous vîmes à la surface de l'ovaire laissé intact, dans le ligament large correspondant, un second caillot ayant la grosseur d'une pomme d'api. Ce caillot adhérait à la surface de l'organe au niveau de deux corps jaunes, et se continuait d'une manière évidente avec celui qui remplissait le cul-de-sac utéro-rectal. Dès lors, il fut hors de doute que l'ovaire que nous avons laissé en place le jour de l'opération était devenu le point de départ de l'hématoële rétro-utérine qui avait emporté notre malade, et que, sans contredit, cet accident n'aurait pas eu lieu si nous avions fait porter notre ligature sur le col de l'utérus, de façon à pouvoir enlever les deux ovaires.

Cet exemple démontre ainsi d'une façon péremptoire la très-grande utilité qu'il y a à ne pas laisser dans le bassin des organes pouvant devenir plus tard le point de départ d'une maladie grave en elle-même, et capable d'entraîner la mort, si elle se produit dans les premiers jours qui suivent l'opération.

Examen de la tumeur. — Les parties que nous avons enlevées étaient constituées par la totalité du corps de l'utérus hypertrophié et par un myome qui avait son point de départ dans le fond et le segment droit de l'organe. Le tout pesait 3 kilogr., 425 grammes. Ce myome, en se développant, avait soulevé l'ovaire droit et avait fait basculer l'utérus de droite à gauche autour d'un axe horizontal passant au niveau de l'isthme. Il était ainsi en latéroversion gauche très-prononcée, le col se trouvant fortement déjeté à droite.]

Le segment gauche n'était pas hypertrophié.

Quant à la cavité utérine, elle était complètement effacée par suite de l'accroissement des deux parois; elle était, en outre, très-allongée.

Le col était d'un volume normal; la cavité cervicale n'était pas dilatée.

III

TUMEURS FIBRO-CYSTIQUES.

Ainsi que leur nom l'indique, ce sont des tumeurs composées de deux parties : l'une fibreuse, l'autre cystique. Cette définition, ne préjugant rien sur la nature de ces tumeurs, et ne comprenant que ce qu'il y a de caractéristique dans leur manière d'être, convient surtout au point de vue clinique; car les symptômes auxquels elles donnent lieu, dérivent à la fois des deux éléments qui les constituent. Dire avec quelques auteurs, que ce sont des fibromes ayant subi une dégénérescence kystique, c'est être incomplet, puisque nous verrons plus loin que si les choses se passent souvent de cette façon, il est des cas où le kyste est situé de telle sorte, qu'une pareille hypothèse est tout à fait invraisemblable.

Simplement signalées par les anciens auteurs, ces sortes de productions ont joué plus tard un grand rôle dans la pathologie des maladies de l'abdomen, à tel point qu'on peut leur attribuer presque toutes les erreurs, et Dieu sait si elles sont nombreuses, qui ont été commises dans le diagnostic des tumeurs abdominales. La méprise de Lizars en fait foi, et l'on trouve dans les bulletins de la Société anatomique, un grand nombre d'exemples de tumeurs fibro-cystiques qui le plus souvent n'avaient pas même été soupçonnées durant la vie : tels sont ceux de

M. Barth, de Gaubier, de Rotureau, d'Leery et de Rieux (1). M. J. Cruveilhier, dans son *Traité d'anatomie pathologique*, a fait représenter une de ces tumeurs, et en a donné une remarquable description (2). Atlée, Baeker-Brown, Spencer Wells, Fleteher, et l'on pourrait presque dire tous les chirurgiens ovariétomistes dont la pratique comprend un certain nombre d'opérations, en ont également rencontré un ou plusieurs cas.

Il ne faudrait pas croire cependant que ces sortes de tumeurs soient très-fréquentes; elles sont rares au contraire, surtout si on les compare à la fréquence extrême des kystes ovariens et des tumeurs fibreuses utérines. Greely Hewit (de Londres) fait à ce sujet les réflexions suivantes (3) :

« Ces tumeurs sont très-rares, et il nous semble tout à fait impossible de donner des signes qui puissent les faire distinguer, pendant la vie, des tumeurs ovariennes; tellement les signes physiques et les symptômes ressemblent à ceux que l'on observe dans les kystes multiloculaires de l'ovaire. »

Un peu plus loin, le même auteur ajoute : « Cette maladie est si rare, que nous ne pouvons, pour le moment, poser des règles générales pour son traitement. Elle n'a jamais été diagnostiquée, que je sache, pendant la vie (4) ». Storer (5), au contraire, la considère comme assez commune. « La maladie fibro-cystique, dit-il, a été considérée par les gynécologistes à tort, selon moi, comme exéessivement rare (exceedingly rare). »

Sans nous arrêter à discuter cette opinion, il nous suffira de citer quelques chiffres pour donner une idée de la fréquence de cette affection, relativement aux dégénérescences des ovaires. Ch. Clay pratique, jusqu'en 1864, 160 ovarioto-

(1) *Bulletin de la Société anatomique*, XV, XVII, XVIII, XXIV.

(2) Cruveilhier, *Atlas d'anatomie pathologique*, XIII liv., pl. iv.

(3) G. Hewit, *Diseases of women*, 1863, p. 403.

(4) *Loc. cit.*, p. 575.

(5) *American Journal of the medical sciences*, janvier 1866.

mies et ne la rencontre pas une seule fois ; Spencer Wells cite trois faits, et cependant, le total de ses opérations n'était en 1865 que de 130 ; Backer-Brown, Kœberlé, l'observent chacun une fois, bien que le chiffre des gastrotomies pratiquées par ces chirurgiens dépasse le nombre de 150 pour le premier, et de 100 pour le second.

Pour nous, bien que le chiffre de nos ovariectomies soit relativement peu considérable, surtout si on le compare à celui des auteurs anglais et américains, il nous a été donné d'observer *quatre* faits de ce genre. Est-ce là pur hasard, ou bien cette fréquence exceptionnelle tient-elle à ce que nous hésitons peut-être un peu moins que ces opérateurs à attaquer des tumeurs qui, de prime abord, paraissent devoir embarrasser le chirurgien et s'accompagner de grandes difficultés ? Nous serions tentés de le croire. Quoi qu'il en soit, nous nous bornons à enregistrer ce fait sans plus de commentaires. Donc en réunissant tous ces chiffres, sur 600 gastrotomies environ, on a rencontré onze fois des tumeurs fibro-cystiques ; ce qui donne une proportion de 1,83 pour 100.

On peut nous objecter, il est vrai, que presque toutes les opérations où il s'est agi de tumeurs fibro-cystiques, ayant été accompagnées d'abord d'une erreur de diagnostic, et ensuite d'un insuccès, il ne faudrait pas s'étonner si un grand nombre de faits de cette nature sont restés dans l'ombre et dans l'oubli. Nous sentons toute la force de l'objection ; néanmoins, et faute de mieux, nous continuerons à considérer le chiffre de 1,83 comme exprimant un rapport de fréquence suffisamment exact entre les tumeurs fibro-cystiques et les diverses dégénérescences des ovaires.

Il serait tout aussi intéressant de rechercher quel est ce rapport, en comparant la fréquence des tumeurs fibro-cystiques à celle des tumeurs fibreuses, et même à celle des tumeurs abdominales siégeant en dehors des organes génitaux. Malheureusement, un semblable travail exigerait des recherches

trop nombreuses et trop suivies, pour que le temps dont nous pouvons disposer nous permette jamais de l'entreprendre. Nous laissons à d'autres le soin de combler cette lacune.

I. CLASSIFICATION. — ANATOMIE PATHOLOGIQUE. — Lorsqu'on se livre à l'étude de ces tumeurs, on est tout d'abord frappé de ce fait : c'est que toujours elles se développent du côté du péritoine. Les tumeurs fibreuses intra-utérines et celles qui sont interstitielles ne subissent que d'une manière tout à fait exceptionnelle la dégénérescence kystique, à tel point que, malgré toutes nos recherches, nous n'avons pu trouver qu'un seul fait tiré de la pratique de M. Backer-Brown (1). Il s'agissait d'une femme âgée de trente ans, que ce chirurgien opéra suivant la méthode qu'il a préconisée. Il ne put, du reste, la guérir, et n'obtint qu'une amélioration temporaire.

La cause de la rareté extrême de la dégénérescence est, croyons-nous, purement mécanique. La pression exercée sur le corps fibreux par les parois de l'utérus nous paraît éminemment propre à empêcher le développement de kystes un peu volumineux dans l'épaisseur du néoplasme ; mais que cette pression vienne à faire défaut, comme dans les tumeurs sous-péritonéales, et la dégénérescence pourra se montrer avec toutes ses formes. Donc, il est un premier fait constant, que l'expérience nous révèle et que nous pouvons poser comme une règle générale : *les tumeurs fibro-cystiques dont le point de départ se trouve sur l'utérus, se développent excentriquement à cet organe, vers la cavité péritonéale.*

Ceci posé, au point de vue de l'anatomie pathologique et des rapports qu'affecte la partie solide avec la partie kystique, nous pouvons diviser ces tumeurs en trois groupes se subdivisant eux-mêmes en plusieurs variétés.

Tantôt les loges remplies de liquide sont creusées dans l'épaisseur du corps fibreux lui-même ; c'est ce que nous

(1) *Medical Times and Gazette*, année 1861.

désignerons, avec M. J. Cruveilhier, sous le nom de *corps fibreux à géodes*.

Tantôt le kyste et le corps fibreux sont presque indépendants l'un de l'autre et n'affectent entre eux que des rapports de voisinage, les parois de la poche étant constituées, en partie par le corps fibreux, en partie par une membrane propre; ce sont les *tumeurs fibro-cystiques proprement dites*.

Enfin, il est des cas où le kyste s'implante directement sur l'utérus ou se développe au sein même de sa substance. Ces tumeurs ne sont pas à proprement parler des tumeurs fibro-cystiques, puisque l'une des deux parties, la partie solide, peut faire défaut. Avec tous les auteurs, nous les désignerons sous le nom de *kystes de l'utérus*. On pourrait encore, ainsi que nous l'avons proposé dans une autre circonstance, leur donner le nom de tumeurs *utéro-cystiques*, afin de bien marquer les rapports intimes qu'elles affectent avec la matrice.

Ainsi donc en résumé : *corps fibreux à géodes, tumeurs fibro-cystiques proprement dites, kystes de l'utérus*, tels sont les trois groupes de tumeurs utérines que nous avons à examiner.

A. *Corps fibreux à géodes*. — Dans ce mode de dégénérescence, le corps fibreux parvenu à un certain degré de développement, se creuse de cavités irrégulières et anfractueuses. Dans les variétés interstitielles et intra-utérines, ces cavités restent ordinairement plus petites que dans la variété sous-péritonéale; rarement, dans ce cas, elles acquièrent le volume d'une noisette ou d'une noix. Sur une coupe pratiquée dans l'épaisseur du néoplasme, elles paraissent aplaties, leurs parois sont accolées, et au premier abord, on les distingue difficilement. Pour les mettre en évidence, il suffit d'écartier ces parois. On croirait alors avoir sous les yeux un sinus utérin sectionné perpendiculairement à la lumière du vaisseau, et dont les tuniques se seraient rapprochées; c'est

même ce qui explique pourquoi on les a si longtemps confondues avec des sinus veineux dilatés. Ces petites cavités n'ont pas de parois propres, leur surface interne paraît blanchâtre; elle est recouverte, d'après MM. Ranvier et Malassez, par un épithélium pavimenteux qui se détache avec la plus grande facilité, et que l'on ne peut démontrer que sur des pièces fraîches provenant d'une gastrotomie récente. Au bout de quelques heures, cet épithélium se désagrège, de telle sorte que, lorsqu'on fait l'autopsie des tumeurs fibreuses vingt-quatre heures après la mort, il est impossible d'en retrouver la moindre trace. Il ne faut pas s'étonner après cela s'il a échappé si longtemps à l'attention des histologistes. Extérieurement, ces cavités se confondent avec le tissu du corps fibreux, sans ligne de démarcation bien tranchée. Elles peuvent, du reste, communiquer plus ou moins largement entre elles et former ainsi dans l'épaisseur du myome une espèce de réseau, qui a pu faire croire à des ectasies lymphatiques.

Le liquide contenu dans les anfractuosités n'offre rien de particulier. Il est souvent mêlé à des débris de toute sorte; quelquefois cependant, surtout si la cavité est peu considérable, ainsi que cela arrive pour les myomes d'un petit volume, on trouve un liquide sanguinolent plus ou moins fibrineux.

Supposons maintenant que ces loges augmentent dans tous les sens, aux dépens de la substance solide du corps fibreux, et nous aurons cet aspect géodiforme si bien décrit par M. Cruveilhier dans son bel ouvrage d'*anatomie pathologique* (1). « J'ai cru, dit-il, devoir emprunter à la minéralogie cette expression qui donne une idée parfaite de ces cavités sans parois propres, presque toujours anfractueuses, que présentent si souvent les corps fibreux. Ces géodes offrent des différences remarquables suivant qu'elles contiennent ou ne contiennent

(1) Cruveilhier, *Anatomie pathologique*, t. V, p. 659.

pas de liquide. Ainsi, il est des géodes sans liquide qui échappent au premier abord parce qu'elles paraissent constituer un corps fibreux plein; il en est d'autres qui contiennent une plus ou moins grande quantité de liquide. La qualité de ce liquide présente également de nombreuses variétés; ainsi, le liquide des géodes utérines est de la sérosité; celui des géodes mammaires est toujours très-visqueux, analogue à de la synovie. »

Cette dernière assertion de M. J. Cruveilhier ne nous paraît point assez fondée. Le liquide des géodes utérines n'est pas toujours de la sérosité, on peut même dire que c'est l'exception; il suffira, pour s'en convaincre, de lire attentivement les diverses observations que nous donnerons plus loin, et en particulier l'observation VIII. Dans ce cas, le liquide était presque du sang pur, il offrait une couleur brun chocolat et renfermait de nombreux débris provenant sans doute des géodes ramollies et plus ou moins dégénérées.

En outre, à mesure que la tumeur grossit, le tissu fibreux s'infiltré, s'œdématisé à tel point qu'il peut arriver à posséder une consistance gélatineuse; aussi, lorsque l'on vient à pratiquer une coupe dans l'épaisseur de ces tumeurs ainsi dégénérées, on donne issue à une grande quantité de sérosité et de sang.

Là toutefois ne s'arrête point le travail de la dégénérescence. Les parois des géodes, baignées sans cesse d'un liquide qui tend à les ramollir, se désagrègent et finissent bientôt par disparaître. Il en résulte une cavité unique qui grandit peu à peu, en absorbant les cavités secondaires, et en creusant l'intérieur de la masse morbide elle-même. Ce travail de destruction ne s'arrête que lorsque, parvenu vers la périphérie, il rencontre une coque fibreuse plus dense, capable par cela même d'opposer une résistance plus énergique à la dégénérescence.

Cette marche peut s'expliquer en quelques mots, et il est

facile de comprendre pourquoi le résultat final se trouve être une poche kystique occupant la partie centrale.

Le centre étant le point le plus éloigné des vaisseaux nourriciers, n'est-ce pas par lui que doit commencer la destruction? De plus, si vers la périphérie, la dégénérescence s'arrête, si elle rencontre là une barrière infranchissable, c'est que cette partie de la tumeur, plus voisine des vaisseaux, en reçoit sans cesse de nombreux éléments de vie et de résistance. Il ne faut pas oublier non plus que la tumeur, en se développant, s'est coiffée du péritoine, que cette séreuse se trouve le plus souvent épaissie à son niveau, ce qui constitue un nouvel élément de force et de cohésion.

La paroi interne de la poche est anfractueuse, irrégulière et tout à fait semblable à la paroi interne des ventricules du cœur (myomes-cystiques de Virchow).

Les exemples de cette variété de tumeur fibro-cystique ne sont pas rares. Hecker, dans une autopsie, trouva un corps fibreux du volume du poing creusé à son centre d'une cavité de 5 centimètres de long et de 35 millimètres de large, remplie d'un liquide rouge brun mêlé à des débris de tissu fibreux. La malade était morte d'une péritonite consécutive à l'accouchement, et il est bien probable que la grossesse avait exercé une grande influence sur la production de ce foyer de ramollissement.

M. J. Cruveilhier de son côté cite deux exemples remarquables de kystes volumineux développés dans l'épaisseur de tumeurs fibreuses. L'un d'eux a été présenté à la Société anatomique en 1852, par M. Barth. Voici le résumé qu'il en donne (1) : « La tumeur fibreuse qui avait le volume de la tête d'un adulte, était creusée à son centre d'une cavité contenant *trois litres* d'un liquide jaune citrin. Cette cavité était régulière, ses parois extrêmement épaisses et vasculaires étaient

(1) J. Cruveilhier, *loc. cit.*, p. 660.

constituées par un corps fibreux ramolli. Ce corps fibreux était sous-péritonéal et naissait, par un pédicule, de la face antérieure du corps de l'utérus qui était sans hypertrophie. » D'ailleurs, n'est-ce point par le même processus morbide que se développent ces immenses kystes que l'on rencontre quelquefois dans des tumeurs autres que les tumeurs fibreuses, les sarcomes par exemple? Nous rappellerons à ce sujet la présentation faite récemment par l'un de nous à la Société anatomique, d'un chondro-sarcome développé à l'extrémité inférieure du fémur. Dans la masse de la tumeur était creusé un kyste sanguin qui ne renfermait pas moins de trois litres de liquide (1).

Contrairement à ce qui arrive pour les tumeurs fibreuses ordinaires, les corps fibreux à géodes sont susceptibles d'acquérir un volume considérable; c'est ainsi que celui qu'a opéré M. Kæberlé pesait 14 kilogrammes et demi (obs. XIX), et celui que nous avons enlevé à madame Caignard (obs. VIII), 7 kilogrammes et demi.

Cet énorme développement s'explique par ce fait, qu'une fois parvenues dans la cavité abdominale, ces tumeurs peuvent se développer en toute liberté. La pression exercée sur elles par les parois de l'abdomen, le diaphragme et les viscères abdominaux, est tout à fait insuffisante pour gêner leur évolution que tout, au contraire, tend à favoriser. En effet, les adhérences qui ne tardent pas à s'établir entre le néoplasme et les organes voisins sont toujours très-vasculaires, et ces vaisseaux de nouvelle formation apportent sans cesse de nouveaux matériaux destinés à l'accroissement de la tumeur. Cette vascularité est telle, que l'on a vu souvent des vaisseaux de la grosseur du pouce venir ramper à sa surface; parfois même, les vaisseaux de l'épiploon s'anastomosent par

(1) L'observation complète de ce fait a paru dans la *Revue photographique des hôpitaux*, numéro de mai, 1872.

inosculation avec ceux de la tumeur et s'enfoncent ensuite dans l'épaisseur de cette dernière.

Ainsi donc, et c'est là une propriété caractéristique des tumeurs fibro-cystiques, volume, adhérences, vascularité, sont ici en raison directe et s'entraînent réciproquement. Faut-il s'étonner après cela si cette propriété malheureuse, connue des plus habiles chirurgiens, les a décidés à reculer pendant si longtemps devant l'ablation de pareilles tumeurs!

B. Tumeurs fibro-cystiques proprement dites. — Dans cette catégorie, les poches kystiques, loin d'être creusées au centre même de la masse du fibrome ou tout au moins dans son épaisseur, à la manière des géodes, n'existent que dans les couches périphériques. Il y a, dans ce cas, un ou plusieurs *véritables kystes* (poches), simplement accolés au corps fibreux. Ces poches se trouvent le plus ordinairement formées par le péritoine soulevé à la surface de ce dernier; quelquefois cependant, au lieu d'être tout à fait sous-péritonéales, elles se développent dans les couches du corps fibreux tout à fait voisines de la séreuse(1). La membrane d'enveloppe est alors constituée : 1° par le péritoine; 2° par une couche plus ou moins épaisse de tissu fibreux.

Ces kystes surajoutés aux corps fibreux sont ordinairement uniques; ils sont du reste extrêmement rares. M. Cruveilhier en décrit un, Spencer Wells relate deux faits qui appartiennent peut-être à cette variété, enfin nous-mêmes avons eu l'heureuse chance de rencontrer dans notre pratique un exemple analogue. Voici d'abord le cas de M. Cruveilhier (2): « Une tumeur fibreuse volumineuse qui occupait le fond de l'utérus, était prolongée en haut par un kyste séreux très-considérable qui

(1) Les adhérences contractées par le péritoine et l'épaississement qu'il a subi par suite de la prolifération de son tissu conjonctif le rendent, au premier abord, difficile à reconnaître.

(2) On trouvera la tumeur représentée dans *Atlas d'anatomie pathologique*, pl. IV, livre XIII,

en quadruplait le volume. Ce kyste semblait formé dans l'épaisseur et aux dépens de la tumeur fibreuse dont la substance ou trame était à nu dans l'intérieur du kyste. Les parois de ce kyste étaient formées de deux feuillets, dont l'un intérieur, mince, d'apparence séreuse; l'autre extérieur, fibreux, très-dense, se continuant avec le tissu propre de l'utérus *aux dépens duquel il était probablement formé*. « Il ajoute immédiatement : « La coexistence d'un kyste séreux et d'une tumeur fibreuse constituant l'un et l'autre la même tumeur est un fait remarquable. Il trouve son explication dans d'autres observations, où les tumeurs fibreuses étaient infiltrées d'une quantité plus ou moins considérable de sérosité, et où cette sérosité faisait collection en un ou plusieurs points. »

Il est à regretter qu'un examen plus approfondi de l'enveloppe du kyste n'ait pas été fait, et que la question de savoir si elle était bien réellement formée par du tissu utérin n'ait pas été complètement vidée. Nous croyons, en effet, que bien souvent, ces kystes surajoutés aux fibromes sous-péritonéaux ont leur origine dans le tissu cellulaire qui unit la séreuse à la surface externe de ces tumeurs. Les rapports ne sont donc que de voisinage. Il est possible cependant que, dans ce cas, la paroi du kyste fût formée par le péritoine et par une couche mince de tissu utérin, le corps fibreux lui-même constituant une partie de cette paroi. Ce serait alors quelque chose d'analogue au kyste si remarquable rencontré par M. Demarquay (voy. obs. XVIII).

Quant aux faits de Spencer Wells, le premier (obs. XVI) pourrait tout aussi bien rentrer dans la catégorie des corps fibreux à géodes. En effet, le kyste volumineux dont il parle, largement implanté sur un corps fibreux à géodes, n'était certainement qu'une géode considérablement développée.

Nous serons plus réservés pour ce qui a trait à la deuxième observation (4). Ici le kyste était bien réellement implanté

(4) S. Wells, ouvrage cité.

sur une tumeur fibreuse qui n'avait pas subi de dégénérescence géodiforme, mais cette tumeur était ovarienne; l'observation n'en reste pas moins fort intéressante, et ici encore nous regrettons que l'examen microscopique de la membrane d'enveloppe n'ait pas été fait. Enfin, pour ce qui est de l'observation qui nous est personnelle (obs. IX), il ne saurait y avoir le moindre doute : le kyste s'implantait largement sur un corps fibreux utérin, et son enveloppe se continuait d'une manière évidente avec le péritoine qui recouvrait la tumeur (4).

Le volume de ces kystes est variable; dans les trois cas dont nous venons de parler il était considérable.

Le liquide est tantôt de la sérosité pure (observation de M. Cruveilhier), tantôt de la sérosité mêlée à du sang (observation personnelle).

C. *Kystes de l'utérus*. — Les auteurs ont confondu sous ce nom les kystes formés par le péritoine soulevé à la surface de l'utérus par une collection de sérosité, et ceux qui se développent au sein même de la substance de cet organe. Ces derniers méritent seuls le nom de *kystes de l'utérus*, les autres sont simplement des *kystes sous-péritonéaux*. Un mot sur chacune de ces variétés.

a. *Kystes sous-péritonéaux*. — Ils peuvent naître sur tous les points de la surface de l'utérus qui sont recouverts par le péritoine, face antérieure, fond, face postérieure, ligaments larges; le tissu cellulaire interposé entre la séreuse et le tissu utérin en est toujours le point de départ. Exceptionnellement on peut avoir affaire à un kyste unique et uniloculaire. Mais presque toujours ils sont multiples. On en trouve trois, quatre, ou même un plus grand nombre, ainsi qu'on peut le voir sur

(4) L'enveloppe de ce kyste renfermait également quelques fibres de la vie végétative, ce qui ferait croire qu'il s'était primitivement formé dans les couches les plus périphériques du fibrome. La trame de ce dernier était à nu dans l'intérieur du kyste.

l'utérus dont nous donnons le dessin à la fin de ce travail (voyez planche I). Cette pièce est très-remarquable en ce sens qu'elle nous les montre tout à fait à leur naissance, alors que quelques-uns avaient à peine acquis le volume d'un grain de millet.

Sans aucun doute, ces kystes peuvent exister indépendamment de toute affection, mais alors ils passent presque toujours inaperçus, vu leur peu de volume et la bénignité des symptômes qu'ils occasionnent. Le plus souvent, ils coexistent avec un ou plusieurs corps fibreux, et l'on conçoit immédiatement l'immense importance que peut avoir un pareil fait pour le diagnostic de ces derniers.

Dans l'observation d'Atlée (obs. X), il existait une tumeur fibreuse intra-utérine, mais en outre, à la surface de l'utérus, le péritoine était soulevé en quatre endroits et formait ainsi quatre kystes sous-péritonéaux d'un volume inégal. Nous trouvons, d'autre part, dans les *Comptes rendus de la Société obstétricale* de Londres (2 janvier 1861), la relation d'un fait remarquable présenté par Tanner à cette Société. Il s'agissait d'une femme de trente-quatre ans qui, après huit années de souffrance, avait fini par succomber à des hémorrhagies utérines rebelles à tous les traitements. A l'autopsie, on trouva que la partie inférieure de la cavité abdominale était occupée par un kyste ovalaire « formé, selon toute apparence, par le *soulèvement du péritoine* qui normalement recouvre le fond de l'utérus. » Ce kyste contenait une pinte et demie de liquide. En outre, la paroi postérieure renfermait une tumeur fibreuse du volume d'une orange faisant, dans la cavité de la matrice, une saillie de deux travers de doigt environ.

Le liquide kystique est le plus souvent de la sérosité; plus rarement du sang pur ou presque pur; fréquemment, il est constitué par de la sérosité sanguinolente. Atlée, dans son observation, dit que les kystes renfermaient une matière jaunâtre.

Ajoutons en terminant ce qui a trait aux kystes sous-péritonéaux, qu'ils adhèrent à l'utérus par une large base d'implantation, une partie de la poche se trouvant ainsi constituée par la surface externe de l'organe dépouillée du péritoine; que leur volume est en général peu considérable; et qu'enfin ils sont susceptibles de disparaître spontanément ainsi qu'Atlée l'a observé une fois. Dans ces cas, le liquide se résorbe, la poche s'affaisse et vient s'appliquer de nouveau sur l'utérus.

La suppuration ainsi que la rupture de la poche ne paraissent pas avoir été observées; cependant, rien n'empêche de supposer la possibilité d'une semblable terminaison.

b. *Kystes de l'utérus proprement dits.* — Ce sont ceux qui se développent dans l'épaisseur des parois de l'utérus. La poche du kyste est formée dans ce cas par le tissu utérin lui-même, soit qu'il ait conservé ses caractères normaux, soit qu'il ait subi la dégénérescence graisseuse ou granuleuse. Le kyste peut siéger sur tous les points du corps de l'utérus, ses parois seront d'autant plus épaisses que l'organe sera plus hypertrophié, ou qu'il siègera plus près de la cavité de la matrice. S'il a son point de départ dans les couches qui avoisinent la séreuse, il pourra se faire que la paroi soit constituée par le péritoine doublé intérieurement d'une mince couche de fibres utérines.

Ces kystes sont excessivement rares; c'est à peine s'il en existe trois ou quatre exemples dans la science. M. Demarquay (*Union médicale*, 1868) en a décrit un cas remarquable; nous détachons de son observation ce qui se rapporte à l'anatomie pathologique de ces tumeurs.

« La tumeur une fois enlevée présente les caractères suivants : son poids est de 1^{er},950 après macération. Elle a 40 centimètres dans son diamètre le plus considérable, transversalement, et 28 centimètres de haut en bas. Elle est de forme irrégulièrement ovoïde, d'un aspect rougeâtre, et, dans

certains points, comme marbrée par des taches d'un bleu foncé de dimensions variables, mais la plupart grandes au moins comme des pièces de cent sous. Une incision faite à la face postérieure met à nu la cavité du grand kyste ; ses parois n'ont pas la même épaisseur, suivant le point où on les examine. Du côté droit, elles atteignent jusqu'à 2 centimètres et plus, tandis qu'à gauche la poche est distendue au point de devenir d'une grande minceur.

La surface interne du kyste est inégale, parcourue de plis et de sillons ; son aspect est généralement blanchâtre, mais elle est sillonnée de veinules nombreuses qui rompent l'uniformité de cet aspect. A gauche, au point où la poche kystique est le plus distendue, sa surface interne est ulcérée. Cette grande cavité a 28 centimètres dans le sens transversal, et 20 dans le sens opposé.

Un certain nombre d'autres kystes de bien moindre dimension existent en différents points de la tumeur. Leur aspect, leur contenu, leur grandeur, sont variables, et l'on pourrait les considérer comme des produits de la même nature à des degrés différents d'évolution. Les uns donnent un liquide filant, absolument analogue au liquide renfermé dans le grand kyste. On remplit ainsi avec le liquide extrait de l'un d'entre eux la moitié d'un verre à éprouvette.

Les autres renferment du sang pur ou à peine altéré. Ce sont ceux-là qui produisent les taches bleuâtres signalées plus haut, et d'où la tumeur tire en certains points son aspect marbré. Quelques-uns sont affaissés sur eux-mêmes et ne renferment rien.

L'examen comparatif de ces divers kystes offre certaines particularités bonnes à signaler. Il semble y avoir une gradation successive et ménagée entre eux, tant sous le rapport du contenu que sous celui de la paroi. Le contenu est du sang pur, du sang altéré, de la sérosité plus ou moins distincte jusqu'à ce qu'on arrive ainsi au liquide renfermé dans le kyste principal.

Dans les petits kystes, la paroi n'existe pas à proprement parler. Le sang est épanché dans les mailles du tissu utérin. Il n'y a pas de membrane enveloppante, et les deux côtés de la cavité sont comme réticulés et s'envoient des prolongements. La cavité de ceux des kystes qui renferment de la sérosité est plus distincte. Leurs parois, d'abord rugueuses, inégales et comme tapissées de dépôts de fibrine, s'aplanissent jusqu'à devenir parfaitement lisses et blanchâtres dans le kyste principal. Reste à savoir s'il y a ici une membrane de composition histologique spéciale. L'aspect permettrait de le croire, mais l'analogie donne à penser le contraire.

Le tissu utérin, interposé à ces kystes, a pris un énorme développement. Sa consistance et sa texture ne sont pas changées : les sinus paraissent très-dilatés. Sur la surface de section, qui a 16 centimètres sur 10, on en aperçoit de très-volumineux.

L'examen microscopique est venu compléter ces données : il a été fait par M. Bouchard, qui a bien voulu nous communiquer la note suivante :

« Le kyste est constitué par un tissu riche en fibres musculaires de la vie organique, séparées par une assez grande abondance d'éléments du tissu conjonctif, soit fibres lamineuses, soit noyaux embryoplastiques. Les fibres musculaires sont plus volumineuses en général que les fibres de l'utérus à l'état normal. Quelques-unes sont gonflées, granuleuses et très-analogues à celles de l'utérus pendant la grossesse. L'enveloppe péritonéale ne paraît pas altérée. A la face interne, on ne trouve pas que le tissu de la paroi se modifie, et les éléments musculaires arrivent jusqu'au contact du liquide contenu dans le kyste. Cependant, en ce point, les éléments ont subi une sorte de dégénérescence granuleuse qui donne à leur ensemble un aspect gélatineux plus ou moins analogue à celui que présenterait de la fibrine. Le contenu du kyste est séreux. On y trouve une assez grande quantité de globules rouges du sang extravasés, qui ont conservé tous leurs caractères normaux. Quel-

ques globules blancs très-rares, également normaux, et, de plus, de grandes cellules granuleuses sphériques, quelquefois irrégulières et un peu aplaties, à parois vésiculeuses très-minces, renfermant un noyau dans leur intérieur, et rendues presque opaques par une grande quantité de granulations graisseuses.

» Le tissu de la paroi du kyste, en certains points, était constitué par une masse jaunâtre ressemblant plus ou moins à un caillot sanguin en régression.

» L'examen histologique de ces parties montrait qu'elles étaient formées par le tissu utérin dont les éléments étaient fortement infiltrés de granulations graisseuses, et où ces mêmes granulations existaient en très-grande abondance dans les interstices des éléments. »

Ce cas est remarquable par sa simplicité. Comme on le voit, l'utérus avait subi dans ses parties supérieures une véritable dégénérescence kystique, mais ses annexes ainsi que son segment inférieur étaient sains. Il n'en était pas de même chez la malade qui fait le sujet de notre observation VI. Comme M. Demarquay, nous nous sommes trouvés en présence d'un kyste situé dans l'épaisseur de la paroi latérale gauche de l'utérus; mais ce kyste était accompagné d'une tumeur fibreuse de l'ovaire droit et de deux autres kystes, dont l'un, développé dans l'ovaire gauche, était multiloculaire et se confondait avec le kyste utérin (1). L'utérus avait également subi une hypertrophie considérable.

Ces pages étaient déjà livrées à l'impression, lorsque le hasard de la pratique nous mit en présence d'un fait presque identique à celui de M. Demarquay. Chez la malade à la-

(1) Il peut arriver que des kystes de l'utérus soient multiloculaires. S'ils sont volumineux, et si, d'autre part, les ovaires se trouvent englobés dans la masse, il est bien difficile de dire quel en est le point de départ, de l'utérus ou de l'ovaire. L'examen microscopique seul, en montrant dans un cas des fibres musculaires dans l'enveloppe des kystes, lèvera la difficulté.

quelle nous faisons allusion, il existait plusieurs phénomènes insolites et des symptômes physiques qui ne se rapportaient pas exclusivement à un fibrome utérin ; aussi notre diagnostic dut-il rester indécis. Nous inclinions volontiers vers l'hypothèse d'une tumeur fibro-cystique ; mais celle d'un kyste de l'utérus était, nous l'avouons sincèrement, bien loin de notre esprit.

L'opération pratiquée en présence de M. Spencer Wells vint lever tous nos doutes.

Le fond et la paroi latérale droite de l'utérus étaient le siège d'un kyste à contenu séro-purulent. Dans l'épaisseur des parois de ce premier kyste, par conséquent au sein même du tissu utérin, se trouvaient plusieurs autres kystes beaucoup plus petits, les uns sanguins, les autres séreux. Deux ligatures furent posées. Actuellement la malade est en bonne voie de guérison. La tumeur est représentée planche II.

Telles sont les principales variétés de tumeurs fibro-cystiques qu'il nous a paru important de décrire. Dans cette description, nous nous sommes attachés à donner une idée des types dégagés de toute complication ; n'oublions pas cependant qu'il est des cas complexes où peuvent se retrouver à la fois toutes les variétés, soit qu'il existe une masse unique, soit qu'il y ait plusieurs tumeurs indépendantes les unes des autres. C'est ainsi, par exemple, qu'un large kyste sous-péritonéal s'implantera sur un corps fibreux à géodes ; qu'une tumeur fibro-cystique proprement dite coïncidera avec un kyste développé dans la substance de l'utérus, etc., etc.

Modifications subies par l'utérus et les autres organes. — *A priori*, on conçoit que de pareilles tumeurs ne puissent se développer sur l'utérus sans que celui-ci participe plus ou moins à la dégénérescence ou s'hypertrophie. C'est là la règle, en effet. On l'a vu atteindre, dans certains cas, le volume d'un utérus à terme ; d'autres fois il dépasse à peine la symphyse du

ubis, ou bien il conserve un volume normal (B. Brown, Péan). Plus rarement, il est tout entier compris dans la masse dégénérée, et c'est à peine si, par une dissection minutieuse, on parvient à découvrir sa cavité qui, en pareille occurrence, est toujours très-allongée et déformée (Storer).

On peut également rencontrer toutes les anomalies de position ; toutefois, la rétroversion est celle qui a été le plus fréquemment notée. Cela tient à ce que ces tumeurs se développant surtout vers le fond ou la paroi postérieure de l'organe, la position anormale est simplement une conséquence du poids de la tumeur.

Les trompes sont toujours altérées : le plus souvent, elles sont allongées et viennent s'enrouler autour de l'utérus ou de la masse morbide ; rien n'empêche, du reste, qu'elles ne soient le siège d'un kyste plus ou moins volumineux. Nous en dirons tout autant des ovaires qui peuvent avoir subi les lésions les plus diverses, kyste, tumeur fibreuse ou fibro-cystique, cancer, etc... (Voy. les observations.)

La vessie est presque toujours hypertrophiée et enflammée par suite de la pression que la tumeur exerce sur elle et de la rétention d'urine qui en est la conséquence. Si cette hypertrophie est telle que l'organe remonte dans la cavité abdominale, celui-ci peut même contracter des adhérences avec certaines parties de la tumeur. C'est là une circonstance très-importante à signaler.

Enfin, et nous insistons particulièrement sur ce fait, les tumeurs fibro-cystiques ont bien plus de tendance que les kystes de l'ovaire à contracter des adhérences avec l'intestin. Nous avons déjà parlé des adhérences, si terribles par leur vascularité, que les fibromes sous-péritonéaux contractent fréquemment avec l'épiploon ; la même chose a lieu pour les tumeurs fibro-cystiques. Rien de plus facile que de détacher ces adhérences d'un kyste de l'ovaire (du moins dans la très-grande majorité des cas) ; rien de plus difficile et de plus dan-

gereux que de s'attaquer à celles d'une tumeur solide. Cela tient à la différence de vascularité, et cette vascularité est elle-même liée à la masse inégale des tissus à nourrir.

II. PATHOGÉNIE ET ÉTIOLOGIE. — Nous avons à résoudre cette première question : Est-ce bien là une maladie distincte, à caractères propres et déterminés ; en un mot, une entité morbide spéciale ? Ou bien, au contraire, avons-nous simplement affaire à des tumeurs fibreuses ramollies ou dégénérées ? Les tumeurs fibro-cystiques se séparent-elles des corps fibreux ordinaires et constituent-elles une espèce à part ; ou bien n'en sont-elles qu'une variété ?

Poser la question en ces termes, c'est la résoudre pour un grand nombre de cas.

Il y a d'abord un corps fibreux plus ou moins dense ; bientôt, et par un processus que nous étudierons tout à l'heure, il se creuse de cavités irrégulières, anfractueuses, et la tumeur fibro-cystique se trouve constituée ; celle-ci peut ensuite augmenter de volume tout en conservant ses nouveaux caractères. Ici, rien de plus facile à comprendre ; la formation des géodes n'est qu'une conséquence de la régression du fibrome. Nous en dirons autant des cavités vasculaires qui se creusent quelquefois au milieu des myomes, véritables lacunes communiquant les unes avec les autres de façon à donner à la coupe de ces tumeurs l'apparence d'un tissu caverneux (myome télangiectasique de quelques auteurs).

En est-il de même pour les cas dans lesquels la tumeur a subi tout entière la dégénérescence kystique, alors que, au lieu de cavités anfractueuses, il existe de véritables poches parfois tapissées par une membrane, et remplies non plus de détritits, mais de sérosité ou de tout autre liquide ? La réponse est difficile. Storer, à propos du cas qu'il a rencontré, évite de se prononcer : « Les auteurs, dit-il, diffèrent d'opinion sur la question de savoir si les portions ramollies ne sont autre chose que le résultat de la dégénérescence et du ramollissement d'une

tumeur fibreuse située dans la cavité abdominale, et par là soumise à une pression moins forte que lorsqu'elle occupait la cavité pelvienne, ou bien si la maladie est entièrement distincte et se sépare par ses caractères des tumeurs fibreuses ordinaires (1). » La plupart des auteurs anglais, West, Paget (2), en font une affection particulière qu'ils décrivent, dans leurs livres, sous le nom de *maladie fibro-cystique de la matrice* (*disease fibro-cystic of the womb*). Kiwich, dont le nom fait autorité en pareille matière, abonde également dans ce sens.

Pour nous, sans avoir de preuves bien positives à donner, nous serions presque tentés d'admettre pour quelques cas très-rares, il est vrai, l'opinion des auteurs que nous venons de citer. Voici pourquoi : Si ces kystes étaient toujours le résultat du ramollissement du corps fibreux, on ne devrait les rencontrer que dans une période avancée du développement du néoplasme, alors qu'il tendrait au ramollissement et à la mortification. Or, il paraît hors de doute que le caractère de fluctuation a été noté dès l'apparition de la tumeur au-dessus de la symphyse du pubis ; c'est donc que, dès ce moment, elle était composée d'une ou plusieurs loges kystiques. Cependant, il faut bien le dire, l'examen direct d'une de ces tumeurs, au début de son évolution, n'a pas encore été fait. Constamment, lorsqu'on les a eues sous les yeux soit à la suite d'une opération, soit à la suite d'une autopsie, elles avaient acquis un volume considérable.

Quel est le mode de formation des cavités dont se creusent les corps fibreux ? Quelles sont les lois qui président à leur développement ?

Cette question, à la fois si intéressante et si difficile, est

(1) *Loc. cit.*, p. 43.

(2) Cité par Storer.

loin d'être encore résolue malgré les nombreux travaux dont elle a été l'objet. Les uns voient dans ces cavités le résultat d'une transformation muqueuse ; il y aurait destruction d'un certain nombre d'éléments, puis formation d'une cavité. D'autres y voient des dilatations de vaisseaux lymphatiques, des ectasies lymphatiques, comme ils les ont nommées, produites par la compression du néoplasme sur le réseau lymphatique utérin. M. Kœberlé (1), qui paraît avoir adopté cette opinion, la fonde principalement sur ce fait, que le liquide contenu dans les loges kystiques est citrin, transparent, coagulable en un caillot composé presque exclusivement de fibrine, caractères qui, on le sait, sont ceux de la lymphe ordinaire. Cette manière de voir est-elle fondée ? Nous ne le pensons pas, et cela pour deux raisons. Tout d'abord, le liquide contenu dans ces kystes est loin d'avoir toujours les caractères indiqués par le chirurgien de Strasbourg ; souvent, au contraire, on y trouve du pus, de la sérosité mêlée à du sang, un liquide gélatineux très-analogue à celui des kystes multiloculaires de l'ovaire. En second lieu, dans les cas où la tumeur ne tient à l'utérus que par un mince pédicule, on ne voit pas trop comment pourrait s'exercer la pression dont parle M. Kœberlé, et qui est cependant si nécessaire pour l'édification de sa théorie. Tout au contraire, ces cavités n'existent guère que dans les cas où le fibrome est libre dans la cavité abdominale (voy. les observations) : le défaut de pression, bien loin de s'opposer à la production de ces kystes, devient donc ainsi une condition nécessaire à leur formation. Ce mode pathogénique n'avait, d'ailleurs, pas échappé à Storer, ainsi qu'on a pu s'en convaincre en lisant la citation de la page précédente.

Nous ne nous arrêterons pas plus longtemps à discuter les autres hypothèses émises sur le développement des cavités

(1) *Gazette hebdomadaire de médecine et de chirurgie*, février 1869.

kystiques creusées au sein des fibromes. Toutes sont insuffisantes. Il y a là un *desideratum* que les recherches des histologistes viendront peut-être combler dans la suite.

Un mot maintenant sur la manière dont nous comprenons la formation des kystes volumineux, dont la présence à la surface du fibrome constitue la variété de tumeurs que nous avons appelées *fibro-cystiques proprement dites*.

Nous avons déjà vu que ces kystes étaient sous-péritonéaux, c'est-à-dire que la poche était formée par la séreuse soulevée à la surface du corps fibreux. Dans tous les cas connus, le liquide renfermé dans ces cavités était de la sérosité pure ou un mélange de sang et de sérosité, ce qui lui donnait une couleur brun chocolat. Cela posé, faut-il penser avec M. Cruveilhier, que le fibrome devenant œdémateux, le kyste est le résultat de l'accumulation de la sérosité dans un point déterminé, soit dans son épaisseur, soit à sa surface immédiatement au-dessous du péritoine? Nous admettons volontiers cette explication comme rendant assez bien compte des faits qui ont été publiés.

Quant aux kystes qui se développent dans la substance même de l'utérus (observation de Demarquay et observation personnelle), on ne sait rien sur la façon dont ils se développent; il est même impossible de dire quel a été leur point de départ. La poche est-elle formée par un sinus veineux ou un lymphatique dilaté? Rien dans l'analyse du liquide qui s'écoule lors de l'incision de l'utérus, rien dans l'examen de la paroi interne du kyste n'autorise à admettre une supposition plutôt que l'autre.

Nous avons bien peu de choses à dire sur l'étiologie de ces tumeurs. Comme les tumeurs fibreuses ordinaires, c'est vers l'époque de la ménopause qu'elles se développent de préférence. La malade d'Atlée était âgée de trente-trois ans, celle de S. Wells en avait cinquante-trois; entre ces deux extrêmes

nous trouvons tous les intermédiaires. Les conditions étiologiques qui président à leur apparition sont les mêmes que pour les myomes ordinaires et sont entourées de la même obscurité. Une chose est cependant certaine : la pression que l'utérus exerce sur les tumeurs qui se développent dans ses parois est une condition défavorable à leur accroissement ; c'est pour cela que les plus volumineuses sont toujours pédiculées et sous-péritonéales.

III. SYMPTÔMES ET MARCHE. — Nous avons déjà vu que les tumeurs fibro-cystiques étaient presque toujours pédiculées, et qu'en cela elles ne différaient pas des tumeurs fibreuses sous-péritonéales ordinaires. Aussi, l'étude de leur séméiologie va-t-elle nous montrer bien des symptômes communs, surtout si on les examine à une époque voisine de leur apparition. Plus tard seulement, les symptômes emprunteront à l'élément kystique certaines particularités qui permettront de les différencier.

Leur début est obscur et échappe le plus souvent à la malade elle-même ; parfois cependant, si elle est intelligente et soucieuse de sa santé, il est possible de remonter aux premiers symptômes.

Voici une femme arrivée à l'âge de la ménopause ; jusque-là elle avait joui de la santé la plus florissante, à peine peut-être quelques irrégularités passagères dans la menstruation ou quelques flueurs blanches. Un jour cependant, elle s'aperçoit que la marche devient pénible, la fatigue arrive plus vite, le besoin de repos se fait sentir plus fréquemment. Ce n'est pas de la douleur qu'elle éprouve dans le bas-ventre et au niveau de la région rénale, c'est plutôt un sentiment de pesanteur et de malaise. Tout cela, d'ailleurs, diminue, disparaît même par le repos, ou encore mieux si la malade soutient les parois de l'abdomen au moyen d'une ceinture hypogastrique. A ces phénomènes locaux viennent se joindre quelquefois des troubles gastriques, qui presque toujours alors font penser,

si la femme est jeune, au début d'une grossesse. Il y a de l'anorexie, de la constipation, du dégoût pour les aliments, voire même quelques nausées. Inutile de dire que les soins du médecin sont jugés parfaitement superflus, et d'ailleurs, celui-ci fût-il consulté, il aurait beaucoup de peine à convaincre la malade de la nécessité où il se trouve d'explorer les organes génitaux.

Ces symptômes, caractérisant une première période que nous pourrions appeler latente, peuvent durer un ou plusieurs mois, et, si la tumeur qui les occasionne reste stationnaire, même indéfiniment. Survient alors un nouveau symptôme, symptôme capital qui marque bien le début de la maladie aux yeux de la malade : le ventre grossit.

Si elle a des raisons pour ne pas se croire enceinte, elle ira aussitôt consulter le médecin de la famille. Elle racontera elle-même que, il y a quelques jours, en portant par hasard la main à son ventre, elle a eu la sensation d'une grosseur, sur le compte de laquelle elle place à bon droit les phénomènes morbides qu'elle éprouve. Comme rien de nouveau n'est survenu du côté de la menstruation, cette circonstance, en éloignant de son esprit l'idée d'une grossesse, la porte à réclamer d'elle-même l'examen des organes sexuels. Dans tous les cas, il ne sera pas difficile de lui faire voir toute l'opportunité d'une semblable exploration.

Le palper hypogastrique viendra bien vite confirmer le dire de la malade. On trouvera dans l'une ou l'autre des fosses iliaques, plus rarement sur la ligne médiane, une tumeur d'un volume variable, mais dure, mobile et presque toujours bosselée à la surface. Cette tumeur semble faire corps avec l'utérus qui a conservé ses dimensions normales, et que, par conséquent, il est impossible de sentir au-dessus du pubis. Assez fréquemment (cas de Hakes) il existe de l'ascite, circonstance favorable pour l'examen, en ce qu'elle permet de percevoir avec plus de facilité le caractère de mobilité. L'utérus est pres-

que toujours déplacé; la rétroversion est sa position la plus habituelle, nous avons déjà dit pourquoi. Il est facile, à cette période, de confondre la tumeur avec la matrice déplacée; l'erreur est encore plus facile à commettre s'il s'agit d'une tumeur interstitielle. Pour l'éviter, on ne devra négliger aucun des signes qui se trouvent signalés dans tous les traités classiques et sur lesquels, par conséquent, il est inutile d'insister ici.

En résumé, à cette période de maladie confirmée, on aura sous les yeux les symptômes caractéristiques d'une tumeur utérine, et en somme, le diagnostic différentiel avec un kyste ovarique sera facile. C'est ainsi que, dans le cas de Hakes, un diagnostic exact avait été porté tout d'abord; plus tard seulement, l'observateur se laissant influencer par les caractères de fluctuation qu'il observait, modifia son opinion et en fit un kyste multiloculaire de l'ovaire. Quant à reconnaître, dès ce moment, la nature fibro-cystique de la tumeur, la profondeur où elle se trouve placée, la petitesse des kystes rendront ce diagnostic à peu près impossible. Il ne deviendra évident qu'à une époque plus avancée de l'évolution de la tumeur, alors qu'elle aura pris un certain développement. Tout alors vient la séparer des myomes ordinaires, et la symptomatologie, identique au début, revêt enfin des caractères propres, inhérents à la nature kystique de la production morbide.

Un premier caractère différentiel se tire de l'accroissement rapide de la tumeur fibro-cystique comparé à l'accroissement lent de la tumeur fibreuse ordinaire. Au bout d'un an (Fletcher), dix-sept mois (Hakes), six mois (Péan), la tumeur remplissait la totalité de l'abdomen et remontait jusqu'à l'épigastre. Il existe bien d'autres caractères différentiels que nous nous attacherons à faire ressortir lorsque nous traiterons du diagnostic. Pour le moment, continuons l'exposé des symptômes.

Ceux-ci diffèrent absolument, suivant que la tumeur appar-

tient à l'une ou l'autre des variétés que nous avons établies en nous basant sur l'anatomie pathologique, c'est-à-dire suivant que l'on a affaire à un corps fibreux à géodes, à une tumeur fibro-cystique proprement dite, ou à un kyste de l'utérus. Seuls, les *symptômes généraux* sont les mêmes; c'est pourquoi nous allons les décrire tout d'abord.

Les fonctions digestives sont profondément troublées; la digestion est lente et laborieuse, la malade se plaint d'une constipation habituelle, alternant parfois avec de la diarrhée. Il y a de l'anorexie, de la flatulence, souvent des symptômes d'embarras gastrique. Bientôt, une nutrition insuffisante amène à sa suite un état de faiblesse et de maigreur extrêmes; la gracilité des membres supérieurs forme un contraste frappant avec l'énorme volume de l'abdomen et des membres inférieurs distendus par une infiltration œdémateuse. En même temps, le facies s'altère et prend cet aspect particulier décrit pour la première fois par M. S. Wells, sous le nom de *facies ovarien*. La description qu'en donne M. Courty s'applique absolument et sans restriction à toutes nos opérées: « Le visage, dit cet auteur, s'étire et se ride, les lèvres se pincent, le nez s'effile, l'enfoncement de l'œil dans l'orbite fait ressortir la saillie des pommettes et des arcades sourcilières, tous les traits d'une vieillesse anticipée se dessinent avec un œil encore brillant et quelques autres signes qui témoignent d'une vitalité étouffée par le développement d'un parasite, plutôt que désorganisée dans les éléments constitutifs. »

Ce portrait, tracé de main de maître, est frappant, et nous n'avons rien à y ajouter. Nous sommes loin, ou le voit, de ce prétendu *facies utérin* décrit par les auteurs et caractérisé par la rougeur du visage, la présence d'un demi-cercle bleuâtre au-dessous de la paupière inférieure, etc. Ce que nous pouvons dire, c'est que nous ne l'avons jamais rencontré, pour peu que la tumeur utérine fût de quelque volume.

La respiration s'embarrasse à son tour. Le type thoracique,

naturellement très-marqué chez la femme, s'exagère encore. Elle s'accélère, et les deux temps tendent à s'égaliser.

Le pouls devient petit, dépressible, misérable. Il y a une tendance marquée aux lipothymies et aux syncopes, caractère d'autant plus marqué que l'anémie est plus profonde et que l'afflux du sang vers la tumeur est plus considérable, partant que celle-ci est plus vasculaire. C'est pour cela que les tumeurs fibro-cystiques, terribles surtout par leur vascularité, possèdent ce caractère au plus haut degré.

Les troubles de la menstruation sont variables; mais ils n'existent que dans les cas où une grande partie de l'utérus a pris part à la dégénérescence. Il y a alors des métrorrhagies répétées et rebelles à tout traitement, comme s'il s'agissait d'une tumeur interstitielle. Toutefois, on peut dire, en thèse générale, que le danger ne vient jamais de ce côté, mais bien plutôt du volume énorme de ces productions morbides.

Signalons enfin, parmi les troubles que l'on peut rapporter à la compression exercée sur les organes de l'abdomen, la dysurie et le ténesme, le catarrhe vésical, la néphrite, l'ascite, des névralgies opiniâtres, l'œdème des parois abdominales ainsi que des grandes lèvres et des membres inférieurs, etc., etc.

Les *symptômes locaux* varient nécessairement avec la structure de la tumeur.

S'agit-il d'un corps fibreux à géodes, les symptômes se rapprocheront beaucoup de ceux des kystes multiloculaires de l'ovaire. Dans ce cas, la forme de l'abdomen est régulière, la peau est tendue, luisante, couverte de vergetures; dans le tissu cellulaire sous-cutané rampent des veines dilatées et souvent variqueuses. La palpation indique des points ramollis et manifestement fluctuants à côté d'autres points d'une grande dureté, donnant à la main qui explore non pas la sensation d'une masse fibreuse, mais d'une masse demi-solide. Des bosselures en grand nombre peuvent exister à la

surface de la tumeur, bosselures inégales, irrégulières comme dans les kystes multiloculaires, mais moins marquées et rarement visibles à travers les parois abdominales; elles peuvent, du reste, manquer absolument (observation VIII).

La percussion donne tous les caractères d'une tumeur solide : matité absolue sur tous les points, excepté au niveau de l'ombilic et des hypochondres. Parfois, tout le paquet intestinal se trouve déjeté d'un côté, et alors, bien entendu, il existe de la sonorité à ce niveau; parfois aussi, il passe en arrière de la tumeur et, dans ce cas, l'étendue de la matité comprend la totalité de la surface antérieure de l'abdomen. Si l'on recherche la fluctuation en plaçant une main à plat sur la tumeur, tandis qu'avec l'autre on imprime de légères secousses à la masse, on percevra difficilement la sensation de choc que donne le déplacement d'une certaine quantité de liquide. Le seul obstacle qui s'y oppose réside dans la petitesse des loges; car nous avons vu que le liquide qui y est renfermé, loin d'être visqueux et gélatineux comme celui des kystes multiloculaires, est le plus souvent de la sérosité, ou bien un liquide sanguinolent. N'oublions pas enfin de mentionner les bruits de souffle dont ces tumeurs sont ordinairement le siège. Ce phénomène est lié à leur richesse vasculaire; il se perçoit aisément, lorsqu'on vient à ausculter la masse morbide, surtout vers les parties inférieures.

Tels sont les signes physiques que fournit l'exploration des corps fibreux à géodes. Ceux qui caractérisent la présence d'une tumeur fibro-cystique proprement dite, ou d'un kyste de l'utérus, ne diffèrent que par les résultats de la palpation et de la percussion. Si le kyste est volumineux comme dans l'observation IX, on aura sous les yeux les symptômes ordinaires d'une cavité remplie de liquide, unis à ceux d'une tumeur fibreuse. L'important alors sera de préciser les relations du kyste avec la partie fibreuse; peut-être sera-t-il possible, dans quelques cas rares, de sentir à travers la paroi abdominale le

sillon de séparation des deux tumeurs. S'il s'agit d'un kyste de l'utérus, la fluctuation sera facile à percevoir, pour peu qu'il soit volumineux ; ses rapports intimes avec l'utérus empêcheront, d'ailleurs, de le confondre avec un kyste uniloculaire. Nous reviendrons sur ce diagnostic dans le paragraphe suivant.

L'exploration par le toucher vaginal et par le toucher rectal donnera également des renseignements précieux.

Tantôt l'utérus est mobile (cas où la tumeur est pédiculée); tantôt il est immobile et fixé dans une position vicieuse (rétroversion, latéro-version); presque toujours il est hypertrophié (trois fois sur nos quatre observations). On se rendra compte de cette augmentation de volume si l'on fait usage de la sonde utérine. Les Anglais ne négligent jamais cette exploration; il faut se rappeler, cependant, qu'elle est souvent dangereuse, surtout lorsqu'il existe des métrorrhagies. Le col lui-même est ramolli, entr'ouvert, très-souvent élevé. L'examen simultané par le palper hypogastrique et le toucher vaginal montrera que les mouvements imprimés à la tumeur se communiquent au col de l'utérus et *vice versa*; cependant si la tumeur était volumineuse, cet examen ne saurait donner des renseignements bien exacts.

En résumé, à leur début, les symptômes des tumeurs fibro-cystiques se confondent avec ceux des tumeurs fibreuses sous-péritonéales. Plus tard, lorsqu'elles ont augmenté de volume et que des cavités se sont creusées dans leur masse, que des kystes sous-péritonéaux se sont développés à leur surface ou dans l'épaisseur de l'utérus, les symptômes qu'elles déterminent se rapprochent beaucoup de ceux des kystes ovariens.

L'atrophie et la disparition complète de ces tumeurs n'ont jamais été observées. Nous en dirons autant de l'inflammation et de la rupture des kystes sous-péritonéaux, ou bien des cavités

creusées au sein des fibromes, mais rien n'empêche d'admettre la possibilité d'une semblable terminaison.

IV DIAGNOSTIC. — Il n'existe peut-être pas dans tout le domaine chirurgical de diagnostic aussi délicat et aussi difficile. Tout tend à tromper le chirurgien qui cherche à reconnaître une tumeur abdominale : la profondeur des organes qu'il explore, leur multiplicité, et enfin l'extrême variété de maladies dont chacun à son tour peut devenir le siège. Cependant, lorsque la tumeur n'est pas trop volumineuse, qu'elle est mobile et surtout qu'on a pu assister à son évolution, un diagnostic exact et précis est le plus souvent possible. Mais que de fois aussi, le praticien même le plus exercé, le clinicien le plus habile devront se contenter d'un diagnostic incomplet !

Nous comprenons qu'à une certaine époque, alors que les ovariologistes craignaient par-dessus tout, une fois qu'ils avaient ouvert le ventre, de se trouver en présence de tumeurs autres que des kystes de l'ovaire, nous comprenons qu'on se soit préoccupé avant tout d'établir exactement le diagnostic entre les tumeurs ovariennes et les tumeurs fibreuses utérines. M. S. Wells a pu écrire quelque part, et avec raison, que la difficulté du diagnostic était la plus forte objection qui eût été faite contre la pratique de l'ovariotomie, et d'autre part, nous trouvons dans les auteurs de longs tableaux où se trouvent minutieusement décrits, d'un côté, les symptômes propres aux tumeurs fibreuses, et de l'autre, ceux qui concernent les kystes de l'ovaire.

Mais aujourd'hui, que l'on a pris l'habitude de ne plus reculer devant l'amputation ou même l'ablation totale de la matrice, on peut se passer jusqu'à un certain point d'un diagnostic aussi rigoureux, à la condition toutefois qu'on ait tout préparé en vue des événements. Si le chirurgien, au lieu de rencontrer une tumeur de l'ovaire, se trouve en présence d'une tumeur fibro-cystique, quelle que soit du reste

la variété à laquelle elle appartienne, il en sera quitte pour enlever une tumeur fibro-cystique au lieu d'un kyste ; l'opération sera plus difficile il est vrai, elle se prolongera un peu plus longtemps, cela est possible ; mais de fait, ces deux affections réclamant la même opération chirurgicale, l'erreur commise n'entraînera pour la malade aucune conséquence fâcheuse. Il n'en sera plus de même s'il s'agit d'un utérus gravide, ou d'une tumeur de mauvaise nature, ou ayant pour point de départ le foie, la rate, le rein et généralement tout autre organe dont l'ablation est impraticable. Donc, le but principal auquel doit tendre le diagnostic est non pas tant de savoir si la tumeur est utérine ou ovarienne, mais bien si elle est opérable. C'est d'après ces données que nous allons aborder la question du diagnostic différentiel.

Laissant de côté le cas où la tumeur est peu volumineuse, nous supposerons une tumeur dont la limite supérieure se trouve aux environs de l'ombilic. Il ne faut pas oublier, du reste, que l'on sera obligé le plus souvent d'établir un diagnostic dans de pareilles conditions.

Diagnostic différentiel. — En présence d'une femme accusant comme symptôme principal l'augmentation du volume de l'abdomen, nous avons à résoudre les trois questions suivantes :

1° Avons-nous affaire à une grossesse ?

2° Avons-nous affaire à une tumeur maligne ?

Dès lors, certains que la nature de la tumeur ne constitue pas une contre-indication à l'opération, il nous restera à déterminer, s'il est possible,

3° Quel est le point de départ de la tumeur (1) ?

I. *Diagnostic avec la grossesse simple et extra-utérine.* —

(1) Nous aurions pu procéder différemment : par exemple, passer successivement en revue les organes contenus dans l'abdomen et voir, à propos de chacun d'eux, quelles sont les maladies pouvant simuler une tumeur fibro-cystique. Nous préférons l'autre méthode comme étant plus pratique.

Un pareil diagnostic peut sembler puéril au premier abord, et cependant nous sommes obligés de convenir que l'erreur a été plusieurs fois commise. On ne devra donc négliger aucun des signes ordinaires de la grossesse. Il faudra examiner la femme à différentes reprises, et rechercher chaque fois les bruits du cœur du fœtus. Si l'ancienneté de la tumeur excluait l'idée d'une grossesse ordinaire, il ne faudrait pas perdre de vue la possibilité d'une grossesse extra-utérine. Dans ce cas, on devra interroger la malade avec soin et porter la plus grande attention aux anamnestiques. C'est en suivant ce précepte, que dernièrement, nous avons pu éviter l'erreur que nous signalons ici. L'observation est trop remarquable pour que nous n'en donnions pas un court résumé.

Il s'agissait d'une dame âgée de vingt-quatre ans, venue de province pour demander notre avis sur une tumeur abdominale, dont le début remontait à quatre ans. Elle voulait absolument se faire opérer à cause de la dyspnée intense dont elle souffrait, dyspnée qui se traduisait par des accès de suffocation si forts, que, plusieurs fois, elle s'était crue sur le point de mourir. Le ventre était énorme. La tumeur remontait jusque vers l'épigastre et les hypochondres. Elle venait comprimer énergiquement le diaphragme, ce qui, jusqu'à un certain point, expliquait les troubles respiratoires que nous observions chez elle. Elle remplissait également tout le petit bassin et immobilisait l'utérus en antéversion légère. Par la palpation, nous reconnûmes que la tumeur était bosselée, dure, et aussi qu'elle n'était nulle part le siège d'une fluctuation bien manifeste; ce n'était qu'en certains points seulement que l'on pouvait déprimer sa surface. Le cas était fort embarrassant; nous agitions la question de savoir si c'était là une tumeur fibro-cystique de l'utérus, ou bien un kyste multiloculaire de l'ovaire, lorsqu'en fouillant dans les antécédents de notre malade, nous apprîmes que, il y a quatre ans, elle s'était crue enceinte, et que plusieurs médecins consultés à ce sujet,

l'avaient confirmée dans cette opinion. C'était là un précieux renseignement, et nous avouons qu'en présence de l'obscurité des symptômes existants, nous nous ralliâmes volontiers à l'idée d'une grossesse extra-utérine possible.

L'opération nous montra que nous avions eu raison de tenir grand compte de cet antécédent. En effet, c'était bien à une grossesse ovarienne que nous avions affaire. La tumeur remontait en haut jusque sous le diaphragme, et descendait d'autre part jusque dans le bassin ; elle était étranglée dans son milieu, et offrait comme configuration générale l'aspect d'un cocon de vers à soie. Elle était composée d'une coque très-dure en certains endroits, mais aussi très-friable en d'autres points, principalement à la partie supérieure. Cette coque était remplie d'une matière épaisse, blanchâtre, très-analogue à cette matière sébacée que l'on trouve dans les kystes pileux-dentaires. Au milieu de cette substance se trouvaient des os, des dents en très-grande quantité, des poils, *deux yeux*, des morceaux de peau, etc.

Pendant *deux* heures, nous cherchâmes à vider la poche de tous ces détritrus, de façon à pouvoir diminuer son volume suffisamment pour qu'elle pût passer à travers les lèvres de la plaie. Vains efforts. Dès que nous faisons des tractions un peu fortes, l'enveloppe cédait et nous manquions de point d'appui. Pour comble de malheur, nous nous aperçûmes que la partie supérieure avait contracté des adhérences avec l'estomac et l'épiploon. Celles-ci une fois détachées, nous enfonçâmes la main dans le ventre, de manière à contourner la tumeur par sa partie postérieure ; puis enfin, par un effort désespéré, nous réussîmes à la faire saillir à l'extérieur. Malheureusement, la coque avait cédé sur un point, de telle sorte que la matière demi-solide précédemment décrite tomba en quantité notable dans la cavité péritonéale. L'opération avait duré *quatre heures*, et pendant tout ce temps la malade avait été tenue sous l'action du chloroforme.

Les deux premiers jours, l'état de l'opérée ne fut pas trop mauvais; mais, à partir du troisième jour, la péritonite se généralisa, et la mort survint le quatrième.

Dans un cas difficile, B. Brown n'hésita pas à recourir à l'emploi de la sonde utérine pour éclairer le diagnostic, pratique hardie qu'il ne faudrait imiter que lorsque le maximum de probabilités se trouverait du côté d'une tumeur ovarienne ou d'une tumeur fibro-cystique.

La grossesse coïncide assez fréquemment avec un kyste de l'ovaire, plusieurs fois même l'ovariotomie a été pratiquée avec succès dans ces cas sans que l'avortement ait suivi l'opération. L'erreur qui consisterait à voir dans ces cas complexes une tumeur fibro-cystique, nous semble possible; elle serait encore plus facile à commettre, si au lieu d'une grossesse, il s'agissait d'un myome utérin, les symptômes de la grossesse dans un cas, ceux des tumeurs fibreuses dans l'autre, feront éviter cette méprise.

II. *Diagnostic avec une tumeur maligne.* — Tous les organes situés dans la cavité abdominale peuvent devenir le point de départ d'une dégénérescence cancéreuse. Lorsque le cancer siège sur l'utérus, l'ovaire ou l'épiploon, il a une grande tendance à la généralisation, et dans ce cas, il peut être confondu avec une tumeur fibro-cystique. En effet, on trouve dans l'abdomen une masse bosselée, dure et immobile. Quelques points peuvent même avoir subi un commencement de ramollissement, et alors ils donneront à la main la sensation d'une fluctuation obscure, tout comme un corps fibreux à géodes.

Voici cependant quelques signes qui permettront de faire le diagnostic: la malade, atteinte d'un carcinome de l'abdomen, est loin de présenter ce facies que nous avons décrit comme particulier aux femmes atteintes de kystes de l'ovaire ou de tumeurs fibro-cystiques. Tout chez elle rappelle le facies cancéreux; couleur jaune paille de la peau et des muqueuses, amaigrissement et épuisement bien plus marqués, prostra-

tion plus grande des forces. Dans les tumeurs fibro-cystiques, la douleur n'est jamais bien forte (elle est toujours moindre que dans les fibromes interstitiels); l'ascite est aussi une complication assez rare, puisqu'elle n'existait chez aucune de nos malades. Dans le cancer, au contraire, les malades sont en proie à des souffrances très-vives, et l'on voit fréquemment du liquide s'épancher en grande quantité dans la cavité péritonéale.

Quelques signes locaux ont encore une grande valeur. Les bosselures du cancer sont abruptes, comme taillées à pic, mais les contours extérieurs de la tumeur se limitent mal, c'est comme un empâtement général siégeant sur toute la surface de l'abdomen. Rien de pareil pour les tumeurs fibro-cystiques. Ce dernier caractère fait défaut dans les cancers de l'ovaire; mais en revanche, le symptôme douleur existe au plus haut degré.

Signalons encore la diarrhée colliquative et une marche rapide dans l'évolution de la tumeur, très-fréquentes dans les cas de cancer, rares dans les cas de tumeur fibro-cystique.

Enfin, si l'utérus est le siège de la dégénérescence, il s'écoule par le vagin un liquide roussâtre, sanguinolent, tachant le linge, à odeur caractéristique. En examinant avec le spéculum, on le voit couler du col entr'ouvert, bien que celui-ci soit absolument sain.

Les cancers siégeant exclusivement sur le corps de l'utérus sont excessivement rares, à plus forte raison ceux qui ne font que s'y implanter, pour de là s'étendre dans tout l'abdomen.

Il y a quelques mois, nous avons été témoins à l'hôpital Saint-Antoine d'un fait de ce genre. Nous ne sortirons pas de notre sujet, en en disant quelques mots à propos du diagnostic. On verra de quelles difficultés celui-ci était entouré, et aussi quel parti on peut tirer d'une incision exploratrice pratiquée en temps opportun.

Une femme d'une quarantaine d'années était affectée depuis quelques mois d'une tumeur abdominale remontant jusqu'au niveau de l'ombilic. Cette tumeur était mobile, bosselée et d'une dureté analogue à celle des tumeurs fibreuses de l'utérus. Sur la ligne médiane existait cependant un point ramolli, mais non fluctuant. La masse paraissait manifestement implantée sur la face antérieure de l'utérus; sur ce point le doute n'était pas possible. Avec la tumeur coexistait une ascite considérable; la ponction avait été faite à plusieurs reprises, et, chaque fois, elle avait donné issue à 8 à 10 litres de liquide. Ajoutons, pour compléter le tableau symptomatologique, que l'émaciation était extrême et les fonctions digestives profondément altérées. Pas de facies cancéreux.

Nous diagnostiquâmes un corps fibreux implanté sur la face antérieure de l'utérus; nous crûmes également que l'opération était possible et que, somme toute, la malade avait de grandes chances de guérison. Notre opinion fut partagée par tous ceux qui virent la malade, et en particulier par nos collègues de l'hôpital Saint-Antoine.

Deux symptômes cependant nous paraissaient insolites. D'une part, la rapidité avec laquelle l'ascite se reproduisait après chaque ponction, et, d'autre part, l'écoulement par le vagin d'un liquide sanguinolent, *très-fétide*, dont le point de départ était sûrement dans l'utérus, vu la parfaite intégrité du col.

Ces circonstances nous décidèrent à ne donner à l'incision des parois abdominales que l'étendue d'une incision exploratrice. Par ce moyen, nous pûmes vider complètement la cavité abdominale et explorer ce qui se présentait à nous.

Tout d'abord nous fûmes frappés de l'aspect de la tumeur. Elle était blanchâtre, parcourue par des vaisseaux nombreux, adhérente au péritoine pariétal par des prolongements épais, dans l'épaisseur desquels existaient plusieurs nodosités dont la nature cancéreuse ne nous paraissait que trop évidente.

L'épiploon était étalé sur les côtés, et avait subi lui aussi la dégénérescence cancéreuse.

L'incision fut alors réunie au moyen de quelques points de suture. — Reproduction de l'ascite, et mort quelques jours après.

La planche III donne une idée exacte des rapports de la tumeur, soit avec l'utérus, soit avec les autres organes.

On voit sur la figure 1 que l'utérus *e* avait subi un allongement tel que le fond dépassait la symphyse pubienne de plusieurs centimètres; en outre, que le cancer, dont le point de départ était sur la face antérieure de l'utérus, envoyait des prolongements en doigts de gants vers l'intestin et la cavité pelvienne. — Sur cette figure, *b* représente un de ces prolongements allant vers le cæcum, *d*, un second allant se perdre sur le péritoine qui tapisse la face interne du bassin. — La figure 2 indique plus spécialement les rapports de la tumeur avec l'utérus.

III. *Diagnostic de la nature et du point de départ de la tumeur.* — C'est par les symptômes physiques, et surtout par la palpation soigneusement pratiquée, que l'on parviendra à reconnaître la nature fibro-cystique de la tumeur. La constatation des caractères inhérents à la partie solide n'offrira, en général, aucune difficulté; d'autre part, si le kyste est volumineux, la fluctuation sera manifeste. C'est ordinairement ce qui arrive pour les kystes sous-péritonéaux et utérins. Les corps fibreux à géodes donnent cette sensation à un degré toujours moins marqué; la fluctuation est alors obscure et profonde, tandis qu'elle est plutôt superficielle dans les autres cas.

Le double caractère de dureté et de fluctuation, indiquant d'un côté une masse solide, et de l'autre, une poche remplie de liquide en connexion avec elle, une fois bien constatée, se pose la question de savoir quel est le point de départ de la tumeur; en d'autres termes, si l'on a affaire à une tumeur fibro-cys-

tique de l'utérus ou à un kyste multiloculaire de l'ovaire (1).

C'est là, on peut le dire, un diagnostic d'une difficulté extrême, quelquefois même impossible. Il suffit, pour s'en convaincre, de jeter un coup d'œil sur les observations que nous donnerons à la fin de ce chapitre; presque toutes les malades avaient été opérées à la suite d'une erreur de diagnostic.

B. Brown (*loco citato*, p. 56) avoue ne connaître aucun signe qui puisse servir à les différencier, et, à ce propos, il cite un cas publié par le docteur Hewett de St Georges's Hospital. Nous relèverons seulement les points les plus importants de cette observation. La ponction, est-il dit, donna issue à 50 pintes d'un liquide épais, *de couleur rougeâtre* et mêlé, vers la fin, avec du sang et quelques caillots fibrineux. *Cette simple ponction fut suivie d'une péritonite rapidement mortelle.* L'autopsie démontra que l'énorme masse fibro-cystique était attachée au côté droit du fond de l'utérus par un large pédicule, dans la constitution duquel entraient de nombreuses fibres utérines qui venaient se perdre sur la tumeur. Celle-ci était *très-vasculaire*.

Nous ne saurions partager complètement l'opinion de l'ovariotomiste anglais au sujet de l'impossibilité du diagnostic;

(1) Les kystes de l'utérus ou les kystes sous-péritonéaux développés à la surface de cet organe ou d'un corps fibreux pourraient être confondus avec un kyste de l'ovaire uniloculaire, avec un kyste de la rate, du rein, du foie, et en particulier avec un kyste hydatique. Cette dernière erreur de diagnostic a même été commise un grand nombre de fois.

On aura, pour l'éviter, les symptômes ordinaires de ces tumeurs, tels que : frémissement et crépitation hydatiques, ponction exploratrice, etc. On établira également le diagnostic différentiel d'une tumeur de l'épiploon ou du mésentère en tenant grand compte de la manière dont la tumeur s'est développée : les tumeurs de l'utérus et de l'ovaire se développent de bas en haut, les autres, au contraire, ont une marche descendante. A une époque plus avancée, la percussion servira à les différencier; dans un cas, la courbe de la ligne de matité aura sa convexité tournée vers le pubis, dans l'autre elle regardera du côté de l'ombilic,

nous estimons, au contraire, que dans certains cas, celui-ci peut acquérir une somme de probabilités équivalant presque à la certitude. Voici au moyen de quels signes on pourra arriver à la solution du problème :

1° Chez toutes les malades qu'il nous a été donné d'examiner, il nous a semblé que, par la palpation, on obtenait, dans les cas de tumeurs fibro-cystiques, une sensation de dureté particulière, se rapprochant beaucoup de celle que donnent les fibromes purs. Cette sensation fait défaut si l'on a affaire à un kyste multiloculaire.

2° Dans ce dernier cas, les bosselures sont évidentes, souvent visibles à travers les parois de l'abdomen ; de plus, elles sont situées dans les parties inférieures au niveau du pédicule. On observe le contraire dans les cas de tumeurs fibro-cystiques ; celles-ci ont souvent des contours réguliers ; les bosselures, lorsqu'elles existent, sont moins marquées et situées vers les parties supérieures.

3° Les tumeurs fibro-cystiques, toujours plus vasculaires que les kystes ovariens, sont plus fréquemment que ces dernières le siège de bruits vasculaires. On devra donc, alors qu'il importe de ne rien négliger de ce qui peut aider au diagnostic, ausculter avec soin la masse morbide.

L'examen de l'utérus et de la menstruation donnera à son tour des renseignements utiles. Ainsi, dans les cas de tumeurs utérines, nous avons déjà vu que la matrice était presque toujours hypertrophiée et sa cavité allongée. Ce double caractère sera reconnu soit par le toucher vaginal ou rectal, soit en faisant usage de la sonde recourbée de Simpson. Ce dernier moyen est précieux lorsqu'il s'agit de distinguer une tumeur utérine d'une tumeur ovarienne.

Voici, d'après le chirurgien anglais (1), comment il convient de procéder : Une fois que l'on a introduit la sonde dans

(1) Simpson, *Edinburgh Monthly Journal*, année 1843.

la cavité de la matrice, on maintient cette dernière fixe et immobile de la main gauche pendant que, avec l'autre main ou bien avec les doigts introduits dans le vagin, on imprime des mouvements à la tumeur. Si cette dernière n'est pas attachée à l'utérus, elle devra se déplacer librement ; dans le cas contraire, les mouvements imprimés à la tumeur se transmettront à l'utérus, et par son intermédiaire, à la sonde maintenue dans la cavité.

Quant à la menstruation, il faut se rappeler qu'excepté le cas où la tumeur fibro-cystique est tout à fait pédiculée, cette fonction est constamment troublée toutes les fois qu'une certaine partie de l'utérus a subi la dégénérescence : la malade accuse des pertes abondantes, principalement aux époques menstruelles, il peut même y avoir des coliques utérines comme dans les cas de fibromes interstitiels. Rien de semblable dans les kystes multiloculaires : le plus souvent, sinon toujours, la menstruation ne subit aucune modification.

Reste enfin un dernier moyen de diagnostic, nous voulons parler des ponctions exploratoires.

Bien que d'une manière générale, nous en soyons peu partisans et que nous y voyions des inconvénients sérieux, surtout au point de vue des adhérences dont elles provoquent la formation, cependant dans un cas douteux, nous sommes d'avis qu'on y ait recours (1). On devra se servir d'un trocart assez fin ; puis aspirer le liquide au moyen du vide, en se servant par exemple de la seringue de M. Dieulafoy. Les kystes multiloculaires de l'ovaire renfermant presque toujours une matière gélatiniforme, épaisse, et très-rarement de la sérosité, s'il sort par la canule un liquide fluide et surtout de la sérosité sanguinolente, ce sera là un signe excellent en faveur d'une

(1) Nous avons opéré plusieurs malades atteintes de kystes de l'ovaire qui avaient subi jusqu'à quarante ponctions. Constamment, dans ces cas, nous avons trouvé des adhérences étendues qui bien certainement étaient le fait des piqûres.

tumeur fibro-cystique. S. Wells accorde une grande importance à ce signe qu'il a rencontré chez deux de ses malades (1).

Pris isolément, chacun de ces signes, il faut le reconnaître, n'a pas une valeur bien grande; ce ne serait qu'au cas où le plus grand nombre se trouveraient réunis sur une même malade que le diagnostic pourrait être établi sur des bases à peu près certaines. Le plus souvent, ne l'oublions pas, il restera des doutes sérieux sur la question de savoir si la tumeur est utérine ou ovarienne. Dans ces cas, il ne faudrait pas perdre courage, mais se rappeler ce que nous disions quelques pages plus haut, à savoir que : au point de vue de l'opération, le diagnostic pourra toujours être porté avec assez d'exactitude pour que l'intervention chirurgicale soit amplement justifiée. Est-ce à dire, cependant, que l'on soit toujours absolument certain de ne pas avoir affaire à un cas inopérable? Non, vraiment, car il existe dans les annales de la science des cas d'une extrême rareté, qu'on ne saurait songer à diagnostiquer. A ce propos, nous signalerons cette singulière maladie, que nous avons décrite il y a peu de temps sous le nom de *maladie gélatineuse du péritoine* (2). M. Joslin (3) a, de son côté, rencontré un cas pour le moins aussi remarquable : il s'agissait de la présence dans l'abdomen d'un sac fibreux adventice, doublant en quelque sorte le péritoine dans une grande partie de son étendue. La malade, âgée de trente ans, avait été ponctionnée trente et une fois. La cavité abdominale était occupée par un sac fibreux, d'une certaine épaisseur. Ce sac était fort dur, et comparable par sa texture à du cuir

(1) Dans les deux cas, il s'est écoulé un liquide séreux transparent, auquel se trouvait intimement mêlé de 5 à 15 pour 100 de sang qui ne s'en séparait qu'après plusieurs heures de repos.

(2) *Gazette des hôpitaux*, novembre et décembre 1867.

(3) *American Journal of the medical sciences*, 1867, p. 96.

de bœuf; d'une capacité de cinq à six gallons, il adhéraît au péritoine pariétal, mais le doigt suffisait à rompre les adhérences. La membrane d'enveloppe de ce kyste renfermait çà et là des îlots de substance osseuse, dont quelques-uns en comprenaient toute l'épaisseur. La surface interne était recouverte de saillies arrondies, dont la grosseur variait depuis celle d'un grain de blé jusqu'à celle d'un œuf de pigeon; la surface externe avait une apparence tout à fait fibreuse. L'utérus et les ovaires n'étaient le siège d'aucunes lésions appréciables.

IV *Diagnostic des rapports de la tumeur avec les organes abdominaux. — Diagnostic des adhérences.* — Le diagnostic de la tumeur, en tant que produit néoplasique, ne suffit pas. Au point de vue de l'opération, il est un second diagnostic tout aussi important, celui qui cherche à nous renseigner sur les connexions de la tumeur avec les organes abdominaux, ainsi que sur les adhérences contractées avec eux.

Tantôt le paquet intestinal est refoulé à la partie supérieure de l'abdomen, du côté de l'épigastre; tantôt il est placé latéralement, parfois aussi quelques anses intestinales sont situées en avant et contribuent à former une hernie ombilicale, ainsi que nous l'avons vu plusieurs fois. L'épiploon suit, en général, ces déplacements; plus souvent, il recouvre la partie antérieure de la tumeur qu'il coiffe en quelque sorte, si bien que, lorsqu'on a incisé les diverses couches de la paroi abdominale, c'est lui qui se présente tout d'abord aux regards du chirurgien. La palpation et la percussion éclaireront suffisamment sur ces diverses particularités; on n'aura qu'à mettre en pratique les règles prescrites pour un semblable examen.

Est-il possible de diagnostiquer les adhérences contractées par la tumeur? Cette question est d'une importance capitale pour le pronostic, mais malheureusement on ne saurait avoir que des présomptions, du moins tant que l'opération n'est pas commencée.

Voici, à notre avis, dans quelles circonstances on pourra les soupçonner. L'opérateur doit s'attendre à rencontrer des adhérences étendues : 1° si la tumeur est ancienne ; 2° si la distension du ventre est assez considérable pour que la surface externe de la tumeur vienne presser fortement sur le péritoine pariétal ; cela est également vrai pour les kystes de l'ovaire. En examinant tous les cas que nous avons opérés, et ils sont déjà nombreux, nous n'avons jamais trouvé cette règle en défaut. D'un autre côté, les signes donnés par les auteurs comme symptomatiques des adhérences sont loin d'avoir la valeur de ces deux éléments : ancienneté et volume de la masse morbide. On devra aussi prendre en grande considération les ponctions qui ont été pratiquées, le déplacement plus ou moins facile de la tumeur, les poussées de péritonite qui seraient survenues, les bruits de frottements, si par hasard ils existaient, etc., etc. Dans tous les cas, il sera absolument impossible de diagnostiquer les adhérences profondes avec le rectum, la vessie, les os iliaques, le foie, la rate ou les reins.

Des incisions exploratrices comme moyen de diagnostic. — A une certaine époque, alors qu'on se préoccupait encore plus qu'aujourd'hui de l'existence des adhérences, quelques chirurgiens n'hésitaient pas à faire ce qu'ils appelaient des *incisions exploratrices*. Une incision de 5 à 6 centimètres était faite à la partie supérieure ou à la partie inférieure de l'abdomen jusque sur la tumeur. On reconnaissait d'abord la nature de cette dernière ; puis, au moyen d'une sonde ou d'une tige flexible que l'on faisait glisser entre les parois abdominales et la surface externe de la tumeur, on se rendait compte des brides qui pouvaient exister. Si ces brides étaient jugées trop fortes ou trop vasculaires, on refermait le ventre ; dans le cas contraire, on agrandissait l'incision et l'on continuait l'opération.

Nous ne nous arrêtons pas à discuter la valeur d'un moyen que nous repoussons dans l'immense majorité des cas

comme dangereux et inutile; dangereux, car, si une simple ponction du kyste a pu être suivie de mort, à plus forte raison en pourra-t-il être de même après une incision de plusieurs centimètres; inutile, parce qu'il ne saurait indiquer que les adhérences superficielles, et qu'il est incapable de donner le moindre renseignement sur les adhérences profondes qui cependant sont de beaucoup les plus importantes à connaître. Nous avons eu recours toutefois à l'incision exploratrice, le lecteur a pu voir dans quelles circonstances exceptionnelles. Peut-être serait-on autorisé à l'employer dans un cas semblable, c'est-à-dire alors que l'incision s'offre comme dernière ressource, pour éclairer un diagnostic douteux sur la nature de la tumeur. Hors de là, nous ne pensons pas qu'on doive jamais mettre ce moyen en pratique.

OBSERVATIONS

OBSERVATION VI

Tumeur fibro-cystique de l'utérus. — Ablation de la totalité de cet organe.
— Extirpation des ovaires. — Guérison (1).

Mademoiselle Thérèse Lefèvre, âgée de quarante et un ans, demeurant à Paris, rue des Vinaigriers, n° 8, exerçant la profession de couturière, m'est adressée par madame Deron, sage-femme de la Faculté de Paris.

Mademoiselle Lefèvre habite Paris depuis dix-sept ans; elle n'a jamais été mariée et n'a eu ni enfants ni fausses couches. Sa mère est morte, dit-elle, d'un cancer de la matrice; son père, d'une maladie de la poitrine (phthisie). Elle-même a été soignée à l'hôpital Saint-Antoine pour une métrite, il y a six ans; puis, étant allée au Vésinet, elle eut un rhumatisme articulaire qui affecta le genou et dura trois semaines. Trois ans plus tard, séjour de six semaines à l'hôpital Saint-Antoine pour des palpitations qui nécessitèrent l'administration de la digitale. Elle eut alors le membre inférieur gauche enflé. C'est vers cette époque qu'elle s'aperçut pour la première fois de l'existence d'une grosseur située dans la fosse iliaque droite, près de l'aîne; grosseur dure, du volume d'un œuf, indolore. Cette tumeur s'accrut progressivement et régulièrement. La malade ne put bientôt plus se coucher sur le côté droit. Depuis deux ans, elle a souvent des maux de cœur et des vomissements bilieux et glaireux de plus en plus fréquents; cependant elle conservait ses aliments. La tumeur du ventre s'accrut peu à peu, devint plus proéminente du côté gauche que du côté droit, et finit par présenter un volume

(1) Extrait de l'*Union médicale*, décembre 1869.

très-considérable. Mademoiselle Lefèvre n'a cependant pas eu d'œdème des jambes, sauf celui que nous avons déjà signalé et qui avait été de peu de durée. Depuis un an, elle a des varices à la face interne des cuisses.

Il n'y a pas eu de troubles par suite de compression des organes intra-pelviens, ni constipation, ni difficultés de la miction.

Depuis un an, elle ressent quelquefois des étouffements; elle est facilement essouffée. Cependant elle a toujours pu marcher, et, la veille de l'opération, elle sortait encore à pied et montait les escaliers.

Réglée dès l'âge de treize ans, elle n'a jamais présenté de troubles de la menstruation; depuis que sa tumeur est apparue, notamment, elle n'a jamais eu ni pertes, ni suppression, ni retard des règles, qui apparaissaient régulièrement tous les vingt et un jours et duraient de quatre à cinq jours; elle a toujours eu, dit-elle, un léger écoulement leucorrhéique.

Depuis qu'elle est malade, elle n'a jamais eu ni accès de fièvre, ni douleur, ni ballonnement du ventre. En un mot, aucun signe de péritonite même subaiguë.

Aucun signe de rupture de kystes.

Elle ne maigrissait pas, mais ses forces diminuaient, et elle perdait son courage, ce qui ne l'a pas cependant empêchée d'affronter l'opération avec confiance.

Depuis plusieurs années, son teint avait jauni.

La malade fut observée et traitée à la maison de santé de madame Hudde pendant environ cinq semaines avant d'être opérée. Elle prit des ferrugineux (phosphate de fer) et des toniques. Son état moral pendant cet intervalle est resté excellent.

Au moment où je vis la malade pour la première fois, vers le mois de juin dernier, son aspect général rappelait assez celui des femmes qui sont atteintes d'une affection maligne de l'utérus: elle était pâle, amaigrie, son teint était jaunâtre, ses traits exprimaient la souffrance. La respiration était assez facilement gênée, surtout lorsqu'elle se livrait à la marche. Cependant l'auscultation de la poitrine ne fournissait aucun symptôme morbide; les fonctions circulatoires s'exécutaient bien; on ne trouvait aucune trace de l'affection cardiaque pour laquelle la malade disait avoir été traitée autrefois. Aucun trouble de la défécation ni de la miction.

Par intervalles, la gêne considérable que la malade éprouvait dans l'abdomen, et qui était due à la distension excessive des parois, s'accompagnait d'irradiations douloureuses et déterminait chez la malade une assez grande inquiétude.

Les parois du ventre étaient considérablement distendues et présentaient de larges bosselures qui lui donnaient un aspect caractéristique. La peau était sillonnée de veines très-dilatées. Du côté gauche, on voyait une saillie annonçant que la tumeur remontait jusqu'au diaphragme et le refoulait ainsi que tous les organes de l'abdomen. Cette saillie d'ailleurs, de forme assez irrégulière, était beaucoup plus grande que celle qui distendait la paroi abdominale du côté droit, bien que la tumeur parût remonter presque aussi haut de ce côté que de l'autre.

Ce défaut de symétrie, joint à la profondeur des sillons qui séparaient les bosselures, donnait au ventre une forme très-irrégulière et qui contrastait singulièrement avec celle qu'on observe dans la plupart des tumeurs kystiques de l'abdomen.

Les parois abdominales ne paraissaient pas mobiles à la surface de la tumeur ; lorsqu'on cherchait à les mouvoir, on percevait par places une sensation de crépitation semblable à celle qu'on observe quelquefois à la surface des tumeurs de l'abdomen. La consistance des diverses bosselures était inégale : les unes étaient manifestement liquides et assez facilement fluctuantes ; d'autres plus résistantes, plus fermes ; l'une d'elles, en particulier, située du côté droit de l'hypogastre et remontant jusqu'à l'ombilic, offrait la consistance des tumeurs fibreuses. Cette tumeur contrastait, par la netteté de ses contours et par sa grande mobilité, avec les autres bosselures. Ces dernières, en effet, faisaient corps avec la masse principale de la tumeur à laquelle, en raison de son grand volume, il était impossible d'imprimer des mouvements de totalité, soit par le palper abdominal simple, soit par le toucher vaginal joint au palper hypogastrique.

La percussion démontrait que l'abdomen était mat partout où les parois étaient en rapport avec la tumeur ; à la périphérie, supérieurement et sur les côtés, là où se trouvaient les intestins refoulés, on trouvait de la sonorité. La percussion, de même que le palper, était douloureuse par places, moins cependant que dans les cas où il existe un état inflammatoire à la surface ou dans l'épaisseur de ces tumeurs.

Le toucher vaginal nous donnait des symptômes du plus haut

intérêt. Le col, bien que régulier dans sa forme, était très-volumineux et rendu en apparence assez court par suite du refoulement des culs-de-sac vaginaux. Il était nécessaire, pour le trouver, d'explorer avec grand soin. En effet, il était remonté, et tellement porté à droite qu'il semblait accolé à la ceinture osseuse du bassin; de sorte que, n'était la largeur et la netteté de son orifice, il eût pu échapper à l'examen et être pris pour une des bosselures assez fermes que la tumeur envoyait de ce côté. Les rapports de ces bosselures avec la portion sus-vaginale du col et avec le corps de l'utérus étaient tels, que la tumeur semblait avoir pris naissance dans ces organes, avec lesquels elle paraissait intimement confondue, sans qu'il fût possible de découvrir aucune ligne de démarcation. Il n'était pas possible d'imprimer à l'utérus non plus qu'à la tumeur, dans laquelle il était comme enclavé, le moindre mouvement, soit partiel, soit de totalité.

On était frappé également des rapports spéciaux non moins insolites que la tumeur affectait avec la cloison recto-vaginale, qu'elle avait refoulée dans une grande longueur, comme cela se voit pour les tumeurs solides.

L'hystéromètre fut très-difficilement introduit dans l'utérus en raison du déplacement très-prononcé de cet organe. Cependant il permit de constater que la cavité était large et qu'elle avait une longueur insolite.

Le toucher rectal montrait que, à cette hauteur, la tumeur était adhérente à la paroi antérieure du rectum, aussi loin qu'on pouvait explorer. Le refoulement de cette paroi était d'ailleurs assez prononcé pour que la lumière du canal en fût presque obstruée.

Le cathétérisme de la vessie montra que ce réservoir était déformé, aplati, refoulé contre la symphyse, et qu'il ne pouvait contenir qu'une très-petite quantité d'urine, circonstance d'autant plus remarquable que les troubles fonctionnels faisaient défaut.

Pendant plusieurs semaines je maintins la malade en observation, malgré la gravité des symptômes qu'elle éprouvait, en raison même des connexions que la tumeur me paraissait avoir avec l'utérus; mais, pendant ce temps, je pus constater que la tumeur faisait des progrès assez rapides, que les forces diminuaient et que l'opération serait bientôt impraticable. Les

chances de succès me paraissaient même devoir s'affaiblir d'autant plus vite que j'avais des soupçons malheureusement trop fondés sur le siège et la nature des productions qui composaient la tumeur. A vrai dire, il ne me paraissait pas douteux que l'abdomen ne fût rempli par un vaste *kyste multiloculaire qui paraissait avoir pris naissance sur le côté gauche* du bassin, et par une *tumeur fibreuse qui dépendait, soit de l'ovaire droit, soit du fond même de l'utérus*; mais il était beaucoup plus difficile de préciser l'état des parois mêmes de l'utérus et les rapports de cet organe avec la tumeur, qui lui était adhérente. En réalité, on pouvait soupçonner que le *corps de l'utérus avait augmenté de volume* et que la portion du kyste qui lui était accolée avait pris naissance dans les parois même de cet organe, plutôt que dans l'ovaire gauche; il est même à remarquer que cette opinion fut partagée par quelques-uns des confrères présents à l'opération, et qu'aucun doute ne se fût élevé à ce sujet dans mon esprit si je n'avais été témoin de *cas offrant des caractères presque identiques et dans lesquels la tumeur kystique avait pris naissance dans le ligament large et était venue s'accoler aussi intimement, en apparence, du moins, à l'utérus* qu'elle avait non moins fortement déplacé. Ce fut même là une des raisons qui pesèrent le plus sur mon esprit lorsque je consentis à opérer cette malade sur ses vives instances et sur celles des personnes qui me l'avaient présentée.

L'opération fut pratiquée à la maison de santé de madame Hudde, 84, rue du Cherche-Midi, le 22 septembre 1869, avec l'aide de MM. les docteurs Morpain, Martinez, Cintrat, Désarènes, Gaudin, et de MM. Solmon, Proust et Curtis, internes des hôpitaux.

Le chloroforme fut administré par M. Gaudin et par M. Curtis, qui a bien voulu recueillir les détails de cette observation.

L'incision de l'abdomen fut pratiquée suivant les règles ordinaires, en ayant soin de comprimer les vaisseaux pour éviter de laisser des ligatures dans la paroi. Cette incision, faite sur la ligne médiane, s'étendait du pubis jusqu'à 8 centimètres au-dessus de l'ombilic.

La portion de la tumeur qui se présenta la première était *kystique*. Elle nécessita un assez grand nombre de ponctions pour vider les *loges* qui se présentaient les premières. Lorsqu'il fut possible d'attirer une partie de la tumeur au dehors, nous pûmes constater que *la surface postérieure* avait seule contracté

des *adhérences* dignes d'être signalées. C'est surtout avec l'épiploon que ces adhérences étaient intimes; elles étaient tellement dures et vasculaires qu'il fallut prendre de grandes précautions pour les détacher.

Mais pour voir quel était l'état de l'utérus et quels étaient ses rapports avec les tumeurs voisines, je fus obligé d'extraire par morcellement, suivant le procédé qui m'est habituel, la plus grande portion de la masse kystique. Ce fut alors que nous fûmes frappés par l'*hypertrophie considérable de l'utérus*, qui remontait jusqu'à l'ombilic et qui était tellement *accolé au kyste par sa portion droite et postérieure*, qu'il était impossible de savoir si cette production morbide n'était pas *née aux dépens de l'utérus*. La *tumeur fibreuse*, qui était adhérente elle-même aux parois du kyste et qui avait environ 12 centimètres de haut sur 6 centimètres de large, *siégeait dans l'ovaire droit*, et la trompe du même côté était notablement hypertrophiée et distendue par un liquide semblable à celui des kystes dont elle est quelquefois le siège.

La présence de toutes ces tumeurs rendait difficile la conduite à suivre. Tout d'abord, il était évident que l'ablation de toutes ces tumeurs, y compris celle qui était formée par l'utérus hypertrophié, était indispensable pour laisser à la malade quelques chances d'existence. Il *était manifeste qu'il était impossible d'enlever isolément chacune d'elles* sans multiplier les périls. Ce fait paraissait d'autant plus regrettable que je savais les difficultés et les dangers qui avaient accompagné l'ablation partielle de l'utérus, lorsque cet organe était le siège d'une hypertrophie simple ou accompagnée de tumeur fibreuse ou fibro-cystique. A plus forte raison, le danger me paraissait-il beaucoup plus menaçant dès l'instant où cette masse hypertrophiée était accompagnée d'une tumeur kystique qui plongeait au fond du bassin et qui était non-seulement adhérente à l'utérus et au vagin, mais encore au rectum et au cul-de-sac recto-vaginal avec lesquels elle paraissait se confondre comme si elle était en continuité de tissu avec ces divers organes. Une autre difficulté provenait encore des adhérences fermes et résistantes que la *paroi postérieure de l'utérus avait contractées avec l'épiploon*. Bien que le détachement de ces adhérences ait été fait avec le plus grand soin, les vaisseaux les plus superficiels de l'utérus, qui rampaient au-dessous du péritoine, étaient le siège d'une hémorrhagie

assez abondante que nous eûmes soin de réprimer immédiatement par la compression, mais qu'il était presque impossible d'arrêter par la ligature en raison même de la résistance et de la friabilité du parenchyme utérin. Pour toutes ces raisons, nous nous décidâmes à pratiquer l'extirpation aussi complète que possible de toutes ces productions morbides, et je donnai la préférence à une méthode qui m'avait réussi déjà dans l'ablation de quelques tumeurs de cette région, et en particulier chez une malade à laquelle, pour un cas analogue, j'avais été obligé de pratiquer, en même temps que l'ablation d'un kyste, la résection partielle de l'utérus.

Voici comment je procédai : après avoir écarté largement la plaie faite aux parois de l'abdomen et prié les aides qui me prêtaient leur précieux concours, de relever les intestins, j'attirai à moi l'utérus et les tumeurs situées dans ses annexes. Je constatai alors que le col utérin était lui-même non moins hypertrophié que le corps et qu'il était également nécessaire d'en pratiquer l'ablation. Dans ce but, à l'aide d'une longue et forte aiguille armée d'une anse de fil de fer assez résistant, je traversai, d'avant en arrière, le col et le vagin qui le recouvrait à la hauteur du museau de tanche et aussi près que possible du point où le kyste lui était accolé. Ce fil ayant traversé complètement la masse morbide à ce niveau, je retirai mon aiguille et je laissai en place le fil double que j'avais introduit. Je coupai ce fil au niveau de l'anse de façon à avoir deux liens séparés, bien qu'adossés. Saisissant alors successivement l'extrémité libre de chacun de ces fils, j'entourai de chaque côté les masses morbides aussi près que possible du plancher du bassin, de façon à les étreindre dans deux liens qui embrassaient d'une part, à gauche, la presque totalité du kyste, une partie du ligament large correspondant et le col utérin ; d'autre part, le reste de l'utérus et la totalité du ligament large droit en même temps que les tumeurs placées plus haut.

Je constituai ainsi deux sortes de pédicules, que j'eus soin d'étrangler à l'aide de ces fils dont j'engageai les deux extrémités libres dans une sorte de scrre-nœud inventé par le docteur Cintrat. Ce ligateur, construit par M. Guéride, possède ce grand avantage, qu'il permet de bien apprécier le degré de constriction et de retirer facilement la totalité de l'instrument en laissant en place les fils noués par torsion.

A vrai dire, la totalité de l'utérus hypertrophié et des tumeurs situées dans le ligament large du côté droit était comprise dans la ligature, si bien qu'après la chute de la partie étranglée, nous n'avions rien à craindre de ce côté. Nous savions que des adhérences péritonéales se formeraient promptement et empêcheraient, à la chute des parties sphacélées, le fond du vagin de communiquer avec la cavité péritonéale. Il n'en fut pas de même du côté gauche; en effet, malgré tout le soin que nous primes d'appliquer l'anse métallique aussi près que possible du plancher du bassin, il fallut, sous peine d'étreindre dans cette ligature le rectum adhérent et une partie du vagin, abandonner au-dessous de la ligature une portion du kyste, dont la surface couverte de petites loges distinctes dépassait en largeur celle des deux mains. En raison de cette circonstance, la constriction opérée de ce côté fut faite assez solidement pour prévenir toute hémorrhagie, mais disposée cependant de façon à permettre presque immédiatement l'introduction de tubes propres à faciliter l'écoulement au dehors des liquides fournis ultérieurement par cette arrière-cavité. Ceci fait, toute la masse morbide fut coupée avec le bistouri à quelques centimètres au-dessus des deux liens métalliques, et les surfaces de section furent cautérisées au fer rouge. J'eus alors une sorte de *double moignon*, si l'on peut employer ce terme, sur lequel j'exerçai des tractions assez fortes pour le rapprocher de la paroi abdominale, et que je traversai à l'aide de longues aiguilles dans le but de le maintenir immobile au niveau de l'angle inférieur de la plaie extérieure. Ces aiguilles traversaient aussi près que possible des ligatures tous les tissus étranglés et qui devaient se mortifier.

La plaie abdominale fut alors fermée suivant l'usage, excepté dans la partie de son étendue qui correspondait au double moignon.

L'opération avait duré une heure et demie.

Pendant le reste de la journée, l'état fut satisfaisant. Le pouls ne dépassa pas 90 pulsations.

La nuit fut assez tranquille. Il y eut quelques hoquets qui se reproduisirent les jours suivants, mais qui furent, à ce moment, assez facilement calmés par la glace.

Le deuxième jour, les surfaces de sections attirées au dehors étaient saignantes; certains vaisseaux paraissaient même devoir fournir quelque hémorrhagie: une profonde cautérisation au fer

rouge fit promptement justice de cette inquiétude. Le pouls s'éleva à 100 pulsations; il y eut un peu d'agitation et de l'insomnie.

Le troisième jour, la malade eut un vomissement verdâtre qui, de même que les hoquets, céda à l'emploi des boissons glacées.

C'est alors que les portions de tumeurs laissées au dehors commencèrent à se sphacéler assez profondément pour donner issue à un liquide noirâtre, fétide, qui nécessita l'application de tampons imbibés de perchlorure de fer et des lavages avec des désinfectants. — Quelques coliques et la constipation furent calmées à l'aide de lavements émollients.

Le quatrième jour, le pouls s'éleva à 100 pulsations. Il y eut un peu de météorisme. Des garderobes abondantes eurent lieu spontanément et s'accompagnèrent d'une grande évacuation de gaz.

Je commençai alors à extraire, par dissection, la plus grande quantité possible de parties sphacélées, ce qui permit à quelques liquides putrides mélangés de bulles de gaz toxiques de trouver une issue plus facile. Mais cette dissection eût provoqué sur plusieurs points des hémorrhagies dangereuses, si je n'avais eu soin de cautériser les surfaces saignantes, et même d'étrangler dans une nouvelle ligature plus serrée encore que les premières tous les tissus non mortifiés placés en dehors des anciens liens. J'augmentai en même temps, pour soutenir les forces, la dose des aliments et des boissons.

Le cinquième jour, l'état général était assez satisfaisant, bien qu'influencé sensiblement par la résorption de quelques-uns des produits septiques de la tumeur. Je fis l'extraction des épingles et des fils supérieurs. Je les remplaçai par une suture sèche collodionnée. Je continuai à extraire des portions sphacélées, à multiplier les pansements et à soutenir les forces de la malade.

Le sixième jour, l'agitation avait disparu; il y eut du sommeil. La malade que, jusque-là, nous avions eu soin de sonder, urina seule. Tout ce qui restait de parties mortifiées, faisant saillie au dehors de la plaie, fut excisé, ce qui me permit de mieux explorer les parties profondes et d'introduire jusque dans l'arrière-cavité du kyste laissée au fond du bassin trois tubes en caoutchouc destinés à donner un écoulement au dehors plus

facile aux liquides purulents et nauséabonds fournis par cette arrière-cavité.

Ces tubes eurent encore pour avantage de rendre plus commodes les lavages intérieurs faits avec les liquides antiseptiques.

A partir de cette époque, on put, chaque jour, extraire de nouvelles parties mortifiées; la suppuration devint de moins en moins abondante, et dès le neuvième jour on permit à la malade une alimentation plus substantielle.

Aucun incident nouveau ne se manifesta jusqu'au vingt-cinquième jour, époque à laquelle M. le docteur Cintrat, qui donnait ses soins à la malade, fut assez heureux pour extraire d'un seul morceau toute la portion du kyste qui avait échappé, le jour de l'opération, aux ligatures, et qui se laissa détacher assez facilement du fond du bassin sous la forme d'une pièce plus large que les deux mains. La vaste cavité qui en résulta et qui, sans nul doute, était fermée de toutes parts par des adhérences solides et de nouvelle formation qui l'empêchaient de communiquer avec le reste de la séreuse péritonéale, donna issue à une suppuration qui alla en diminuant de jour en jour.

En même temps cette arrière-cavité se comblait très-rapidement: bientôt elle attira à elle, d'une part, les parois abdominales avec lesquelles elle était en rapport au niveau de l'angle inférieur de la plaie, et qui se laissèrent déprimer au point qu'elles formaient une sorte d'entonnoir au fond duquel je laissai à demeure un tube en caoutchouc qui permit d'exécuter les pansements; d'autre part, le fond du vagin qui remonta beaucoup plus que nous n'aurions pu le supposer, si bien que ce canal parut devenir un peu plus long et plus étroit qu'il n'était avant l'opération.

A plusieurs reprises, nous pûmes nous assurer que le col utérin qui, avant l'opération, faisait au fond du vagin une saillie du volume d'une orange, avait entièrement disparu.

Toutefois, la cavité ayant paru à deux ou trois reprises être parfaitement comblée, on avait cru, au bout d'une quinzaine de jours, pouvoir retirer le tube. Mais cela donna lieu chaque fois à un travail inflammatoire circonscrit et à la formation de petites poches purulentes qui du reste s'ouvrirent spontanément, grâce à l'application de quelques topiques émollients.

A partir de la sixième semaine, nous laissâmes la malade se

lever, et aujourd'hui elle est complètement guérie, comme ont pu s'en convaincre MM. les membres de l'Académie.

L'examen anatomique de la masse morbide, qui avait pu être excisée au début de l'opération, montra que l'utérus était considérablement hypertrophié, et que son bord gauche se dédoublait en quelque sorte pour envoyer des prolongements épais et musculaires à la surface de la grande tumeur kystique, avec laquelle il était confondu de ce côté, tandis que son bord droit était indépendant de la tumeur fibreuse ovarique et du kyste tubaire droit dont nous avons précédemment parlé.

Les recherches histologiques, faites avec soin par mon excellent confrère et ami le docteur Legros, lui ont également démontré, *dans tous les points des parois kystiques, des fibres musculaires de la vie végétative.*

La figure schématique ci-jointe, donnera une bonne idée des

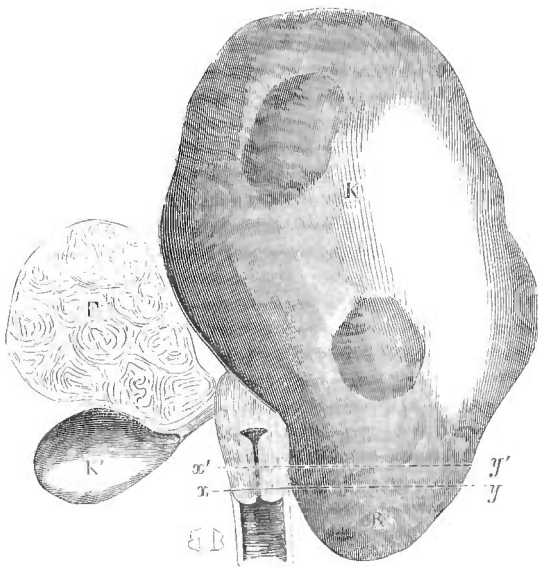


FIG. 4. — K. Kyste développé aux dépens de l'utérus; ses parois étaient constituées par du tissu utérin se confondant avec un kyste multiloculaire de l'ovaire de ce côté. — F. Tumeur fibreuse de l'ovaire droit. — K'. Kyste de la trompe droite. — R. Partie du grand kyste multiloculaire qu'il avait été impossible d'enlever et qu'on avait dû laisser suppurer. — x, y . Ligne suivant laquelle les ligatures ont été posées, — x', y' Ligne suivant laquelle la section a été faite,

tumeurs multiples qui existaient chez notre malade. Elle per-
mettra en même temps de suivre les détails du manuel opératoire
que nous avons exposé dans le courant de la description.

OBSERVATION VII

Tumeur fibro-cystique de l'utérus accompagnée de deux fibromes ordinaires.
— Kyste sous-péritonéal. — Ablation d'une grande partie de l'utérus et
des ovaires. — Guérison (1).

Mademoiselle Virginie Gauthier me fut envoyée par M. le doc-
teur Chailloux. En voyant la malade, je fus frappé tout d'abord
de son aspect grêle et débile; de plus, elle était rachitique, et
ce rachitisme se traduisait par une déviation très-marquée de
la colonne vertébrale et par un rétrécissement considérable de
la cage thoracique. Cette circonstance est bonne à noter, car
nous verrons cette gibbosité jouer un grand rôle dans l'histoire
de l'opération. La respiration était extrêmement gênée; le pouls
si petit et si misérable qu'il était difficile à percevoir, sa fré-
quence d'ailleurs était extrême. Un premier interrogatoire m'ap-
prit qu'elle était âgée de quarante-cinq ans et qu'elle n'avait
jamais été mariée. (Je pus, du reste, constater plus tard l'inté-
grité parfaite de la membrane hymen.)

La menstruation apparut à quinze ans; elle fut depuis régu-
lière et peu abondante. Santé parfaite jusqu'au mois de juillet
1867.

A cette époque, elle fut frappée de l'accroissement que pre-
nait son ventre, accroissement lent et progressif, il est vrai,
mais portant sur la totalité de l'abdomen. Du reste, indolence
complète; ce n'est que depuis un mois à peine que les douleurs
ont apparu dans le côté gauche, au niveau de la région iliaque.
Ces douleurs sont continuelles, avec des exacerbations noc-
turnes; elles s'accompagnent en outre de pertes utérines graves.

En examinant directement l'abdomen, il était facile de s'a-
percevoir qu'il se trouvait distendu de toutes parts, ce qui lui
donnait un aspect arrondi et saillant très-prononcé. Des veines
nombreuses sillonnaient sa surface, rendue inégale par quelques

(1) Observation recueillie par M. Tilloy, mon interne, à l'hôpital de Lourcine,

bosselures de volume variable. Au niveau de l'ombilic, existait une petite hernie épiploïque.

La palpation révélait la présence d'une tumeur volumineuse bosselée à sa partie supérieure. Elle partait de la fosse iliaque droite, pour de là s'étendre jusqu'au foie ; d'autre part, sa base se continuait sans ligne de démarcation bien marquée avec l'utérus que l'on sentait jusqu'à un travers de doigt au-dessus de l'ombilic. Sur le côté gauche de cette première tumeur, la main qui explorait la fosse iliaque percevait facilement la sensation d'une seconde masse plus petite, à bords mousses, de la grosseur d'une tête de fœtus à terme et tellement mobile qu'elle fuyait sous la main qui cherchait à la saisir, à la manière d'un noyau de cerise que l'on chasse en le pressant entre deux doigts.

Au niveau de la partie moyenne et surtout de la partie supérieure, l'abdomen était rempli par des masses immobiles, dont quelques-unes étaient manifestement fluctuantes. Ces tumeurs étaient le siège de douleurs s'irradiant dans tous les sens. Il était d'ailleurs difficile de fixer leur nombre, ainsi que les rapports qu'elles affectaient entre elles ; on constatait seulement la présence de nombreux sillons de séparation.

Toutes ces tumeurs ne paraissaient pas avoir contracté des adhérences très-intimes avec les organes profonds, car elles étaient mobiles pour la plupart, et de plus, la paroi abdominale se déplaçait facilement et glissait à leur surface sans provoquer le moindre frottement.

La percussion indiquait que des anses intestinales nombreuses étaient groupées tout autour.

Le toucher vaginal et rectal, faits avec le plus grand soin, permettaient aisément de reconnaître que le col n'était point intéressé.

Il y avait là bien évidemment une tumeur fibreuse utérine, entièrement dépourvue de loges kystiques. Mais que dire de ces masses liquides enkystées que la palpation révélait à gauche ? Aueun symptôme n'indiquait une relation bien intime entre ces diverses portions, et l'on pouvait supposer au premier abord que la rate ou le foie, ou tout autre organe, en était le point de départ. Le foie surtout prêtait à cette supposition ; car, sur la ligne médiane, les rapports de l'un des kystes avec cet organe étaient tels que leur réunion paraissait évidente. Dans ces circonstances, j'eus recours à la ponction qui se trouvait double-

ment indiquée, puisque, outre la lumière qu'elle devait jeter sur le diagnostic, son résultat immédiat devait être le soulagement de la malade, dont l'oppression était extrême. L'examen microscopique du liquide ne me permit plus de supposer que j'avais affaire à un kyste hydatique.

Le liquide ne tarda pas à se reproduire, et d'autres ponctions furent jugées nécessaires. Chose remarquable, chacune d'elles fut suivie de l'issue d'un liquide complètement différent, ce qui nous donna la certitude que les poches que nous avions devant nous étaient remplies de liquides divers, et séparées par des cloisons multiples.

Bien que ces diverses ponctions eussent jeté un peu de lumière sur la question, le diagnostic était loin d'être complet, car ces poches pouvaient être indépendantes du corps fibreux et constituer, par exemple, un kyste multiloculaire de l'ovaire. Malgré tous mes efforts, je dus en rester là, l'opération seule devait lever tous mes doutes.

Bientôt, les accidents augmentèrent de gravité, la respiration devint anxieuse, et les ponctions ne suffirent plus pour prévenir la suffocation de plus en plus imminente.

L'opération me parut, au premier abord, incompatible avec un pareil état de faiblesse, mais les instances de la malade et de sa famille étaient si pressantes que je résolus de la tenter, quoique presque sans espoir de la voir réussir.

Elle fut pratiquée le 2 août 1870, à la maison de santé de madame Martel, à Levallois-Perret, en présence de plusieurs confrères étrangers.

Les parois abdominales furent incisées sur la ligne blanche, depuis le milieu de l'espace qui sépare l'épigastre de l'ombilic jusqu'au voisinage de la symphyse pubienne. Dès que le péritoine eut été divisé et les lèvres de la plaie écartées, il s'écoula une notable quantité de liquide ascitique, et l'énorme masse fibreuse qui remplissait l'abdomen se présenta d'elle-même à la vue dans toute l'étendue de l'incision.

Tout d'abord, je cherchai à attirer au dehors par des tractions modérées, mais je ne pus réussir qu'à la mouvoir légèrement et à la faire basculer sur elle-même de gauche à droite. Ce mouvement eut pour effet d'amener à la partie supérieure de l'incision quelques-unes de ces masses kystiques, dont les relations avec le corps fibreux devinrent alors bien évidentes. Ces

différents kystes furent successivement saisis, attirés et ponctionnés. Ils donnèrent issue à dix litres de liquide environ.

Ainsi réduite, la masse devint plus mobile, si bien qu'il me fût possible d'en attirer une grande partie au dehors. Pour réduire encore davantage son volume, je résolus d'utiliser notre procédé de *morcellement* et d'attaquer la tumeur en haut et à gauche, là où les kystes s'implantaient dans sa trame. En conséquence, des fils métalliques furent passés de façon à étreindre vigoureusement la tumeur et à interrompre toute trace de circulation. J'enlevai ainsi non-seulement la partie kystique, mais encore une notable portion du tissu fibreux lui-même. Dès lors, rien ne s'opposa plus à la sortie du restant de la production morbide, si ce n'est quelques adhérences avec les organes voisins et les parois abdominales qui furent successivement rompus.

Je pus alors constater que cet énorme corps fibreux s'implantait, comme je l'avais préalablement supposé, sur le corps de l'utérus qu'il occupait dans presque toute son étendue, excepté du côté gauche. En même temps, je trouvai sur ce dernier point une deuxième tumeur fibreuse du volume d'une tête de fœtus à terme, composée de bosselures petites et nombreuses, attachant à la matrice par un pédicule ayant l'épaisseur du poignet et une longueur de 3 centimètres. Ce corps fibreux nouveau n'était autre, en réalité, que celui dont la présence avait été constatée dans la fosse iliaque, grâce à son extrême mobilité.

Je traversai la partie supérieure gauche du corps de l'utérus avec un fil métallique double, dont chaque moitié servit à lier séparément toute la portion de l'organe qui se confondait avec la tumeur principale. Les fils furent serrés au moyen de deux serre-nœuds. Cela fait, toute la tumeur placée au-dessus de ces liens fut excisée. Au surplus, la partie gauche de l'utérus, celle qui donnait attache à la petite tumeur, fut enlevée à son tour. Je me servis pour cela d'une anse métallique simple qui la divisa à la manière d'un écraseur. Cette dernière surface de section donna lieu à un écoulement sanguin assez important pour que nous ayons eu recours au cautère actuel.

L'opération paraissait terminée, lorsque, à mon grand étonnement, je vis la portion restante de l'utérus être le siège d'une troisième tumeur du volume d'un œuf de poule, entièrement dépourvue de pédicule, et tombant dans le cul-de-sac utéro-rectal. Craignant qu'elle ne favorisât l'apparition des hémor-

rhagies et ne devint, dans la suite, d'un volume considérable, je l'exécutai comme les précédentes.

L'examen des autres organes me réservait une dernière surprise.

Après avoir épongé le liquide ascitique coloré par le sang, j'aperçus qu'une grande partie de l'intestin grêle était recouverte par une énorme poche d'aspect kystique pouvant contenir plusieurs litres de liquide. Cette poche s'étendait depuis la symphyse jusqu'à l'estomac. Un examen attentif nous démontra que ce n'était que du liquide ascitique qui s'était introduit par l'hiatus de Winslow, et avait fini par remplir l'arrière-cavité des épiploons. Il me suffit d'insérer les feuillets péritonéaux sur les points les moins vasculaires, pour voir sortir le liquide en quantité notable. Ce liquide fut recueilli dans le bassin à l'aide d'éponges.

Après la toilette du péritoine, je me hâtai de fermer le ventre suivant le procédé ordinaire. L'opération avait duré *trois heures*.

Suites de l'opération. — *Premier jour.* — Immédiatement après l'opération (midi), le pouls, à peine perceptible, est d'une fréquence extrême (130 à 140 pulsations). Les extrémités sont réchauffées au moyen de boules métalliques remplies d'eau chaude.

Une heure et demie. — La malade est complètement réveillée; le pouls est toujours petit, très-fréquent et difficile à compter. La malade est sondée; il s'écoule environ 60 grammes d'urine fortement colorée, et laissant déposer, par le repos, un sédiment rougeâtre. *Huit heures.* — Nausées, suivies d'un vomissement bilieux. *Onze heures du soir.* — Même accident; le pouls n'a pas varié.

Deuxième jour. — Vers deux heures du matin, encore quelques nausées, mais cette fois sans vomissements. La malade prend du thé au rhum. Les besoins d'uriner sont fréquents, et l'émission de l'urine s'accompagne de ténésme. On administre un lavement de fiel de bœuf additionné de 0^{gr},50 de sulfate de quinine. Pendant la journée, la malade éprouve de la douleur au niveau de la suture et vers le pédicule. Du reste, amélioration très-sensible; les nausées ne se sont pas reproduites, le pouls est moins fréquent (110 pulsations). Absence de météorisme.

Troisième jour. — La nuit a été calme; cependant, les douleurs dont nous venons de parler ont réveillé plusieurs fois la malade. Les besoins d'uriner sont toujours très-fréquents; il ne s'échappe chaque fois que quelques gouttes d'urine don-

nant lieu à un dépôt rouge brique. La journée est bonne ; un lavement au fiel de bœuf amène une évacuation abondante. On donne des potages, ainsi que du vin de Champagne frappé.

Quatrième jour. — Les douleurs ont disparu. Le ténésme vésical à son tour diminue beaucoup, l'émission des urines se fait naturellement ; pouls, 96 à 100 pulsations.

A partir de ce jour, l'amélioration alla sans cesse en augmentant. Du septième au douzième jour, les fils et les épingles furent enlevés. Le pédicule lui-même tomba le quinzième jour, laissant à sa place une plaie anfractueuse de quelques centimètres de profondeur.

Tout annonçait une convalescence rapide, lorsque le 29 août, Paris étant menacé d'investissement et le village de Levallois-Perret, situé hors de l'enceinte fortifiée, me paraissant trop exposé, je me vis obligé de faire transporter l'opérée dans mon service à l'hôpital de Lourcine.

Bien que ce transport eût été fait sur un brancard et avec tout le soin possible, la malade, à son arrivée, était très-abattue. Le pouls était redevenu très-fréquent (120 pulsations), la parole était entrecoupée, et la respiration haletante ; il était impossible de faire supporter à la malade, durant les premiers jours, autre chose que du bouillon et quelques cuillerées de thé au rhum.

Quelques jours après son arrivée à l'hôpital, l'interne chargé du pansement du pédicule, s'aperçut que la charpie qu'il retirait était toute souillée d'urine. En cherchant d'où provenait ce liquide, il vit qu'un petit abcès s'était formé dans le tissu cellulaire péri-vésical ; dès lors, il devint extrêmement probable que cet abcès, en s'ouvrant dans la vessie, avait donné lieu à la fistule urinaire qu'il observait.

Une pareille complication, survenant dans les mauvaises circonstances où notre malade se trouvait placée, méritait d'être combattue par tous les moyens possibles. Des fils furent placés transversalement, puis fixés à l'aide du collodion et noués au niveau de la plaie du pédicule. Des cautérisations au nitrate d'argent furent ensuite pratiquées sur le pourtour de l'orifice externe de la fistule.

Au bout d'un mois et demi, la situation s'était considérablement améliorée ; la malade ne se plaignait plus que de la gêne amenée, dans le décubitus dorsal, par sa gibbosité qui, nous l'avons dit, était considérable. Il fallut bien combattre une

escharre qui s'était déclarée au niveau du grand trochanter droit, mais les pansements au vin aromatique en eurent bientôt raison. Somme toute, la guérison était complète vers le commencement du mois de novembre, mais la malade se levait déjà depuis quelque temps, et pouvait se promener, sans fatigue, dans le jardin de l'établissement. Néanmoins, je résolus de la garder dans mon service quelque temps encore, et, par ce moyen de lui donner les moyens de traverser l'horrible époque où nous nous trouvions (hiver de 1871 à 1872 (1)).

Finalement, elle sortit au printemps, définitivement guérie de sa fistule et de tous les accidents que j'avais eu à combattre. Depuis lors, elle n'a cessé de jouir d'une parfaite santé. Les règles n'ont pas reparu.

Examen de la tumeur. — Il suffit de jeter les yeux sur la

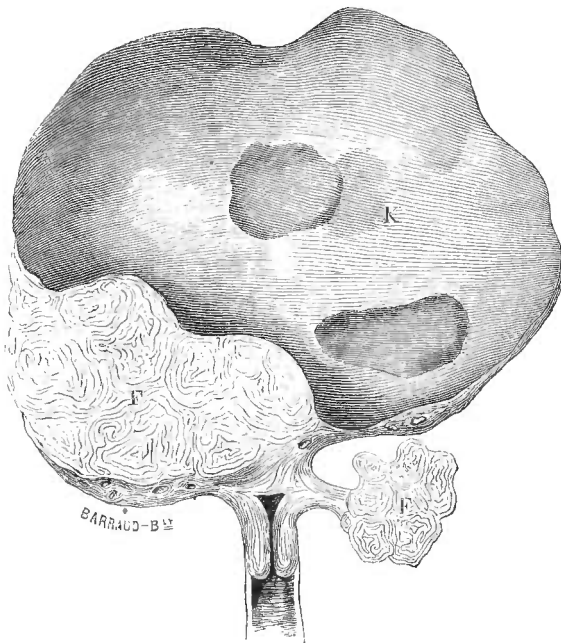


FIG. 5. — Schéma montrant les rapports de la tumeur avec l'utérus. — K, partie kystique. — F, partie fibreuse. — F', fibrome pédiculé attaché sur la paroi latérale gauche de l'utérus.

(1) Elle fut prise, dans le courant de cet hiver, d'une pneumonie assez grave qui céda aux moyens ordinaires.

figure 5, pour se rendre compte des lésions multiples dont l'utérus était le siège, et pour comprendre les diverses manœuvres que nous avons dû employer pour extraire cette énorme masse.

OBSERVATION VIII

Tumeur fibro-cystique pédiculée (corps fibreux à gécodes) du poids de 7kil,500 grammes. — Opération. — Guérison rapide.

La malade qui fait le sujet de cette remarquable observation a déjà été présentée à l'Académie de médecine dans la séance du 22 novembre 1871. A cette occasion, nous avons dit quelques mots de son histoire; mais l'observation complète n'a pas encore été publiée. Nous la donnerons ici dans tous ses détails, bien que ce cas n'ait pas nécessité l'ablation de l'utérus, et que, par conséquent, il sorte un peu du cadre que nous nous sommes tracé en commençant.

Madame Caignard, trente-sept ans, rue de Strasbourg, 17, réglée pour la première fois à l'âge de treize ans. Les règles ont toujours été régulières et peu abondantes. Elle a eu trois enfants, le dernier il y a dix ans. A la suite du dernier accouchement, le ventre resta volumineux; il était absolument indolent, et n'était la gêne que cette augmentation de volume occasionnait à la malade, celle-ci ne s'en serait jamais préoccupée. Il est impossible de savoir si, dès cette époque, on a constaté la présence d'une tumeur.

Il y a deux ans, l'accroissement de volume, jusque-là lent et presque insensible, fit des progrès rapides; pendant les six derniers mois surtout, le volume du ventre a presque doublé. En même temps, les règles devinrent très-abondantes; elles duraient huit à dix jours, et s'accompagnaient de douleurs très-vives qui se localisaient dans les fosses iliaques et au niveau du pubis. Il n'y avait pas d'hémorrhagie, en dehors de la période menstruelle, mais la santé générale s'affaiblissait et l'amaigrissement faisait chaque jour des progrès.

Sur ces entrefaites, madame Caignard vint consulter M. le docteur Delzenne, lequel, ayant constaté la présence d'une tumeur volumineuse dans la cavité abdominale, me pria de donner mon avis sur l'opportunité de l'opération.

Je vois la malade pour la première fois dans les derniers jours du mois de juillet 1871.

C'est une femme d'une constitution robuste, mais profondément débilitée par la maladie. Le teint est pâle, la figure est amaigrie, présentant à un haut degré ce cachet particulier propre aux femmes atteintes d'une maladie des ovaires. Les fonctions digestives s'exécutent fort mal. Il y a perte absolue de l'appétit déjà depuis plusieurs mois; elle mange à peine et avec dégoût, il existe en même temps de la constipation et des envies fréquentes d'uriner. Le pouls est faible, très-dépressible (80 pulsations). Malgré le volume énorme de l'abdomen, la respiration s'exécute encore assez facilement. Les règles reviennent à leur époque habituelle; elles sont seulement un peu plus abondantes qu'à l'ordinaire.

L'abdomen est uniformément distendu par une tumeur volumineuse, qui remonte de plusieurs centimètres au-dessus de l'ombilic. La paroi est seulement un peu plus saillante sur la ligne médiane que sur les côtés; l'aspect du ventre rappelle tout à fait celui qu'il acquiert dans une grossesse arrivée au neuvième mois. Les dimensions prises à différents niveaux, étaient à cette époque :

Circonférence au niveau de l'ombilic.	4 ^m ,36
De la pointe sternale à l'épine iliaque antérieure et supérieure de chaque côté.	0 ^m ,41
De l'appendice xiphoïde à la symphyse du pubis..	0 ^m ,42

La peau de l'abdomen est tendue, couverte de vergetures; dans le tissu cellulaire sous-cutané, rampent des veines nombreuses, visibles par transparence, et dont le volume exagéré témoigne de la gêne extrême de la circulation à ce niveau. La présence d'une telle masse dans la cavité abdominale donne lieu à des phénomènes de compression, que nous allons rapidement énumérer.

La respiration est brève, saccadée; à chaque mouvement d'inspiration, les muscles du cou et du devant de la poitrine se contractent avec force pour suppléer à l'action d'un diaphragme presque immobilisé par la tumeur. Le bas-ventre et la face interne des cuisses sont le siège d'une douleur vive, s'exaspérant par la pression. Il y a, en outre, de la dysurie, des envies fré-

quentes d'uriner ainsi qu'un état habituel de constipation. Œdème des grandes lèvres et des membres inférieurs depuis trois mois.

Le palper donne la sensation d'un corps dur, volumineux, exempt de bosselures. Cette sensation, sur laquelle j'ai longuement insisté en parlant de la symptomatologie de ces tumeurs, est toute particulière, presque caractéristique des corps fibreux à géodes. La surface de la tumeur ne se déprime pas comme dans les kystes multiloculaires; ce n'est point non plus la dureté ligneuse des fibromes; c'est, en un mot, quelque chose d'intermédiaire entre ces deux sensations. En certains points, principalement au niveau de l'hypochondre droit, on perçoit une fluctuation obscure et profonde. Celle-ci est tout à fait circonscrite, ce qui me porte à penser que les poches kystiques, si elles existent, sont petites et isolées les unes des autres. La peau se déplace facilement sur la surface extérieure de la tumeur. Matité absolue sur tous les points, excepté à l'épigastre, qui est saillant et le siège d'un son tympanique très-prononcé.

À l'auscultation, bruits vasculaires assez intenses (souffle continu, avec maximum dans le voisinage du pubis). Ce signe, indice certain d'une vascularité exagérée, est d'une importance capitale pour le diagnostic de ces tumeurs (voy. *Symptômes et marche*); dans ce cas, il existait à un haut degré.

Le toucher vaginal permet de reconnaître que l'utérus, complètement immobile, est enclavé au milieu de la masse qui remplit le petit bassin. Le col est relevé et déjeté à droite; il est difficile à atteindre et masqué, en quelque sorte, par les saillies que la tumeur fait dans les culs-de-sac vaginaux. Le rectum et la vessie sont fortement comprimés sur la ceinture osseuse du bassin, et il est facile, lorsqu'on pratique le toucher rectal, d'arriver sur une tumeur fort dure, faisant corps avec la masse principale, et, comme cette dernière, complètement immobile. Il est impossible d'avoir une notion exacte sur le volume de l'utérus; le col est déhiqueté, un peu hypertrophié, comme cela arrive ordinairement chez les femmes qui ont eu plusieurs enfants.

En résumé, j'avais affaire à une tumeur d'un volume énorme, enclavée dans le petit bassin, et remontant d'autre part jusqu'à l'épigastre. En outre, cette tumeur était solide et le siège d'une fluctuation obscure, mais en certains points seulement.

A en juger par les connexions qu'elle avait avec la matrice, il était bien probable que cet organe en était le point de départ; en même temps, sa dureté et son mode de développement m'éclairaient sur sa nature. Mon diagnostic fut : *corps fibreux, probablement à géodes, ayant l'utérus pour point de départ.*

Ce diagnostic, je dois l'avouer, était incomplet, car j'étais bien loin de soupçonner les nombreuses adhérences contractées par la tumeur et surtout l'étonnante vascularité dont elle était le siège.

A vrai dire, l'état de faiblesse dans lequel se trouvait la malade, le volume de la tumeur et surtout sa nature solide, la longue durée probable de l'opération, étaient tout autant de raisons qui, au premier abord, devaient éloigner toute idée d'intervention. Ce ne fut que sur les instances du médecin de la malade, et de la malade elle-même, que je me décidai à pratiquer l'opération.

En conséquence, madame Caignard fut admise à la maison de santé de Madame Martel, à Levallois-Perret, et soumise au traitement préparatoire pendant quelques jours.

Opération. — L'opération fut pratiquée, le 7 août 1874, en présence de MM. les docteurs Love et Delzenne.

Incision d'emblée sur la ligne médiane allant du pubis au milieu de l'espace qui sépare l'ombilic de l'appendice xiphoïde. Arrivé sur le péritoine, après avoir sectionné les tissus et les aponévroses, tout en restant autant que possible sur la ligne blanche, la séreuse est incisée à son tour sur la sonde cannelée dans toute l'étendue de la plaie au fond de laquelle la tumeur vient immédiatement se présenter. Celle-ci remplissait toute l'excavation pelvienne ainsi qu'une grande partie de la cavité abdominale, car elle remontait, par en haut, jusqu'à plusieurs centimètres au-dessus de l'angle supérieur de notre incision. Elle s'offrait à nous avec tous les caractères d'une tumeur solide : une membrane d'enveloppe, formée par le péritoine et la couche de tissu cellulaire qui lui est sous-jacent, l'entourait de toutes parts et lui formait comme une coque par laquelle lui arrivaient les vaisseaux nourriciers. Ceux-ci étaient d'un volume considérable; on voyait, à gauche, des veines de la grosseur du pouce qui rampaient à la surface extérieure de la tumeur, puis gagnaient les parties inférieures où on les perdait de vue. Il existait

quelques adhérences avec l'intestin et l'épiploon, mais elles ne paraissaient pas très-intimes. Quant à préciser les connexions que cette énorme masse avait avec la matrice ou les ovaires, je dus y renoncer après quelques tentatives infructueuses.

Après avoir détaché les adhérences dont je viens de parler, et lié les plus gros vaisseaux qui rampaient à sa surface, j'essayai d'attirer la tumeur au dehors en prenant un fort point d'appui sur les fils métalliques dont je l'avais traversée d'avant en arrière. Mais je ne tardai pas à m'apercevoir de l'inutilité de mes efforts; le volume de la tumeur était tel qu'il était matériellement impossible de lui faire franchir les lèvres de la plaie. Dès lors une indication capitale était à remplir; il fallait réduire le volume. Voici comment j'y parvins. Tout d'abord, j'incisai crucialement la membrane qui recouvrait la tumeur, j'en disséquai les lambeaux d'enveloppe, et, de cette façon, j'arrivai sur le fibrome lui-même. Je me servis alors du procédé de *morcellement* et je pus ainsi enlever, moreeaux par moreeaux et sans avoir eu à lutter contre de trop grandes difficultés, toute la partie abdominale de la tumeur.

Ce temps de l'opération dura une heure environ pendant laquelle le paquet intestinal fut protégé contre le contact de l'air, au moyen d'une serviette chauffée à la température de 40 degrés. J'eus aussi grand soin d'éviter une hémorrhagie, qui eût pu devenir immédiatement mortelle, vu l'état de faiblesse dans lequel se trouvait la malade.

Restait la partie pelvienne. En faisant quelques tractions, et en cherchant à la circonscrire avec le doigt, je m'aperçus qu'elle adhérait à l'utérus. Cet organe vint même se placer à l'angle inférieur de la plaie, et resta exposé au contact de l'air, baigné par le liquide qui s'écoulait de la tumeur, pendant tout le temps que dura encore l'opération. Les adhérences avec l'utérus furent très-facilement détachées, aussi ai-je la conviction *qu'il n'y avait pas de pédicule, ou du moins que ce pédicule s'était rompu à un moment donné*. Les deux ovaires étaient sains.

Pour enlever la partie pelvienne de la tumeur, j'employai le procédé dont je venais de me servir pour la partie abdominale, c'est-à-dire que je continuai d'énucléer la tumeur de sa coque enveloppante, tout en réduisant son volume en me servant pour cela de la méthode de *morcellement*.

La tumeur une fois enlevée, je me hâtai de replacer l'utérus

dans la cavité du petit bassin (1). Cela fait, jetant une ligature sur la membrane qui avait constitué l'enveloppe de cette énorme masse fibreuse, j'en formai une espèce de pédicule que je fixai à l'angle inférieur de la plaie, comme s'il se fût agi du pédicule d'un kyste ovarique. Il ne me resta plus alors qu'à procéder à la toilette du péritoine.

Malgré toutes les précautions prises en vue d'empêcher le sang et la sérosité de couler dans la cavité péritonéale, celle-ci en renfermait une certaine quantité. Après avoir soigneusement épongé la séreuse, je fermai l'abdomen suivant la méthode ordinaire.

L'opération avait duré trois heures et, pendant tout ce temps, la malade avait été maintenue sous l'action du chloroforme. Elle n'avait pas perdu plus de quelques cuillerées de sang.

Ainsi donc, vascularité énorme, adhérences de la tumeur avec plusieurs anses intestinales et avec l'utérus, ce dernier resté exposé pendant une heure et demie environ au contact de l'air, telles étaient les principales particularités qui s'étaient présentées pendant l'opération.

Suites de l'opération. — *Premier jour.* — Immédiatement après l'opération, la malade est excessivement faible; le pouls est petit, filiforme, impossible à compter; refroidissement des extrémités. On cherche à réchauffer la malade par tous les moyens possibles; on l'entoure de boules remplies d'eau chaude, l'abdomen et la poitrine sont recouverts d'une épaisse couche d'ouate.

Deux heures et demie. — La chaleur commence à revenir aux extrémités. En s'éveillant, elle demande à boire; on lui donne quelques cuillerées de punch. Douleur au niveau de la plaie abdominale. Quelques nausées sans vomissements.

Trois heures. — Le pouls est à 140 pulsations; la peau est maintenant le siège d'une douce moiteur, soif ardente; il y a un vomissement.

Six heures. — Même état du pouls. On sonde la malade et cette pratique est ensuite répétée toutes les deux heures; l'urine qui s'écoule est peu abondante, mais très-colorée. Les nausées continuent.

Dix heures du soir. — Pouls = 135. La malade se trouve bien et sourit aux personnes qui l'entourent, transpiration abondante, ventre absolument indolore. A 4 heures du matin, le pouls était

(1) Cet organe était un peu plus volumineux qu'à l'état normal.

descendu à 120 puls., et était en même temps plus régulier et plus fort.

Deuxième jour. — Pouls à 7 heures du matin = 108. Les nausées ont disparu. La malade est toujours tourmentée par une soif ardente que l'on calme au moyen de petits morceaux de glace qu'elle laisse fondre dans la bouche. Bouillon glacé bien supporté, un quart de lavement avec du fiel de bœuf et 20 cent. de sulfate de quinine.

Midi. — Pouls = 120. Le facies est bon; la malade est contente et ne souffre nulle part. On ne sonde plus que toutes les six heures.

Quatre heures. — Pouls = 130. Le ventre est souple, mais douloureux à la pression.

Six heures. — Même état du pouls; on prescrit quatre lavements dans les vingt-quatre heures avec du fiel de bœuf et du sulfate de quinine, *ut supra*.

Onze heures. — Pouls = 136.

Troisième jour. — *Deux heures du matin.* — Pouls = 130.

Quatre heures. — Pouls = 120.

Cinq heures. — Pouls = 116.

Six heures. — Pouls = 112.

Sept heures. — Pouls = 108.

Huit heures. — Pouls = 100. Sur le soir, il remonte à 116. Rien de particulier à noter du côté de l'abdomen. La journée se passe bien. Bouillon glacé, tapioca, bière glaciée.

Quatrième jour. — Dans la nuit, il y a eu quelques heures de sommeil. Le pouls, à huit heures du matin, est descendu à 84 pulsations; il remonte progressivement et atteint un maximum de 116 pulsations entre quatre heures et huit heures du soir.

Même traitement, même régime.

Le ventre est toujours douloureux, légèrement météorisé. Plusieurs selles diarrhéiques dans la journée.

Le lendemain et les jours suivants, la diarrhée augmente de fréquence, en même temps la soif devient aussi vive que dans les premiers jours. Le pouls se maintient toujours entre un minimum de 92 (matin) et un maximum de 116 à 120 vers le soir.

Traitement : lavement amidonné contenant 5 gouttes de perchlorure de fer; pilules de diascordium et de bismuth. Grâce à ce traitement la diarrhée s'arrête et l'appétit ne tarde pas à

renaître. Dès le septième jour on permet l'usage de viandes rôties.

Quant à la suture, la réunion par première intention s'était faite dans toute l'étendue de l'incision. Les épingles avaient été enlevées le quatrième et le cinquième jour, les fils d'argent les sixième, septième et huitième; ils avaient été aussitôt remplacés par des fils collodionnés.

Chute du pédicule le neuvième jour; il reste, à ce niveau, une cavité de quelques centimètres de profondeur donnant lieu à une suppuration abondante et fétide. On introduit un tube de caoutchouc que l'on enfonce de 6 centimètres, de manière à faciliter l'écoulement des liquides. On fait aussi quelques lavages avec des désinfectants.

A partir du quinzième jour, la suppuration devint moins abondante; les forces allèrent sans cesse en augmentant, si bien que la malade put se lever dès le *vingt-huitième jour*, et quitter la maison de santé le *trente et unième*. A ce moment, il restait encore un peu de suppuration au niveau du pédicule.

Les règles sont revenues le 7 octobre, c'est-à-dire deux mois après leur dernière apparition, et *cinquante jours* après l'opération; elles ont été peu abondantes et ont eu une durée de trois jours. Depuis, j'ai eu l'occasion de revoir madame Caignard à plusieurs reprises; elle a repris ses occupations habituelles, et sa santé générale ne laisse rien à désirer.

Examen de la tumeur. — Bien que, dans le cours de l'opération, j'aie été obligé de sectionner la tumeur en plusieurs morceaux, pour en faciliter la sortie hors de l'abdomen, il est facile cependant en juxtaposant les différentes parties de prendre une idée exacte de son volume et de sa forme.

La masse totale (fig. 6), vidée de tout le liquide qui s'était écoulé lors des incisions, pesait encore 7 kilogr. 500 grammes; le poids total peut être évalué à 10 kilogrammes environ. Elle était composée de deux parties: la première, celle qui remplissait le petit bassin, était à peu près cylindrique et se continuait insensiblement avec la masse principale bien plus volumineuse et de forme sphéroïdale. Dépouillée de la membrane d'enveloppe qui avait servi à constituer le pédicule, la surface extérieure était lisse, unie et blanchâtre; vers la partie inférieure, se trouvaient de gros orifices, qui n'étaient autre chose que les sections des vaisseaux qui de l'enveloppe pénétraient dans la

substance même de la tumeur. Celle-ci était creusée d'une infinité de kystes de dimensions variables; les uns étaient complètement isolés, les autres communiquaient entre eux par une

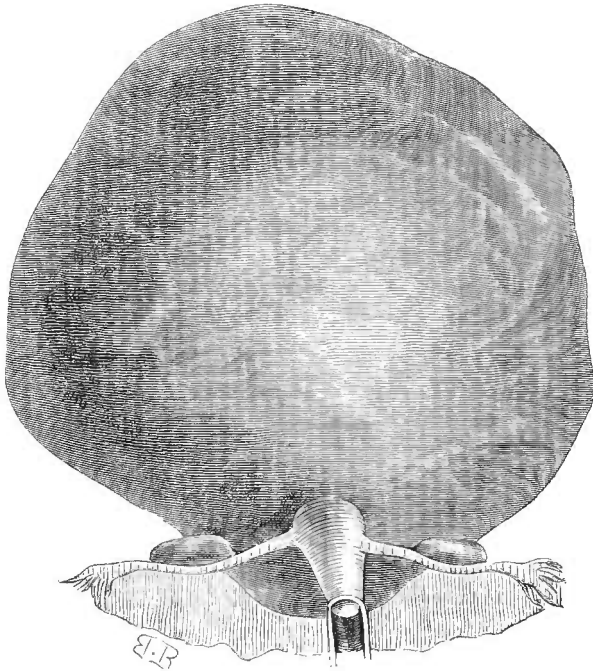


FIG. 6. — Aspect de la tumeur en rapport avec l'utérus, les trompes et les ovaires.

ou plusieurs ouvertures; les plus nombreux se trouvaient dans les parties supérieures, là où l'on percevait la sensation de fluctuation.

Le liquide contenu dans ces poches était en grande partie de la sérosité pure; les plus volumineuses, celles dont les parois étaient infiltrées, contenaient de la sérosité colorée par du sang. Sur une coupe (fig. 7), on voyait de nombreux espaces lacunaires, qui n'étaient autre chose que le résultat de la section de cavités géodiformes.

L'examen microscopique, fait par MM. Ranvier et Malassez, a

démonstré que la tumeur était un *corps fibreux à géodes*. On retrouvait, en effet, les éléments caractéristiques des myomes, fibres musculaires lisses à gros noyaux, unies entre elles par du tissu conjonctif. Cette tumeur avait en outre ceci de particulier,

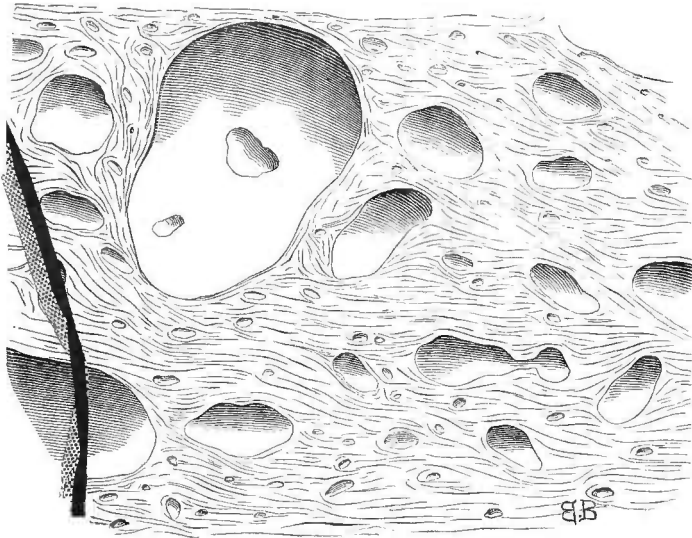


FIG. 7. — Coupe pratiquée à travers la tumeur.

que les kystes décrits par M. Cruveilhier sous le nom de *géodes*, s'y trouvaient en grande abondance et étaient remarquables par leur volume.

Remarque. — Quel était le véritable point de départ de la tumeur? Pour résoudre cette question, il eût fallu examiner les organes contenus dans le petit bassin avec plus d'attention qu'il nous était permis de le faire pendant le cours de l'opération. Toutefois, en raison de la nature de la tumeur et de ses connexions avec l'utérus, il est infiniment probable que j'avais eu affaire à un corps fibreux sous-péritonéal, dont le pédicule excessivement mince s'était rompu à une époque indéterminée, le néoplasme ayant continué à vivre et à s'accroître par l'intermédiaire de sa membrane d'enveloppe.

Les exemples de corps fibreux libres dans la cavité périto-

néale sont excessivement rares. Au dire de Virchow (*Pathologie des tumeurs*, p. 350, t. III), la science ne posséderait aucun fait positif de ce genre de tumeurs. « J'ai en vain cherché dans les auteurs, dit-il, la démonstration positive de la présence de myomes libres dans la cavité abdominale, de telle sorte que j'en suis à me demander si l'on n'a pas fait ici confusion avec des lipomes libres. »

OBSERVATION IX

Tumeur fibro-cystique (fibro-cystique proprement dite), ayant son point de départ sur l'utérus. — Ablation du fond de cet organe et des ovaires. — Mort, par péritonite, trois jours après l'opération.

Madame Baldé, âgée de trente-huit ans, d'une santé antérieure irréprochable, d'une constitution excellente. Les règles apparurent pour la première fois à l'âge de quatorze ans; depuis, elles ont toujours été régulières et peu abondantes. Elle a eu deux enfants.

Il y a huit ans, elle s'aperçut que son ventre augmentait de volume et devenait douloureux. Des troubles se manifestèrent simultanément du côté de l'estomac, mais la malade ne peut fournir là-dessus que des renseignements fort vagues. Tous ces symptômes augmentaient d'intensité aux époques menstruelles, puis revenaient à leur état primitif.

Pendant l'espace de cinq années, la maladie ne fit que des progrès très-lents, presque insensibles; la tumeur ne donna pas lieu à de véritables métrorrhagies, seulement la menstruation devint plus abondante.

Durant les trois dernières années et sous une influence qu'il serait difficile de découvrir, l'accroissement devint rapide; la tumeur gagna les hypochondres et l'épigastre, et, comme première conséquence de cette augmentation de volume, survint une dyspnée considérable. A ce trouble du côté de la respiration se joignirent bientôt d'autres phénomènes de compression, tels que: douleurs abdominales très-vives, besoin fréquent d'uriner, constipation opiniâtre. Depuis six mois surtout, ces symptômes se sont aggravés, si bien que, aujourd'hui, l'appétit a totalement

disparu, et l'amaigrissement a fait des progrès rapides; la marche est impossible.

Sur ces entrefaites, M. Hébert, pharmacien en chef de l'hôpital des Cliniques et parent de la malade, me fit appeler en consultation. Je constatai sans peine la présence d'une tumeur fibreuse de volume énorme, comprimant le diaphragme, ainsi que les organes contenus dans la cavité abdominale; elle était dure, irrégulièrement bosselée, enclavée profondément dans le petit bassin, ce qui la rendait entièrement immobile. On percevait, en outre, dans l'hypochondre droit, une sensation très-nette de fluctuation; partout ailleurs, le palper donnait l'idée d'une masse fibreuse. Par le toucher vaginal, il était facile de se convaincre que l'utérus était très-hypertrophié, et que la masse morbide faisait corps avec lui.

La marche rapide de la maladie et la gravité des accidents qui devaient, dans un temps très-court, emporter la malade, ne permettaient pas une expectation plus longtemps prolongée. Aussi, l'opération, jugée nécessaire, fût-elle pratiquée quelques jours après mon premier examen, le 6 novembre 1871, en présence de MM. les docteurs Blanchard, Danet, et de M. Hébert.

Opération. — Chloroforme. — L'incision, faite sur la ligne blanche, s'étendait du pubis à 4 centimètre au-dessus de l'ombilic.

Dès que le péritoine eût été divisé, la tumeur se présenta d'elle-même tout le long de la plaie faite aux parois abdominales. Elle nous apparut avec les caractères suivants: pas d'adhérences avec le péritoine pariétal, soit en avant, soit sur les côtés, la surface présentait une couleur violacée, et l'on y voyait ramper des veines nombreuses, peu volumineuses toutefois, formant par leurs anastomoses un réseau à mailles serrées.

En présence du volume considérable de la tumeur, nous dûmes penser à sa réduction, car il était impossible de songer à l'attirer au dehors à travers les lèvres de l'incision, bien que cette dernière eût été prolongée de 3 centimètres vers l'appendice xiphoïde. A cet effet, un trocart fut plongé dans la partie de la tumeur qui se présentait; malheureusement cette partie était fibreuse, et il ne s'écoula, par la canule, que quelques gouttes de sang. Nous la traversâmes alors, vers sa partie moyenne, d'un double fil métallique, puis nous la fîmes basculer en l'inclinant à gauche, de façon à faire correspondre la

partie kystique avec l'axe de l'incision; cette fois, le trocart donna issue à *dix-huit litres* d'un liquide noirâtre, couleur chocolat, peu filant, au sein duquel nagcaient des caillots sanguins en assez grand nombre. Une anse de fil métallique ayant été jetée sur la poche, nous pûmes l'exciser sans crainte d'hémorrhagie, grâce à l'action préservatrice du serre-nœud.

De cette manière, le volume se trouvait considérablement réduit, mais il restait encore la partie fibreuse qui, à elle seule, offrait le volume d'une tête d'adulte. Je dus, pour l'extraire, avoir encore recours à notre procédé de *morcellement*. Je ne réussis qu'après avoir combattu un accident qui faillit devenir funeste pour la malade; deux des serre-nœuds qui étreignaient la partie supérieure de la tumeur s'étant relâchés, il se produisit tout à coup une hémorrhagie en nappe sur toute l'étendue de la surface de section, qui était considérable. Cette hémorrhagie fut arrêtée, non sans peine, au moyen de grosses pinces laissées à demeure; la malade n'en avait pas moins perdu 500 à 600 grammes de sang.

A ce moment de l'opération, je pus, en écartant fortement les lèvres de l'incision, me rendre compte du point d'implantation de la tumeur. Il me fut facile de constater qu'elle prenait naissance sur le fond de l'utérus, par un pédicule de la largeur du bras. L'organe lui-même était singulièrement hypertrophié et atteignait le volume qu'il acquiert au quatrième mois de la grossesse. Les autres organes contenus dans le petit bassin étaient, du reste, parfaitement indemnes et nullement adhérents à la tumeur, ce qui me permit de songer à l'extraction immédiate.

Pour cela, attirant au dehors ce qui restait encore de la masse morbide et l'utérus lui-même, je jetai sur ce dernier une anse de fil métallique, immédiatement au-dessous des trompes et des ligaments ronds, puis j'excisai ce qui se trouvait au-dessus. Comme on le voit, les trompes, les ovaires et la majeure partie de l'utérus furent respectés. J'ai hâte de le dire, ce fut une faute, et aujourd'hui je n'agis pas de la sorte; on verra pour quelles raisons, en lisant le *Manuel opératoire*.

Le large pédicule ainsi formé fut attiré vers l'angle inférieur de la plaie et maintenu au dehors par deux aiguilles placées en croix. Je procédai ensuite à la toilette du péritoine, et pour cela je dus agir avec beaucoup de soin; car, en pratiquant la ponc-

tion du kyste, au début de l'opération, je n'avais pu, malgré tous mes efforts, empêcher qu'une certaine quantité de liquide ne tombât dans la cavité péritonéale. Les lèvres de l'incision furent réunies suivant le procédé ordinaire. Cette laborieuse opération n'avait pas duré moins de *trois heures et demie*.

Suites de l'opération. — *Premier jour.* — La malade, transportée dans son lit, est entourée d'ouate et de boules remplies d'eau chaude; pouls filiforme, 116 pulsations.

Dans la journée, nausées, vomissements glaireux. Le ventre est douloureux, la soif ardente. A quatre heures du soir, pouls = 124 pulsations. On sonde la malade toutes les deux heures; urine fébrile laissant, par le repos, un sédiment rouge-brique.

Deuxième jour. — Pendant la nuit, il y a plusieurs vomissements. A dix heures du matin, des douleurs apparaissent dans la fosse iliaque droite, et le ventre commence à se météoriser. Pouls = 112 pulsations; on applique de la glace sur le ventre. A midi, le pouls est à 120 pulsations, les vomissements se renouvellent, le météorisme augmente. Six heures du soir, pouls = 135 pulsations.

Troisième jour. — État général mauvais; pouls = 144 pulsations; urine peu abondante, mais très-épaisse. A une heure et demie du soir, pouls = 156 pulsations, petit, à peine perceptible. Mort à onze heures du soir, par suite des progrès de la péritonite. L'autopsie n'a pu être faite.

Examen de la tumeur. — Cette tumeur (fig. 8), d'un volume énorme et du poids de 10 kilogrammes (1), présentait deux parties bien distinctes, l'une solide, l'autre kystique.

La partie solide était dure, criant sous le bistouri, principalement vers le point d'implantation, là où les fibres utérines se continuaient manifestement avec le tissu propre de la tumeur ainsi qu'avec la membrane d'enveloppe du kyste. Dans l'épaisseur de cette partie solide, se trouvaient quelques petits kystes, tant séreux que sanguins, dont les plus volumineux atteignaient à peine le volume d'une amande.

La partie kystique était assez régulièrement ovoïde et possédait une membrane d'enveloppe épaisse de quelques millimètres seulement. Celle-ci était constituée par le péritoine épaissi, dou-

(1) La tumeur a été pesée vidée de tous les liquides qu'elle renfermait, on a vu que le kyste renfermait 18 litres de sérosité sanguinolente.

blé de tissu cellulaire, et, vers le point d'implantation du kyste, par des fibres musculaires de la vie organique. Ajoutons qu'en ce même point l'enveloppe du kyste était plus épaisse que par-

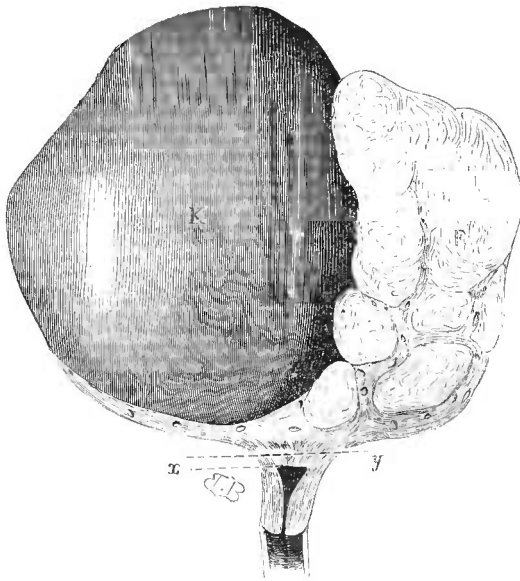


FIG. 8. — Tumeur fibro-cystique développée sur le fond de l'utérus. — K. Partie kystique de la tumeur. — F. Partie solide. — *x*, *y*. Ligne suivant laquelle la ligature fut placée.

tout ailleurs. Le corps fibreux était à nu dans l'intérieur du kyste; on voyait même plusieurs bosselures qui venaient faire saillie dans sa cavité.

Quant au volume comparatif de ces deux masses, on peut évaluer la partie kystique au double de la partie solide. Un sillon très-net les séparait.

Après avoir relaté, avec détails, les faits tirés de notre pratique, nous avons cru nécessaire de donner, du moins en abrégé, les principales observations connues dans la science. Les voici par ordre de date et avec l'indication des sources où elles ont été puisées.

OBSERVATION X

Tumeur fibro-cystique de l'utérus. — Gastrotomie. — Opération non achevée.
— Guérison. (Atlee, *Am. Journ. of med. sc.*, vol. XIX.)

La malade qui fait le sujet de cette observation avait eu une fièvre typhoïde il y a sept ans. Huit mois après, elle eut la fièvre jaune, et deux ans avant le début de la tumeur, une éruption, jugée de nature syphilitique, se montra sur le corps. Première apparition des règles à l'âge de seize ans; elles étaient douloureuses avant qu'elle eût été atteinte de fièvre typhoïde, elles l'étaient beaucoup moins depuis cette époque.

Au mois de juillet 1845, elle s'aperçut pour la première fois que l'abdomen était le siège d'une tumeur occupant le milieu de l'espace compris entre les côtes et le bassin. Cette tumeur était de la grosseur du poignet, plus étendue d'un côté que de l'autre. Elle paraissait unie, dure, d'une texture serrée, très-mobile, attendu qu'elle pouvait être élevée et abaissée tour à tour par la pression. Le médecin qui la vit à cette date diagnostiqua une tumeur ovarienne.

Au printemps de l'année 1846, cette tumeur perdit un tiers de son volume; mais l'été suivant elle augmenta beaucoup, de telle sorte qu'en 1848 elle avait pris des proportions inquiétantes. Ce fut alors que l'on employa l'électricité comme moyen de traitement, un pôle étant appliqué sur la tumeur, l'autre sur le sacrum. L'auteur raconte qu'au bout de six mois, on constatait une très-légère (*very little*) diminution dans le volume de la masse morbide.

En 1849, plusieurs médecins ayant de nouveau examiné la malade, tous furent unanimes pour diagnostiquer un kyste de l'ovaire. On fit une ponction, mais il ne s'écoula qu'une cuillerée à café de sang. D'ailleurs, comme il avait fallu une grande force pour enfoncer le trocart, la tumeur fut, à ce moment, considérée comme étant de nature fibreuse.

Le 12 mai, Atlee examine la malade. La tumeur, dit-il, occupait la fosse iliaque gauche, l'hypogastre, l'ombilic, l'hypochondre droit, une partie des régions lombaire et iliaque

droites. Le plus long diamètre, de l'hypochondre droit à la fosse iliaque gauche, était de 30 pouces; le plus petit, coupant ce dernier à angle droit, de 11 pouces. Partout, matité à la percussion excepté à l'épigastre, à l'hypochondre gauche et à la région lombaire du même côté. Parois abdominales chargées de graisse et tissu cellulaire sous-cutané légèrement infiltré.

La tumeur était ferme, assez élastique, non fluctuante. Elle pouvait être déplacée dans toutes les directions, bien que l'on fut obligé d'employer une grande force à cause de la distension des parois abdominales et du volume de la tumeur. En s'aidant du toucher vaginal et du toucher rectal, la malade étant couchée sur le côté gauche, on voyait que la tumeur occupait une grande partie du bassin, et que l'utérus ne pouvait être exploré. La malade étant couchée sur le dos, le doigt indicateur, profondément introduit dans le cul-de-sac postérieur, arrivait jusqu'à l'ouverture du col qui ne pouvait être délimité. Il paraissait toutefois élargi et aplati, tandis que l'ouverture était suffisamment dilatée pour admettre la pulpe du doigt. Ce n'était qu'avec les plus grands efforts que l'on pouvait atteindre le museau de tanche.

La sonde utérine pénétrait facilement, mais n'allait pas au delà d'un pouce environ; cependant, elle s'enfonçait de 2 pouces et demi lorsque la tumeur était relevée par une pression extérieure. La sonde avait de la tendance à se porter vers le côté droit. Tout mouvement imprimé à la tumeur pendant que la sonde était dans l'utérus retentissait à peine sur cette dernière, et *vice versa*. Toutefois, sa pointe pouvait exécuter quelques légers mouvements de latéralité, ce qui permettait de supposer que la matrice était fixée dans la position qu'elle occupait. Une sonde, introduite dans la vessie, se dirigeait également à droite, indiquant par là que cet organe était refoulé dans le côté droit de la cavité pelvienne.

Ainsi donc, tandis que les renseignements fournis par les nombreux médecins qui avaient vu la malade tendaient à me faire supposer que la tumeur était ovarienne, les symptômes locaux, au contraire, me faisaient incliner du côté d'une tumeur utérine.

Mon diagnostic fut : *Tumeur ovarienne ayant subi la dégénérescence fibreuse; ou bien, tumeur fibreuse pédiculée de l'utérus. L'extirpation me parut possible dans les deux cas.*

Opération. — Incision allant du pubis à 4 pouce et demi au-dessus de l'ombilic. Le péritoine étant incisé sur toute cette longueur, nous aperçûmes la tumeur qui nous parut très-vasculaire. En effet, de grosses veines gorgées de sang rampaient à sa surface, surtout à sa partie inférieure et du côté gauche. Ma main, introduite dans la cavité abdominale, ne déceuvrait aucune adhérence, soit avec les viscères, soit avec les parois abdominales. Comme la plaie était trop étroite pour livrer passage à la tumeur, je prolongeai l'incision de 3 pouces vers le scrobicule du cœur, après quoi je cherchai à l'attirer au dehors. J'y réussis, non sans avoir déployé une certaine force. La tumeur put alors être examinée en détails.

Elle était formée par la masse de l'utérus lui-même, soit qu'il fût hypertrophié, soit qu'il fût distendu par un corps solide renfermé dans sa cavité. *Son revêtement péritonéal était soulevé en différents points de sa surface, et formait des kystes remplis d'un liquide jaunâtre; l'un d'eux, de la grosseur d'une châtaigne, occupait le sommet du fond de l'utérus; un deuxième, plus large et plus irrégulier, était situé sur le côté gauche; deux autres, plus petits, occupaient la partie inférieure.* L'ovaire droit était de la grosseur d'une petite orange, le gauche avait environ trois fois son volume naturel. Leurs points d'attache à l'utérus étaient si bas que la plus grande partie de la tumeur était située au-dessus d'eux. Cet examen terminé, Atlee replaça la tumeur dans le ventre non sans difficultés provenant de la rétraction des lèvres de la plaie. On s'occupa aussitôt après de refermer le ventre. L'opération avait duré en tout vingt-cinq minutes.

Les suites furent simples: le 31 mai, la malade était guérie de l'opération, mais succombait trois mois après aux suites d'un érysipèle.

Autopsie. — Traces de péritonite récente. La tumeur a conservé l'aspect qu'elle avait le jour de l'opération, excepté cependant en ce qui regarde les corps cystiformes *qui ont disparu de sa surface.* Il ne reste que celui du fond de l'utérus; son volume est le même, mais sa texture paraît plus dense. Les ovaires n'ont subi aucun changement; l'un d'eux, le droit, se rompt dans les tentatives que l'on fait pour enlever la tumeur, et un liquide jaune verdâtre s'en échappe. Quant à cette dernière, elle est plus molle que précédemment. Si l'on vient à ouvrir l'utérus par sa face postérieure, on trouve une tumeur fibreuse renfermée

dans sa cavité, et adhérant intimement à ses parois sur tous les points, excepté dans un espace de trois quarts de pouce de diamètre, lequel espace communique avec le col; ce dernier était tapissé par la membrane muqueuse qui recouvre normalement l'intérieur de la cavité utérine. Il était évident que la tumeur avait dégénéré; quelques points offraient la consistance de la pulpe cérébrale; d'autres, au contraire, offraient une dureté remarquable et conservaient leur structure fibreuse.

Remarque. — Cette observation, publiée par l'auteur sous le nom de tumeur fibro-cystique de l'utérus, a trait, en réalité, à un fibrome intra-utérin compliqué de plusieurs kystes sous-péritonéaux. C'est à ce dernier titre que nous l'avons reproduite. Au surplus, elle est pour nous d'un grand intérêt, tant à cause de l'erreur de diagnostic qui a été commise qu'à cause des circonstances qui ont accompagné l'opération.

OBSERVATION XI

Tumeur fibro-cystique pédiculée de l'utérus (corps fibreux à géodes) enlevée avec succès. (Fletcher, *Brit. med. Journal*, 1862, p. 499.)

Anna Selby est âgée de quarante ans, veuve, ayant eu cinq enfants et trois fausses couches. Le plus jeune est né huit ans avant l'entrée de la malade à Workhouse-Hospital. Les règles ont cessé de couler six mois environ avant l'opération. Lors de son admission, elle avait l'apparence d'une personne arrivée au dernier terme de la grossesse; sa santé ne paraissait pas mauvaise, mais elle était pâle et amaigrie.

La tumeur fut sentie pour la première fois il y a un an. Elle siégeait dans le côté droit de l'abdomen; elle était mobile, unie à la surface, et le siège d'une fluctuation distincte. On distinguait plusieurs masses solides et volumineuses dans le côté gauche, au-dessous de l'ombilic. Au toucher vaginal, l'utérus paraissait avoir un volume normal; il était mobile. L'ouverture du col était saine, le doigt ne pouvait atteindre aucune partie de la tumeur. On porta le diagnostic de tumeur de l'ovaire multiloculaire. Le 12, la malade fut purgée au moyen de l'huile de ricin, et nous fîmes l'opération le 14 du même mois.

Opération. — Après avoir vidé la vessie, nous fîmes une inci-

sion de 4 pouces de longueur; elle commençait à 2 pouces au-dessous de l'ombilic, et se dirigeait vers le pubis: la tumeur fut ainsi entièrement découverte. De chaque côté de l'abdomen existaient des adhérences très-dures que nous ne pûmes rompre sans déployer une force considérable.

La tumeur une fois devenue libre, nous plongeâmes un trocart dans son épaisseur, mais celui-ci ne rencontra qu'un tissu solide; nous fîmes alors une deuxième ponction sur un autre point, laquelle donna issue à une très-petite quantité de liquide. Plusieurs autres kystes furent, les uns incisés les autres ponctionnés, sans que, pour cela, le volume de la masse diminuât beaucoup. Ayant prolongé l'incision jusqu'à 2 pouces au-dessus de l'ombilic, nous pûmes, non sans difficulté, faire passer la tumeur entre les lèvres de la plaie. Ce fut alors que nous nous aperçûmes qu'elle naissait, non pas d'un ovaire, mais bien de la face postérieure de l'utérus, à gauche de la ligne médiane, dans le voisinage du fond de l'organe auquel elle était attachée par un pédicule de 1 pouce et demi de diamètre. Ce dernier fut sectionné au moyen de l'écraseur. Pour y parvenir, nous dûmes serrer la chaîne avec une force telle que le péritoine se fendit très-exactement sur la ligne médiane. Deux ou trois vaisseaux qui se trouvaient dans l'épaisseur du pédicule donnèrent un peu de sang, l'un d'eux dut même être lié au moyen d'un fil métallique. Il y eut aussi une petite hémorrhagie sur un autre point, et nous liâmes avec un fil de fer la petite portion du tissu utérin qui renfermait les deux ou trois vaisseaux divisés. Toutes ces ligatures furent coupées au ras et abandonnées dans la cavité péritonéale. Un petit kyste, voisin du fond de l'utérus, se rompit.

Cela fait, on retourna la malade sur un côté, afin de permettre l'écoulement du liquide renfermé dans l'abdomen, ainsi que dans la cavité pelvienne. La plaie faite aux parois abdominales fut fermée au moyen de quelques points de suture. La malade était restée sous l'influence du chloroforme pendant toute cette longue opération.

Le pouls fut rapide pendant quelques jours, mais revint graduellement à son rythme habituel. Les épingles furent enlevées le 17, excepté celle du milieu qui fut enlevée le lendemain; à ce moment, la plaie était presque cicatrisée. Les premiers jours, on s'était servi du cathéter; la malade avait eu de la tendance à avoir de la diarrhée, tendance que, du reste,

on avait combattu avec succès par la teinture d'opium administrée en lavements. Le 31, la malade pouvait s'asseoir sur son lit; on lui permettait de faire quelques pas le 11 juin, et le 19 juillet 1862, la guérison était achevée.

Remarque. — Fletcher ne donne pas la description de la tumeur; cependant il est permis de supposer, d'après ce qu'il raconte, qu'il s'agissait d'une tumeur fibro-cystique pédiculée (corps fibreux à géodes) analogue à celle décrite par Hakes (voy. obs. XIII).

OBSERVATION XII

Tumeur fibro-cystique de l'utérus. — Opération inachevée. — Mort vingt-six jours après l'opération. (Baker Brown, *Path. transactions*, vol. XIV, p. 198.)

M. A., âgée de trente-six ans, mariée depuis quatre ans, admise à l'hôpital le 26 novembre 1862.

Il y a six ans, elle remarqua pour la première fois que son ventre grossissait; depuis lors, la tumeur augmentait de volume à chaque période menstruelle, et diminuait au contraire à l'époque des règles. Au dire de la malade, la quantité d'urine évacuée dans les vingt-quatre heures était de plusieurs pintes.

Elle fut ponctionnée au mois de mars 1859; cette ponction donna issue à 4 pintes d'un liquide laiteux. La plus grande circonférence de l'abdomen était à cette date de quarante-cinq pouces, la plus petite de trente-sept pouces. La malade paraissait se trouver dans des conditions tolérables de santé, bien que le pouls fut d'une grande faiblesse.

On trouvait dans la cavité abdominale, une large tumeur multiloculaire, très-mobile et probablement ovarienne. Il y avait en outre une hernie ombilicale irréductible du volume d'une petite orange et renfermant une portion d'épiploon à en juger par la sensation de mollesse qu'elle donnait au toucher. Elle n'existait que depuis un an. Par le toucher vaginal, on ne pouvait sentir les ovaires, l'utérus paraissait un peu allongé.

Opération. — L'opération fut pratiquée le 11 décembre 1862. L'incision médiane ayant été faite suivant la méthode ordinaire, un kyste à parois très-minces se présenta à la vue, recouvert

d'une certaine quantité de liquide aseptique. M. Brown, introduisant alors la main dans la cavité abdominale, sentit des masses dures dans toutes les directions, et acquit en même temps la certitude qu'il lui serait impossible d'enlever la tumeur, à cause de sa grande fixité.

En conséquence, après avoir ponctionné le kyste qui s'était tout d'abord offert à la vue, il referma le ventre au moyen de quelques sutures en fils d'argent.

Suites de l'opération. — La malade n'offrit d'abord aucun mauvais symptôme. Les sutures furent enlevées le 18 décembre, et la plaie abdominale paraissait tout à fait cicatrisée, lorsque, le 19 décembre, le centre de la cicatrice donna brusquement passage à du liquide provenant bien évidemment du kyste qui avait été ponctionné. La malade, néanmoins, continua à bien aller jusqu'au 28 décembre. A partir de ce jour, la tumeur recommença à prendre du volume, et la malade fut de nouveau tourmentée par des vomissements et de la dyspnée. Il devint évident qu'elle ne survivrait pas à ce nouvel épanchement; effectivement elle s'affaissa graduellement, et mourut le 6 janvier, vingt-six jours après l'opération.

Autopsie. — Les lèvres de la plaie ne parurent pas très-saines. Le kyste qui avait été ponctionné adhérait à ce niveau. Une partie de la tumeur, était si serrée par l'anneau ombilical qu'il était impossible de la dégager sans déchirer cet anneau. Plusieurs kystes remplis de liquide adhéraient au bassin, mais non intimement. La totalité de l'épiploon avait aussi contracté des adhérences avec la tumeur. Tous les autres organes étaient sains.

Examen de la tumeur. — Une coupe verticale passant par le milieu de la cavité utérine et de la masse morbide (fig. 9) montrait que le fond de l'utérus se continuait directement avec la substance de cette dernière. La tumeur, au voisinage de l'utérus, était divisée en deux parties par de larges poches kystiques interposées, ce qui donnait à l'utérus une apparence bifide. Le péritoine qui recouvre l'utérus se réfléchissait en bas sur la partie solide, en formant une constriction ou plutôt un collet, parfaitement visible avant la coupe. La totalité de la tumeur était placée sous le tissu péritonéal et adhérait supérieurement à l'épiploon dont le tissu renfermait quelques petits nodules fibreux. A la surface antérieure de l'utérus, au-dessous du revêtement péritonéal, on voyait également un petit nodule en tout

semblable aux tumeurs fibreuses ordinaires que l'on rencontre si fréquemment dans cette région. La tumeur principale était

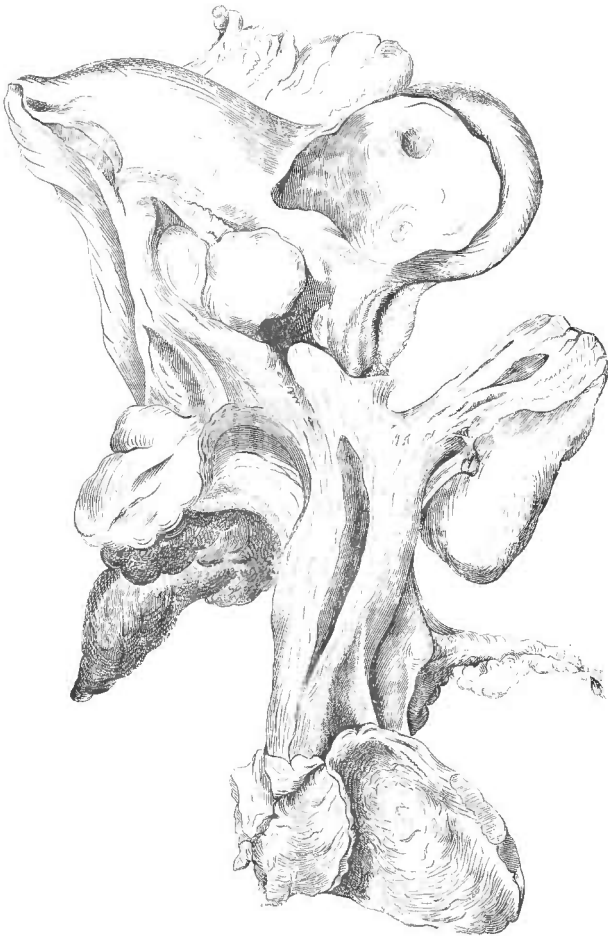

FIG. 9. — Tumeur fibro-cystique en rapport avec l'utérus (1).

formée par une masse de nodules, ou plutôt de tumeurs arrondies d'apparence et de consistance fibreuses, séparées les unes des autres par de larges kystes dont quelques-uns renfermaient

(1) Cette figure est extraite des *Path. trans.*, vol. XIV.

encore du pus. Le tissu qui entrait dans la constitution de ces masses ressemblait, sous le microscope, à celui des tumeurs fibreuses de l'utérus. Toutefois, plusieurs d'entre elles contenaient des kystes de diverses grosseurs, et presque toutes de très-petits espaces qui semblaient être l'origine de kystes analogues.

Les parois de l'utérus, vers le fond de l'organe, laissaient voir un grand nombre d'orifices béants. Cet aspect était-il causé par la section de petits kystes à leur début, ou bien par celle de sinus utérins? Cette dernière hypothèse était la plus probable, car un stylet pouvait s'engager à quelque distance de ces orifices. A aucun endroit de la substance solide de la tumeur ne nous offrait les caractères d'une production de mauvaise nature, si ce n'est cependant la surface d'un large kyste en suppuration. En ce point, l'examen microscopique montrait un grand nombre de cellules arrondies, interposées au milieu des fibres; quelques-unes de ces cellules avaient de gros noyaux. Cependant, d'après la manière graduelle dont ce tissu décoloré et ramolli à la surface, devenait fibreux, même à une grande profondeur, sans qu'il existât de ligne de séparation bien tranchée, ainsi que cela aurait eu lieu s'il se fût agi d'un dépôt cancéreux, nous considérons cet aspect comme le résultat d'une inflammation qui aurait eu pour point de départ la surface actuellement en suppuration.

En résumé, après un examen attentif, nous pensons que nous avons eu affaire à une tumeur fibro-cystique adhérent au fond de l'utérus et faisant corps avec lui; que l'origine probable de la tumeur était dans le tissu cellulaire du voisinage, et que les adhérences contractées avec les parois abdominales étaient le résultat de la pression exercée sur elles par la masse morbide qui faisait saillie dans la cavité péritonéale.

OBSERVATION XIII

Tumeur fibro-cystique pédiculée de l'utérus (corps fibreux à géodes). — Opération. — Mort par épuisement nerveux trente-trois heures après. (Hakes, *British medical Journal*, année 1863, p. 225.)

La malade est une femme d'apparence délicate, très-anémique, âgée de quarante-deux ans, mère de deux enfants, dont le plus jeune est âgé de quinze ans. S'étant aperçue de la

tumeur il y a huit mois environ, elle vint consulter M. Hakes au mois de février de l'année 1862.

A cette époque, l'abdomen était le siège d'un épanchement ascitique et d'une tumeur mobile située à la partie inférieure. La malade fut ponctionnée à l'endroit habituel, ce qui donna issue à plusieurs pintes d'un liquide couleur d'ambre. On put alors sentir distinctement une tumeur irrégulière, bosselée et parfaitement mobile. L'utérus était également mobile, mais un peu moins qu'à l'état normal; un petit polype était attaché au col. Ces symptômes firent penser que l'on avait affaire à une tumeur utérine compliquée d'ascite.

Neuf mois après environ, c'est-à-dire à la fin de novembre, nouvelle ponction suivie de la sortie d'une pinte de liquide; l'écoulement ayant alors cessé, le trocart rencontra la tumeur. Dix jours après, la malade fut ponctionnée de nouveau, cette fois au-dessus de l'ombilic, et une grande quantité de liquide s'écoula. Malgré tout, l'abdomen restait distendu par une tumeur volumineuse bien évidemment formée par plusieurs larges kystes unis à de la matière solide. Quelques semaines plus tard, après avoir examiné attentivement la malade avec l'aide du docteur Grinsdale, M. Hakes arriva à cette conclusion que la tumeur était ovarienne, et que le cas était opérable. En conséquence, elle fut admise à Northern-Hospital.

Opération. — On commença par faire une incision ayant la longueur habituelle, mais on dut bientôt la prolonger jusqu'à 1 pouce au-dessus de l'ombilic. On trouva la tumeur recouverte par l'épiploon qui était aminci et réticulé; cet organe avait en outre contracté des adhérences avec elle sur plusieurs points. Il y avait également, en deux endroits différents, quelques adhérences avec l'intestin grêle. A peine s'il existait un pédicule; une étroite bandelette de tissu, tel était l'unique moyen d'union de la tumeur avec l'utérus. Cette bandelette fut liée au moyen de fils d'argent, d'abord en deux moitiés; on fit ensuite une troisième ligature comprenant la totalité du pédicule. Tous ces fils furent coupés au ras et abandonnés dans la cavité péritonéale.

A première vue, la tumeur offrait tout à fait l'aspect d'une masse formée par des anses intestinales soudées les unes aux autres. Elle était constituée, en effet, par la réunion de plusieurs kystes de grosseur variable, à parois minces, et, pour la plu-

part, à contenu transparent. Un ou deux d'entre eux seulement renfermaient une matière sanguinolente, demi-solide (*half solid, bloody matter*). La tumeur fut enlevée sans qu'on se fût servi du trocart ; mais on ne put éviter la rupture d'un ou même de plusieurs kystes dont le contenu, en quantité notable, tomba dans la cavité péritonéale. L'ovaire droit était hypertrophié. Le gauche ne fut pas recherché ; on supposa qu'il était englobé au milieu de la masse dégénérée. Une tumeur du volume d'une grosse châtaigne existait sur le corps de l'utérus (face postérieure). La cavité péritonéale ayant été épongée avec soin, on ferma la plaie en suivant la méthode ordinaire.

La malade sembla bien aller pendant quelques heures, mais elle ne revint jamais complètement à elle. Elle succomba trente-trois heures après l'opération, apparemment par épuisement nerveux (*shock*).

L'examen nécroscopique montra que l'inflammation ne s'était développée en aucune façon. Les lèvres de la plaie abdominale étaient intimement soudées. Les ovaires occupaient leur place habituelle ; ils étaient le siège de deux ou trois petites tumeurs. Ajoutons, qu'outre le polype du col et la tumeur que nous avons vue pendant l'opération s'élever de la face postérieure de l'utérus en soulevant le péritoine, il existait encore une ou deux petites tumeurs fibreuses dans les parois de la matrice.

OBSERVATION XIV

Tumeur fibro-cystique de l'utérus prise pour un kyste de l'ovaire. — Opération. — Mort (Spencer Wells, *Diseases of the ovaries*, vol. I, p. 354).

Au mois d'avril 1863, j'examinai une dame âgée de cinquante-trois ans, non mariée. Elle était considérablement émaciée ; ses joues étaient le siège d'une rougeur fébrile, mais la température de la peau était normale. Absence d'œdème et de varices aux membres inférieurs. Les fonctions digestives s'exécutaient bien ; le système nerveux était peu atteint. Bien que la malade se plaignît de la toux, il n'existait aucun signe physique qui put nous faire penser à la tuberculose pulmonaire. Le pouls battait 96 ; il

était plein et mou. Soif vive. Les dimensions de l'abdomen étaient les suivantes :

Circonférence au niveau de l'ombilic.	45 pouces 1/2
Distance de l'ombilic à l'appendice xiphoïde. .	41 pouces 1/2
-- — à la symphyse pubienne. . .	43 pouces
— — à chaque os iliaque. .	44 pouces 1/2

La totalité de l'abdomen était occupée par une tumeur à bords irréguliers. Cette tumeur était le siège d'une fluctuation obscure en quelques points, distincte en d'autres, spécialement à la partie supérieure. Pendant l'inspiration, les parois abdominales semblaient se mouvoir à sa surface. Il n'existait ni bruit de souffle, ni impulsion artérielle ; elle était un peu douloureuse à une pression exercée sur les parties inférieures et du côté droit.

Premières règles à dix-sept ans ; elles se sont brusquement supprimées à l'âge de vingt-cinq ans, et sont restées dix ans sans reparaitre. Durant cet intervalle, chaque période était accompagnée de grandes souffrances en même temps que d'un léger écoulement vaginal. Il y avait six semaines que la malade avait eu ses règles lorsque je l'examinai.

Je trouvai l'utérus en rétroversion et un peu élevé, il était moins mobile qu'à l'état normal. Le col était élargi et ramolli ; son orifice était ouvert. Les parois vaginales étaient déprimées, aussi bien entre l'utérus et la vessie qu'entre l'utérus et le rectum. Aueun antécédent héréditaire.

En 1853, la malade remarqua que son ventre augmentait de volume ; en même temps, elle ressentit de la douleur plus marquée d'abord dans l'aîne gauche, et bientôt également dans le côté droit. La tumeur augmentait de volume pendant la période menstruelle. Inquiète de cet état de choses, la malade vint consulter M. le docteur Propert, qui découvrit la tumeur six mois après le début des symptômes. Petite au début, elle augmenta lentement, les symptômes étant toujours proportionnés à son accroissement de volume. Toutefois, dans le courant des années 1861 et 1862, cet accroissement devint plus rapide.

M. Ellis traita la malade pendant un certain temps. Mais comme les symptômes morbides provoqués par l'augmentation de volume de la tumeur devenaient alarmants, il engagea la malade à venir me voir en vue d'une opération. Les règles vin-

rent le 23 avril, cessèrent le 26, et, après une dernière consultation avec M. Ellis et M. King Pierce, parent de la malade, j'opérai le 30 avec l'aide des docteurs King, Ellis et Alexandre Squire. Le chloroforme fut administré par le docteur Parson.

Opération. — Je fis une première incision que j'élargis graduellement jusqu'à ce qu'elle eût atteint la longueur de 9 pouces; elle commençait à 4 pouce au-dessus de l'ombilic. Il existait des adhérences pariétales sur une grande étendue, mais elles furent facilement rompues. Plusieurs portions de l'épiploon chargées de graisse adhéraient également à la tumeur. Toutefois, les adhérences les plus intimes se trouvaient dans la fosse iliaque droite; elles furent cause qu'on ne put isoler le pédicule. Une épaisse bandelette partant du côté droit de l'utérus allait jusqu'à la tumeur qui était embrassée un peu au-dessus par une expansion considérable du ligament large, lequel allait se confondre avec les adhérences de la fosse iliaque droite. Je fixai la tumeur au-dessous de la trompe de Fallope, et je l'enlevai après l'avoir liée. Je liai également trois grosses artères sur le pli du ligament large et deux sur la surface de section.

L'ovaire gauche ne put être examiné à fond. Deux petites tumeurs fibreuses implantées sur l'utérus furent enlevées : l'une d'elles était de la grosseur d'une aveline, l'autre de la grosseur de deux châtaignes.

L'hémorrhagie qui accompagna l'opération, bien qu'assez forte, n'était nullement alarmante; environ six ou huit onces de caillot furent retirés de la cavité abdominale. Je fermai la plaie au moyen de six sutures profondes et de sept superficielles; les extrémités des fils jetés sur les vaisseaux furent ramenées vers l'angle inférieur de la plaie.

La malade ne put revenir à elle, et mourut trois heures après l'opération.

L'autopsie montra que le péritoine était chargé de graisse, et que, sur quelques points, il était tout à fait cartilagineux (cette remarque avait déjà été faite pendant le cours de l'opération). La plaie était bien réunie. On trouva deux onces de caillots dans la partie postérieure de la cavité péritonéale, et dans le bassin, de deux à trois onces de sérosité rougeâtre, mais sans trace de caillots.

Examen de la tumeur. — La tumeur enlevée était une énorme masse fibro-cystique, dont le point de départ était à droite du

fond de l'utérus. La partie solide pesait (16 lbs, 5oz); le kyste avait renfermé 26 pintes de liquide et 4 lbs de masses graisseuses provenant du fibrome en décomposition. L'ovaire droit, légèrement hypertrophié, adhérait à la surface externe de la tumeur; l'utérus avait deux fois environ son volume normal. Deux caillots, situés à l'endroit où le péritoine avait été enlevé, c'est-à-dire sur la face postérieure du fond de l'utérus, marquaient le point précédemment occupé par les deux petites grosseurs. L'ovaire gauche, un peu hypertrophié, conservait ses connexions naturelles avec l'utérus.

OBSERVATION XV

Tumeur fibro-cystique de la matrice du poids de 4 kil. 1/2. Ablation d'une grande partie de la matrice. — Mort. (Kœberlé, thèse de Caternault, p. 12.)

Mademoiselle G..., de Naney, trente-six ans, est affectée depuis six ans d'une tumeur abdominale que l'on considère comme ovarique. En vain on a recours à la médication iodée. La santé est bonne; la menstruation régulière; mais elle donne lieu à des ménorrhagies. Dans l'intervalle des époques menstruelles, il s'écoule du canal génital, une ou plusieurs fois par jour, par ondées, un flot de liquide filant, albumineux et transparent.

La tumeur est assez régulièrement arrondie, d'une consistance variable, subfluctuante en quelques points, dépourvue d'adhérences à la paroi abdominale. De chaque côté du ventre, on perçoit un bruit de souffle et des pulsations. Il n'existe pas d'ascite appréciable. Le col de la matrice est sain, mais il est dévié à gauche et son orifice est un peu dilaté. Il n'est pas sensiblement entraîné quand on soulève la tumeur abdominale, avec laquelle il paraît pourtant se continuer. Une sonde introduite dans le col pénètre à une profondeur de 12 centimètres. La circonférence du ventre mesure 98 centimètres.

La profondeur de la cavité utérine, l'état du col, le développement et la consistance de la tumeur, le bruit de souffle, formaient un ensemble de symptômes qui indiquaient une tumeur fibreuse de la matrice. L'extirpation de cette tumeur, qui d'ailleurs paraissait dépourvue d'adhérences, devait nécessairement entraîner l'amputation sus-vaginale de la matrice.

Opération. — L'opération fut pratiquée le 19 décembre 1863. Incision de 25 centimètres. Extraction de la tumeur exempte d'adhérences. Toute la matrice, mais surtout son fond, étaient distendus par des tumeurs fibreuses, moulées, entremêlées de collections séreuses. Les ligaments larges étaient en grande partie envahis. Trompes et ovaires sains. Il était impossible d'arriver d'emblée au col de la matrice et de la traverser avec une aiguille, avant d'avoir lié et divisé de chaque côté les ligaments larges.

Le ligament large fut traversé le plus bas et le plus près possible de la tumeur avec une aiguille munie d'un fil de fer qui fut confiée à un aide après l'avoir engagé dans un serre-nœud, pendant que l'opérateur traversait les parties latérales de la tumeur par un autre fil de fer, avec lequel il fit une ligature en masse, destinée à prévenir l'hémorrhagie du côté de la tumeur après la section des vaisseaux. Malheureusement la vis du serre-nœud n'avait pas été serrée. Lorsqu'on divisa le ligament large d'un coup de ciseaux, croyant agir en toute sécurité, il surgit un flot de sang, et avant d'avoir eu le temps de saisir la partie libre du ligament large, qui était en grande partie échappée du serre-nœud, et d'y appliquer des pinces, il s'était déjà produit une perte de sang considérable. Cependant on put remédier à l'hémorrhagie à l'aide de deux ligatures. Pour terminer ensuite rapidement l'opération, la tumeur fut embrassée à sa base, dans une anse de fil de fer à l'aide d'un grand serre-nœud. On fendit ensuite la tumeur, dont on vida le contenu jusqu'au delà de la ligature, que l'on serrait successivement. Après avoir ainsi extrait toutes les masses fibreuses qui remplissent le petit bassin, tout ce qui dépassait la ligature fut excisé. Les ovaires étaient restés au-dessous du point lié.

Les masses fibreuses qui avaient été énucléées ou excisées pesaient 4 kil. et demi. Elles étaient entremêlées de collections séreuses. La cavité abdominale ayant été époncée et tout suintement paraissant avoir cessé, la plaie fut réunie comme à l'ordinaire en maintenant ouvert l'angle inférieur qui donnait passage au serre-nœud, ainsi qu'à une partie du moignon de la tumeur. L'opérée était très-notablement affaiblie par la perte du sang. Il se déclara un léger suintement sanguin qui a dû provenir d'une petite artériole, divisée dans l'angle de l'incision du ligament large, et qui n'avait pas été comprise dans les ligatures. L'hémorrhagie persista malgré tous les moyens employés ;

elle fournissait environ 80 grammes de sang dans l'espace de cinq à six heures. Le cas fut jugé irrémédiable en raison de la faiblesse de la malade, qui succomba trente heures après l'opération.

OBSERVATION XVI

Tumeur fibro-cystique de l'utérus. — Ascite. — Gastrotomie. — Mort.
(Spencer Wells, *Diseases of the ovaries*, vol. I. p. 356 et suiv.)

Il s'agit d'une dame âgée de quarante-six ans, non mariée, très-amaigrie, mais conservant encore un moral excellent.

Dix ans auparavant, le docteur Stokes avait diagnostiqué deux tumeurs solides siégeant, l'une sur la ligne médiane un peu au-dessus de l'ombilic, l'autre dans le côté droit de l'abdomen; elles étaient de la grosseur d'un œuf d'oie. Au début, leur accroissement se fit avec lenteur, mais depuis deux mois il était devenu beaucoup plus rapide.

Lorsque M. S. Wells vit la malade, les dimensions de l'abdomen étaient les suivantes :

Circonférence au niveau de l'ombilic	56	pouces.
Distance de l'appendice xiphoïde à l'ombilic	19	—
— de l'ombilic au pubis	16	—
— de l'épine iliaque antérieure et supérieure à l'ombilic.	26	—

La tumeur proéminait à droite; il y avait une fluctuation évidente au-dessus de l'ombilic, mais cette fluctuation était causée par un liquide épanché dans la cavité péritonéale. Une forte pression permettait de sentir distinctement une tumeur solide ou demi-solide, recouverte par le liquide. La fluctuation était indistincte au-dessous de l'ombilic, et la tumeur paraissait adhérente à ce niveau. Toucher vaginal: utérus élevé et dans l'axe, col vierge et atrophié; on pouvait sentir une petite portion de la tumeur à travers la paroi du vagin, la sonde utérine pénétrait de trois pouces et demi. Menstruation toujours régulière; depuis six mois seulement, elle faisait défaut. Jamais de ponctions. Mon diagnostic fut qu'il y avait une certaine quantité de liquide

libre dans la cavité péritonéale, qu'il était aseptique ou ovarien, enfin, qu'au-dessous de l'ombilie existait un kyste multiloculaire volumineux. Après une consultation tenue avec les docteurs Beatty, Gardon et Stokes, il fut convenu que je ferais une ponction au-dessus de l'ombilie, et que je tenterais l'ablation de la tumeur si elle n'était pas adhérente.

En conséquence je fis une ponction à ce niveau qui donna issue à 30 pintes d'un liquide clair et un peu visqueux. Ce liquide une fois écoulé, la canule, longue de 14 pouces, put s'engager dans toutes les directions entre la surface de la tumeur et les parois abdominales, ce qui prouvait qu'il n'y avait pas d'adhérences. On percevait également de la fluctuation en différents points de la tumeur. Après avoir retiré la canule et fermé la petite plaie, je fis au-dessous de l'ombilie une incision longue de 6 pouces, et je découvris une tumeur qui nous parut, au premier aspect, formée par deux kystes de l'ovaire séparés l'un de l'autre par une fissure profonde.

Ayant ponctionné celui de gauche, il en sortit 10 pintes de sérosité sanguinolente. La tumeur avait deux points d'attache, l'un avec la tumeur du côté droit, l'autre avec l'utérus. Ce dernier point d'attache put être rompu, mais l'autre fut sectionné avec le bistouri, ce qui obligea à faire deux ligatures sur la tumeur qui lui était juxtaposée.

Le ligament large ayant été traversé, on fit une double ligature avec des fils de soie, après quoi la tumeur fut enlevée.

Restait la tumeur de droite. Toutefois, à cause de son volume énorme, de sa densité et de ses adhérences intimes avec le côlon transverse et l'épiploon qui renfermait plusieurs veines énormément dilatées, nous décidâmes que nous n'en tenterions pas l'extirpation.

On referma l'abdomen en toute hâte, mais la malade mourut trois heures après par épuisement nerveux.

OBSERVATION XVII

Tumeur fibro-cystique de l'utérus. — Ablation d'une grande partie de cet organe ainsi que des ovaires — Guérison. (Storer, *American journal of the medical sciences*, 1866.)

Sarah A. Colcord, de Malden, quarante-sept ans, non mariée. Cette malade vint consulter M. le docteur Storer, de Boston, le 25 août 1865; elle avait joui d'une bonne santé jusqu'en 1860, date du début de la tumeur.

Le ventre est plus volumineux que celui d'une femme arrivée au terme d'une grossesse gémellaire; la marche est difficile; il y a de la dyspnée et de l'amaigrissement. Menstruation normale, quoique peu abondante; dysménorrhée légère; il n'y a jamais eu de contractions utérines ni de douleurs expulsives.

Après avoir anesthésié la malade, on procède à une exploration plus complète. Par la palpation externe, on découvre une masse résistante remplissant la totalité de la cavité abdominale. Elle paraît être monocystique, bien qu'il y ait de la fluctuation localisée sur plusieurs points de sa surface. La sensation de fluctuation est partout égale; elle n'est ni forte, ni faible, ni distincte, ni obscure. Elle est assez évidente pour ne pas faire douter de l'existence du liquide, mais cependant il n'existe aucun signe qui permette de l'affirmer à coup sûr (*but yet by no means strikingly decided*).

Le pourtour de la tumeur est régulier et uniforme, excepté dans la région iliaque droite, à la partie inférieure et latérale de laquelle on trouve une double proéminence devenant plus distincte lorsqu'on exerce une forte pression sur les parois abdominales. Les deux portions sont nettement séparées l'une de l'autre, légèrement mobiles, et donnent chacune la sensation d'une petite tête fœtale. Ces divers symptômes ne pouvaient être constatés que grâce à l'anesthésie: pas de bruit vasculaire à l'auscultation; aucun signe d'épanchement ascitique.

Toucher vaginal. — L'hymen est intact mais extensible, ce qui rend le toucher possible. Col légèrement hypertrophié, un peu élevé; à son pourtour, empâtement général, pas de fluctuation en pressant sur les parois du vagin, rien, en un mot, qui pût

faire penser que la tumeur fût plutôt utérine qu'ovarienne. L'ouverture du col était normale. La sonde pénétrait quoique avec difficulté, et allait un peu plus loin que dans l'état normal (2 pouces et demi). On pouvait faire mouvoir l'utérus au moyen de la sonde avec ou sans la masse abdominale qui était tout à fait immobile. On ne constatait rien par le toucher rectal.

Mon diagnostic resta incertain, car, s'il existait des signes d'un kyste multiloculaire de l'ovaire à base élargie et indurée, d'un autre côté, les résultats de l'exploration de la région iliaque droite ne confirmaient en rien cette hypothèse. En supposant le cas de tumeur fibreuse utérine, il restait à expliquer la fluctuation évidente, mais localisée, que j'avais rencontrée dans la plus grande étendue de la masse abdominale, ainsi que l'absence de ménorrhagie et de métrorrhagie.

Après avoir examiné sa malade à diverses reprises et pris l'avis de plusieurs confrères, Storer prit la décision de l'opérer, bien que le diagnostic fût aussi incertain que le premier jour. Il la soumit, en conséquence, à un traitement préparatoire, consistant surtout en toniques et en une hygiène aussi bonne que possible. Ce traitement, auquel l'auteur attache la plus grande importance, dura plusieurs jours, après lesquels il pratiqua l'opération (23 septembre 1865).

Opération. — La malade est endormie au moyen de l'éther. Incision de 5 pouces de longueur, en suivant le bord droit du muscle droit à partir d'un point situé immédiatement au-dessus de l'ombilic. La tumeur mise à découvert était d'une couleur purpurine très-marquée. L'épiploon adhérait à la tumeur sur une grande étendue de sa circonférence; ces adhérences et d'autres encore placées sur les côtés de la masse furent diagnostiquées en introduisant une sonde, alors que l'incision n'avait encore que peu d'étendue. L'épiploon était très-vasculaire; quelques-uns de ses vaisseaux avaient un volume considérable, ils ressemblaient à ceux du placenta et s'enfonçaient directement dans la substance de la tumeur. Plusieurs furent liés avant d'être divisés, d'autres furent coupés *en masse* avec des ciseaux, puis liés ou tordus. Sur le côté gauche de la tumeur et tout à fait en bas, existaient d'autres adhérences péritonéales qui furent les unes déchirées, les autres sectionnées.

On vit alors que la tumeur se continuait avec une autre, également volumineuse, à contours irréguliers, remplissant la totalité

de la cavité pelvienne. Ces deux masses furent séparées au moyen de l'écraseur, et l'on dut ensuite élargir la plaie abdominale, afin de pouvoir attirer au dehors la masse placée supérieurement.

La tumeur pelvienne adhérait fortement sur les côtés, mais principalement à gauche, point où les adhérences étaient très-firmes et très-vasculaires. On put, quoique avec difficulté, la soulever assez pour permettre à un clamp de passer au-dessous d'elle. La paroi vaginale se trouvant ainsi protégée, le col fut saisi et fortement serré entre les mors de l'instrument. L'excision fut faite au moyen de l'écraseur; celle-ci avait porté bien évidemment sur le tissu utérin, mais il était impossible de préciser le point sans dissection préalable de la tumeur. Les vaisseaux furent liés au moyen de fils métalliques; on en tordit un plus grand nombre. Le reste de l'opération se fit comme à l'ordinaire; elle avait duré *trois heures*. On dut vider à plusieurs reprises la cavité pelvienne du sang qui s'y était accumulé; pour cela, on se servit d'abord d'une seringue, puis d'une cuiller d'argent, et finalement d'éponges.

Les suites furent très-heureuses, puisque la malade pouvait se lever dès le *vingt huitième jour*.

M. Storer eut l'occasion d'examiner la malade après la guérison: il trouva le col utérin réduit à la grosseur d'un tout-petit nodule. En même temps, il nota ce phénomène étrange, à savoir que, chez cette femme dont l'utérus et les deux ovaires avaient été enlevés, il y eut vingt-six jours après les dernières règles un écoulement de sang par le vagin accompagné d'un sentiment de lassitude et de céphalalgie. Il convient d'ajouter que ce phénomène ne se reproduisit pas à l'époque suivante.

Examen de la tumeur. — La masse morbide, composée de tumeurs solides, était si irrégulière qu'on ne pouvait la comparer à aucun organe. D'après la présence non douteuse des deux ovaires et des trompes de Fallope correspondantes, il était évident qu'une grande partie de l'utérus avait été enlevée. Ce dernier organe était tellement déformé par le produit néoplasique qu'on ne pouvait le reconnaître que par ses annexes.

Dans l'ovaire droit existait un corps jaune récent et plusieurs petits kystes; l'un d'eux renfermait du sang, un autre, un liquide blanchâtre.

En faisant une incision au point de séparation de la masse et

de l'organe sous-jacent, nous ouvrîmes une cavité étroite, d'environ 4 pouces de longueur, tapissée par une membrane muqueuse et enduite d'un liquide sanguinolent. Son extrémité inférieure avait une apparence rugueuse. On pouvait passer une sonde à travers un tube de Fallope, et pénétrer jusqu'à son extrémité supérieure. Cette cavité, bien évidemment, était la cavité utérine elle-même, mais allongée et tordue par les masses de nouvelle formation avec lesquelles se trouvait mêlé du tissu utérin. Il existait une quarantaine de tumeurs dont le diamètre allait de deux ou trois lignes à 4 pouces environ. Elles avaient l'aspect ordinaire des tumeurs fibreuses de l'utérus; un grand nombre d'entre elles étaient remplies d'une matière calcaire assez dure pour rendre la scie nécessaire à leur section. Plusieurs s'étaient remarquablement pédiculées.

L'énorme masse fluctuante, qui était attachée au ligament large, était formée de deux tumeurs principales, donnant elles-mêmes naissance à plusieurs autres d'un plus petit volume, dont quelques-unes étaient pédiculées. Leur surface extérieure était très-vasculaire, caractère qui leur était commun avec celles qui se trouvaient en connexion avec l'utérus.

Toutes ces tumeurs avaient un caractère fibreux. La fluctuation était due à deux causes : l'infiltration séreuse et la formation kystique. Quelques points avaient tout à fait un aspect gélatineux dû à l'infiltration, quelques autres renfermaient des cavités irrégulières, remplies, soit de sérosité limpide, soit d'un liquide sanguinolent, peut-être même de sang pur. Bien que ces cavités fussent formées, en apparence, par l'écartement des fibres dont la masse était composée, quelques-unes possédaient des parois unies, parfaitement semblables à celles des kystes ordinaires.

La tumeur pesait 37 livres, savoir :

Tumeur pelvienne.	8 livres.
Tumeur abdominale.	16 —
Liquide.	13 --

OBSERVATION XVIII

Tumeur kystique de l'utérus prise pour un kyste de l'ovaire. — Gastrotomie.
— Ablation partielle de l'utérus. — Mort trente-six heures après l'opération
(Demarquay, *Union médicale*, 1869, p. 431).

Mademoiselle M..., âgée de quarante-trois ans, entre à la Maison de santé le 15 mai 1868.

Elle porte à la partie antérieure de l'abdomen une tumeur volumineuse, sans bosselures, dont le début remonte à deux ans environ.

La malade est née à Bayonne, mais elle habite actuellement Paris. Interrogée sur ses antécédents, elle ne présente rien de particulier à noter jusqu'à l'âge de quatorze ans, époque où ses règles ont apparu pour la première fois. Depuis lors, la menstruation s'est toujours très-régulièrement accomplie chez elle. Ses règles se sont montrées aux époques fixes; leur durée habituelle était de trois à quatre jours, et la malade perdait chaque fois une quantité normale de sang.

Comment s'est opéré le développement de la tumeur que nous avons sous les yeux? La menstruation n'a, ainsi que nous venons de le voir, présenté rien qui soit à signaler pendant une très-longue période; mais, il y a de cela deux ans et demi environ, il s'est produit chez notre malade une hémorrhagie utérine extrêmement abondante. Quoiqu'il n'y eût pas alors de signes extérieurement visibles de la tumeur, c'est à cette hémorrhagie que nous croyons pouvoir en faire remonter le début réel.

C'est d'ailleurs là le seul trouble du col de l'utérus qui ait été observé, et les fonctions menstruelles reprirent, après comme avant, leur périodicité.

Environ six mois après, c'est-à-dire deux ans avant l'époque actuelle, une grosseur faisant saillie du côté gauche commença à attirer l'attention de la malade. Cette grosseur rejoignit bientôt la ligne médiane, et il serait difficile de dire aujourd'hui de quel côté elle a débuté. Son développement a été lent et graduel; son évolution s'est faite sans secousses, insensiblement; mais, dès le premier jour, elle a été accompagnée de douleurs dans le bas-ventre, qui depuis lors se sont montrées presque sans dis-

continuer. Ces douleurs devenaient un peu plus vives à l'époque des menstrues; mais leur exacerbation n'avait rien de très-prononcé. Il y a six mois à peu près que la tumeur a dépassé l'ombilic.

Nous ne trouvons rien à signaler du côté de la famille et des ascendants, soit au point de vue de la santé générale, soit au point de vue de la tumeur abdominale. La malade a été atteinte de fièvre typhoïde à l'âge de vingt ans; elle a eu vers la même époque un rhume qui l'a poursuivie plusieurs hivers. Maintenant les poumons sont sains. Sauf cela, à plusieurs reprises, des indispositions légères, et rien de plus. Au moment de l'entrée, l'état général est très-bon. La malade est une femme de taille moyenne; sa figure est bonne; elle est venue avec l'intention déterminée de se soumettre à une opération si l'on en reconnaît la nécessité, et paraît décidée.

Avant de prendre un parti, M. Demarquay procède en premier lieu à l'examen de la tumeur, et cherche par tous les moyens possibles à assurer son diagnostic:

Le ventre a un volume considérable: il est arrondi, proéminent, lisse au toucher. En consultant les souvenirs de la malade, on apprend d'une façon très-nette que la tumeur qu'elle porte dans le ventre a commencé du côté gauche.

La palpation permet de reconnaître que cette tumeur est d'une mobilité remarquable; elle glisse sur les parois du ventre, et semble ne pas avoir contracté d'adhérences avec elles.

Par la percussion, on trouve une matité absolue, et ne se déplaçant pas dans les diverses positions. Le toucher et le cathétérisme utérin sont impossibles, à cause de l'état particulier du vagin; on ne peut donc recourir à cette source de renseignements.

Quelques jours après l'entrée, une ponction exploratrice est pratiquée le 20 mai. Cette ponction donne issue à 5 ou 6 litres d'un liquide de couleur citrine, un peu filant. C'est la première et la seule ponction qui ait été faite chez notre malade. Après la ponction, le kyste, tout en diminuant de volume, ne s'affaisse pas en entier, et le ventre conserve en partie ses dimensions.

La coïncidence des divers signes que je viens d'énumérer fait conclure à l'existence d'un kyste ovarique. Les renseignements fournis par la malade, le mode de développement de la tumeur,

ses caractères, viennent à l'appui de cette opinion. Il y a bien une mobilité de la tumeur qui paraît quelque chose d'insolite, car on ne s'explique pas que, depuis deux ans et avec de si fréquentes douleurs, il ne se soit pas produit des adhérences. L'examen, d'ailleurs, n'a pu être complet. Le diagnostic établi est donc basé sur des probabilités, sans certitude absolue.

Quant à ce qui est de l'opportunité de l'opération, dans le cas présent elle est évidente. La tumeur a dépassé l'ombilic de 8 centimètres, et, s'il n'y a eu jusqu'ici que des phénomènes de compression modérés, il faut attribuer cette tolérance à son développement graduel et sans secousses. Il est à présumer que cet état ne durera pas, et que d'un jour à l'autre il peut faire place à des accidents graves. D'un autre côté, si l'on réfléchit que la santé générale est excellente, que rien chez notre malade ne rappelle cet état cachectique si commun dans les kystes ovariens arrivés à une certaine période, on est amené à conclure que le moment est bien choisi pour une opération. Celle-ci est fixée au samedi 6 juin.

La malade à cette époque a ses règles, et l'opération, pour cette cause, est retardée jusqu'au mercredi 10 juin.

Tout est préparé dans ce but : les instruments nécessaires, des éponges plongées dans l'eau tiède. La malade est placée sur un lit assez élevé, dans un jour favorable, et on lui fait respirer du chloroforme.

Quand elle est suffisamment anesthésiée, M. Demarquay fait une première incision de 10 à 12 centimètres, en ligne verticale, partant au-dessous de l'ombilic et allant vers le pubis. Les couches superficielles sont divisées par le bistouri. Une ou deux artérioles sont liées, et le sang est soigneusement étanché pour éviter toute confusion. Arrivé aux couches profondes, M. Demarquay les incise sur la sonde cannelée, ainsi que le péritoine. La tumeur est alors à nu. Le trocart mousse, dont on se sert pour vider le kyste, ne peut vaincre tout d'abord la résistance de sa paroi et poussé avec plus d'énergie, il donne lieu à un jet de sang considérable qui est projeté à distance.

Ce jet sanguin, tout d'abord inquiétant, ne tarde pas à s'arrêter. Une seconde ponction donne issue à environ 2 litres d'un liquide jaune citrin mêlé à du sang.

Cependant l'aspect rougeâtre particulier du kyste, la fermeté de ses parois, l'hémorrhagie qui s'est produite, ont paru quelque

chose d'insolite. En considérant attentivement la tumeur, on reconnaît qu'elle ne fait pas corps avec les ovaires, mais qu'elle est attaquée au fond de l'utérus. Il faut prendre un parti sur-le-champ, et ce parti n'est pas douteux. L'ablation, dans un cas comme dans l'autre, est indiquée. Mais l'incision paraissant trop petite, on l'élargit de 3 centimètres environ vers l'ombilic. Les intestins et l'épiploon sont enveloppés de flanelles chaudes et rejetés sur les côtés. L'épiploon donnant une certaine quantité de sang, on en fait la ligature en masse après plusieurs ligatures partielles.

Par la position des trompes, dont les rapports ne sont pas changés, on reconnaît que la tumeur est formée aux dépens du fond de l'utérus.

M. Demarquay, après avoir fait une ligature provisoire pour obvier à l'hémorrhagie, détache la tumeur à 4 centimètres au-dessus des trompes, puis au-dessous, et, pour remplacer la ligature provisoire, il applique une chaîne d'écraseur. Par quatre incisions, il lobule la partie située au-dessus, passe dans chaque lobule deux ligatures, et cautérise au fer rouge la surface de tous les lobules.

Le sang épanché pendant l'opération dans la cavité péritonéale est en assez grande quantité. Il est repris avec des éponges, et le péritoine nettoyé aussi soigneusement que possible avant qu'on songe à réunir les lèvres de l'incision.

Il existe de chaque côté un petit kyste ovarique de la grosseur d'une noix. Chacun de ces kystes est serré à la base par une ligature et maintenu en dehors.

La réunion de la plaie est faite au moyen de trois points de suture profonde avec des fils métalliques; au-dessus de celle-ci, on fait une suture empennée avec deux bouts de sonde, l'un à droite, l'autre à gauche. Le péritoine est compris dans les points de suture.

La portion du fond de l'utérus située au-dessus de la chaîne de l'écraseur, les deux petits kystes de l'ovaire, une portion de l'épiploon sont laissés en dehors; celle-ci à l'angle supérieur, les deux autres à l'angle inférieur. La plaie est recouverte d'un linge glycérimé. L'opération, commencée à neuf heures et demie, a duré jusqu'à onze heures un quart.

La malade est transportée, avec de grands ménagements, dans un lit bien chaud. La température de la chambre est maintenue à un degré assez élevé.

Comme prescription : Gomme chaude, bordeaux.

A deux heures, la température est montée de 1°,2. Elle était à 36°,9 avant l'opération et maintenant le thermomètre marque 38°,4. Le pouls est allé de 80 à 120.

La figure est bonne, sans abattement; l'intelligence très-nette, et la malade répond sans confusion aux questions qui lui sont faites. Il n'y a presque pas de ballonnement du ventre. Une vive douleur succède à chaque mouvement, mais cette douleur n'est pas généralisée.

A cinq heures : 38°,3.

A huit heures : 38°,8. Pouls à 132.

La malade a pris dans l'après-midi environ 700 grammes de bordeaux qui l'ont tonifiée, sans excitation exagérée. Le ventre est plus ballonné, plus douloureux. Il n'y a eu ni vomissements ni nausées.

Dans la nuit, on donne trois fois du bouillon suivi chaque fois d'une cuillerée de vin de Malaga, à huit heures et demie, minuit, quatre heures.

Minuit. Température : 37°,2. Pouls 124.

Douze pilules (opium 0,01) d'heure en heure, de huit heures du soir à huit heures du matin.

A minuit, la malade est sondée. Son urine est normale : on lui en retire environ 280 grammes.

A quatre heures, un vomissement de mucosités. Eau de Seltz.

A la visite du matin, il n'y a pas eu de nouveaux vomissements, mais des nausées assez fréquentes.

Prescription : Potion de Rivière; boissons chaudes; toniques comme la veille.

On sonde de nouveau la malade. L'urine est normale et en assez grande quantité.

Neuf heures. Température : 38°,8. Pouls 136.

Le faciès a changé : il est abattu et grippé. La malade a encore son intelligence, mais il y a chez elle un peu de torpeur. Le ballonnement du ventre est très-considérable.

Deux heures et demie. Température : 39 degrés. Pouls 140.

Quelques gouttes d'urine seulement dans la vessie. Ballonnement très-prononcé du ventre. Les vomissements ont reparu. La face est tout à fait prostrée et a changé d'une façon étonnante depuis la veille. Il y a de l'incohérence dans les idées.

A six heures, pouls filiforme. Température : 37°,6. Sueurs froides.

Mort à neuf heures du soir, le 11 juin, trente-six heures après l'opération.

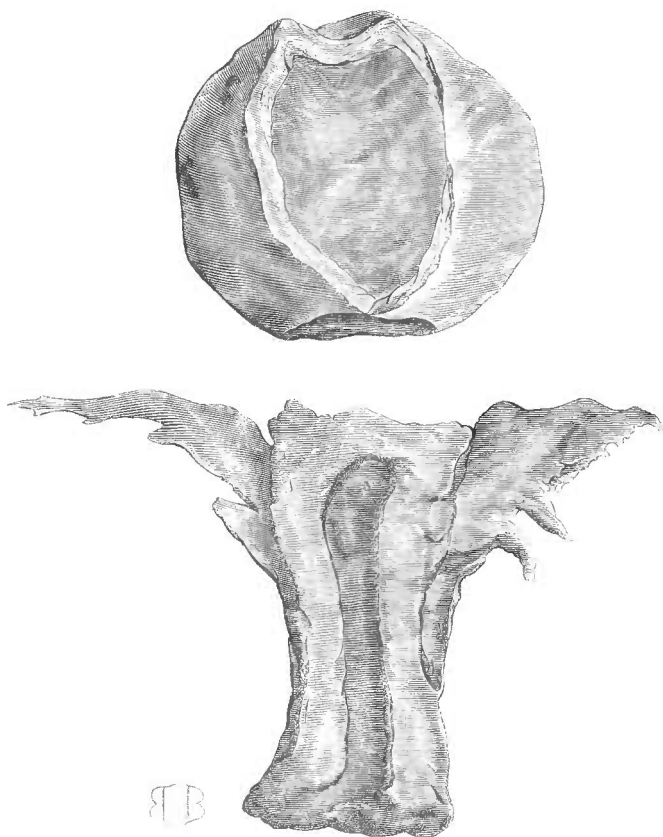


FIG. 10. — Cette figure, tirée de l'*Union médicale*, représente la tumeur en rapport avec le fond de l'utérus. On voit que la section de l'organe avait porté immédiatement au-dessus des trompes et des ovaires.

OBSERVATION XIX

Tumeur fibro-cystique de la matrice du poids de 14 kilogrammes et demi.
— Guérison (Kæberlé, *Gazette hebdomadaire de médecine et de chirurgie*, février, 1869).

Mademoiselle O..., de Wiesbaden, âgée de trente-quatre ans, au teint coloré comme les personnes affectées de tumeurs fibreuses de l'utérus, amaigrie, a joui d'une excellente santé jusqu'en 1863. Depuis lors elle a éprouvé des indispositions passagères que l'on peut attribuer à une obstruction pelvienne, la malade souffrant déjà, à cette époque, d'une constipation fréquente qui a parfois été assez prononcée dans ces derniers temps pour donner lieu à l'aplatissement des selles. Ce n'est guère qu'en 1866 que le développement du ventre attira pour la première fois son attention.

Depuis 1867, l'abdomen a augmenté rapidement de volume. Il est distendu jusqu'au rebord des côtes par une tumeur assez régulièrement arrondie, en partie très-dure, en partie fluctuante, et formée de loges plus ou moins larges, ce qui avait fait croire que la malade était affectée d'un kyste multiloculaire de l'ovaire. L'excavation pelvienne est aussi envahie par une tumeur qui s'étend jusqu'à 3 centimètres de l'orifice externe du canal génital. Cette tumeur fait corps avec la partie postérieure du col utérin, qui est refoulé à gauche et en avant contre la face postérieure du pubis. Le cathétérisme utérin est impossible à cause de l'étroitesse de l'orifice de l'hymen.

Deux ponctions pratiquées dans les deux plus grandes loges de la tumeur fournirent 3 litres d'un liquide presque identique de part et d'autre, *séveux et très-riche en cholestérine*. Je diagnostiquai une tumeur fibro-cystique de la matrice. L'état multiloculaire de la tumeur, son développement rapide, pouvaient, il est vrai, faire songer tout d'abord à un kyste de l'ovaire; mais le faciès de la malade, la consistance de la tumeur très-dure en plusieurs points, la nature du liquide extrait par la ponction, et d'autre part la résistance de la tumeur intra-pelvienne, ses rapports avec le col, militaient en faveur d'une tumeur fibro-cystique de l'utérus.

Préoccupée par l'accroissement rapide et menaçant de sa tumeur, par les incommodités qui en résultaient et par la perspective de traîner quelque temps encore une vie misérable, la malade désirait que l'on recourût à une tentative suprême. Tous les remèdes qu'on lui avait fait subir ayant complètement échoué, elle considérait l'opération comme sa dernière ressource, et elle voulait en subir les chances, quelque hasardeuse qu'elle fût. En face de ces instances de la malade et de la fermeté qu'elle manifestait, je ne crus pas devoir lui dissimuler la gravité de la situation.

L'opération me paraissait devoir être aggravée outre mesure et rendue très-difficile par l'existence de la tumeur de l'excavation pelvienne. Je pensais, en effet, que l'extirpation serait impraticable, même en enlevant la matrice tout entière, si les ligaments larges étaient envahis; car, selon toute probabilité, la tumeur fibro-cystique était interstitielle et développée dans le fond de l'utérus. J'exposai toutes ces considérations à mademoiselle O..., et je cherchai à la détourner d'une opération, en lui faisant part de mes doutes et de mes inquiétudes. Mais la malade, extraordinairement courageuse et résignée à toutes les éventualités, persista dans sa résolution avec l'assentiment de sa famille. Soutenue par l'espoir qu'il lui restait encore une chance de guérison, elle voulait du moins se ménager le bénéfice d'une tentative même incertaine, se résignant d'ailleurs à ce que je déciderais si, en définitive, je déclarais l'opération absolument impossible. Je me résolus alors, non sans regret, je l'avoue, à pratiquer la gastrotomie, sauf à laisser l'opération inachevée si l'extirpation de la tumeur ne pouvait avoir lieu, ce qui me paraissait malheureusement à peu près certain.

L'opération eut lieu le 31 août 1868, en présence de MM. Maslowsky (de Saint-Pétersbourg), Herrenschildt, Jøessel et Kien. Incision de 30 centimètres environ, qui dut être prolongée jusqu'à 3 centimètres de l'appendice xiphoïde. On put alors à grand'peine amener la tumeur hors de la cavité abdominale à l'aide de pinces à griffes. Des ponctions pratiquées préalablement dans une dizaine de loges, pour en réduire autant que possible le volume, n'avaient donné que 3 à 4 litres de liquide. Le fond de la matrice ainsi que son col étaient indépendants de la tumeur, bien que celle-ci fût en connexion intime avec la paroi postérieure de l'organe. La portion intra-pelvienne de la tumeur, très-

peu volumineuse eu égard au développement énorme de sa portion abdominale, servait en quelque sorte de pédicule à cette dernière. Une hémorrhagie assez abondante avait lieu par l'orifée des ponctions. On plaça une ligature de fil de fer, aussi bas que possible, sur la base d'implantation de la tumeur. Cette ligature avait primitivement 10 centimètres de diamètre et laissait le corps de la matrice en dehors; elle limitait un plan circulaire obliquement dirigé de la partie postérieure et supérieure de la symphyse pubienne vers l'angle sacro-vertébral. Toute chance d'hémorrhagie sérieuse ayant été ainsi momentanément conjurée, la portion supérieure de la tumeur fut divisée en deux parties latérales, lesquelles furent excisées pour dégager le détroit supérieur et aller à la recherche des limites inférieures de la tumeur.

On put constater alors que les deux ovaires étaient sains, ainsi que les oviductes. Le corps de la matrice n'offrait également rien de particulier, sauf un petit corps fibreux dur, d'un centimètre de diamètre environ.

La tumeur intra-pelvienne semblait, de prime abord, absolument inextirpable. On ne pouvait l'attirer hors de l'excavation, et il était impossible de passer les doigts entre elle et les parois du bassin pour aller reconnaître les obstacles à son extraction. Heureusement cette tumeur était également fibro-cystique, et une ponction permit d'en réduire un peu le volume. Je pus m'assurer alors que sa base descendait jusqu'au fond du cul-de-sac recto-vaginal, auquel elle adhérait par sa partie inférieure; tandis que sa partie antérieure était adhérente à toute l'étendue limitée par les parois postérieures du vagin et du col de l'utérus. Sa partie postérieure était libre d'adhérences et recouverte par le péritoine.

La situation était des plus embarrassantes: on ne pouvait laisser l'opération inachevée sans vouer l'opérée à une mort certaine. D'un autre côté, la grande ligature de fil de fer était devenue insuffisante par suite de la ponction de la tumeur pelvienne. Pour parer l'hémorrhagie déjà très-grave, il fallut placer une nouvelle ligature. Ce danger ayant été de nouveau écarté, j'incisai le péritoine à la partie postérieure de la tumeur; en le décollant ensuite sur ses parties latérales et vers sa base, je parvins à énucléer la tumeur, et à l'attirer hors de l'excavation, après avoir déchiré les adhérences qui la reliaient au

vagin, sans blesser aucun vaisseau important. La dernière partie de la tumeur qui adhérait à la surface postérieure du col, et à la partie moyenne du corps de l'utérus, fut détachée avec des caustères tranchants jusqu'à la limite des gros vaisseaux, qui furent solidement étreints dans une anse de fil de fer à l'aide d'un serre-nœud. Une adhérence utérine donnait du sang en assez grande abondance. Elle dut être liée avec un fil de soie qui fut coupé ras sous forme de ligature perdue. Le pédicule des vaisseaux fut alors divisé à quelques millimètres au-dessus du serre-nœud, et la surface de la ligature ainsi que les parties encore saignantes furent touchées avec le cautère actuel ou avec la solution concentrée de perchlorure de fer.

L'ablation de la tumeur avait laissé la matrice intacte. Il ne fut donc pas nécessaire de l'enlever. Le péritoine décollé s'appliquait contre la face postérieure du vagin et du col. A la partie moyenne du corps de l'utérus correspondait la ligature en masse des gros vaisseaux, qui avait à peu près la grosseur du doigt. A 1 centimètre du fil de fer à droite, se trouvait la ligature perdue. Le serre-nœud plongeait de 8 centimètres dans la cavité du bassin.

La réunion eut lieu par cinq points de suture profonde et douze points de suture superficielle. La trace de l'incision fut ainsi réduite à 22 centimètres de longueur. L'opération avait duré deux heures et demie. L'hémorrhagie, très-considérable en raison des connexions pelviennes de la tumeur, avait donné lieu à une perte de sang de 1 demi-kilogramme environ. Il n'y eut pas de vomissements chloroformiques ; mais la malade était très-affaiblie et s'était beaucoup refroidie. Le pouls demeura petit, misérable, et la respiration très-accelérée durant le reste de la journée. La nuit fut assez bonne cependant, et la malade reposa avec calme.

Le lendemain, les forces se relevèrent un peu et il y eut une réaction très-marquée. Le pouls oscilla entre 120 et 140 dans la matinée. Peau sèche, respiration à 21. Le soir, pouls à 92, respiration à 18. Il s'écoule par l'orifice de la plaie environ 80 à 100 grammes de sérosité sanguinolente, en partie extraite par la sonde. Une transpiration abondante se déclare. Du reste, le ventre est très-plat et indolent.

Le troisième jour, pouls à 104, respiration à 23. La malade a dormi toute la nuit. La peau est moite, l'urine claire, le ventre

plat et indolent comme la veille. Le soir, pouls à 120, un peu irrégulier; respiration à 23. La transpiration, toujours abondante, a provoqué une éruption de sudamina sur le ventre et sur la poitrine. Il suinte encore un peu de liquide par l'angle inférieur de la plaie. Quelques gaz sont rendus par l'anus. Écoulement sanguinolent par le canal génital, provenant de la congestion utérine consécutive à l'opération.

Le quatrième jour, pouls à 102, assez régulier; respiration à 21. Transpiration. Le soir, pouls à 90. Les urines sont un peu chargées.

Le cinquième jour, lavement : évacuations alvines. Pouls à 100, très-large. La transpiration continue et les sudamina envahissent tout le corps, sauf le visage et les mains. Quelques-uns deviennent purulents, tandis que d'autres se dessèchent simplement. Cette éruption n'avait d'ailleurs rien d'inquiétant. Elle s'expliquait tout naturellement par la chaleur excessive qui régnait alors et par les sueurs profuses de la malade. Les urines sont encore un peu chargées. Suintement noir très-abondant, en partie hémorrhagique, par l'angle inférieur de la plaie. Injection de sulfite de soude et d'eau de Pagliari. On enlève les points de suture profonde.

Rien de particulier le lendemain et le surlendemain.

Le huitième jour, le pouls, qui s'est maintenu à 92 depuis l'avant-veille, descend à 88 le soir. Le serre-nœud qui plongeait à 8 centimètres de profondeur, devenu libre, est enlevé. Il est remplacé par un tube de verre.

Le treizième jour, un amas de tissus mortifiés affleure aux bords de la plaie; il est extrait avec une pince. État excellent, du reste. Les sudamina se flétrissent et se dessèchent de plus en plus. Pouls à 88. Quelques détritrus sont encore expulsés le lendemain à l'aide d'une injection.

Le vingt-septième jour, il n'y a plus de suppuration par le tube, qui est supprimé le lendemain. Depuis quatre ou cinq jours, la région hypogastrique s'était un peu tuméfiée. Le ventre était devenu sensible pour la première fois depuis l'époque de l'opération, et il y avait un peu d'empâtement dans l'excavation. A la suite de ces symptômes, il y eut, pendant quelques jours, un léger écoulement séro-purulent par le canal génital. Cet écoulement provenait sans doute d'un petit abcès qui s'était formé entre le vagin et le péritoine, qui avait été décollé lors de

l'opération. La collection purulente s'était ouverte spontanément à travers la paroi postérieure du canal génital.

Le 27 septembre, vingt-neuf jours après l'opération, la malade, qui se levait déjà depuis plusieurs jours, avait recouvré assez de forces pour se promener dans sa chambre. Le ventre était souple et tout à fait plat, la cicatrisation presque complète.

Quelque temps après, mademoiselle O... rentra dans sa famille, parfaitement guérie. Depuis cette époque, il n'y a eu ni douleur ni trouble d'aucune espèce, et la guérison ne s'est point démentie.

Examen de la tumeur. — L'examen de la tumeur est venu confirmer le diagnostic. Elle était, comme nous l'avons déjà dit, composée de deux parties, l'une abdominale, l'autre pelvienne, pesant ensemble 14 kilogrammes et demi. Ces deux masses rappelaient assez bien, à première vue, la conformation des kystes multiloculaires de l'ovaire. L'une et l'autre étaient constituées par une multitude innombrable de loges et de sinus dont la capacité variait depuis 1 à 2 décimètres de diamètre jusqu'à quelques millimètres seulement. La plupart des cavités étaient contiguës et séparées par des cloisons très-minces, incomplètes, ce qui donnait à la masse un aspect aréolaire analogue à l'éponge. D'autres, au contraire, étaient isolées au milieu d'une couche épaisse et très-dense de tissu fibroïde. Un grand nombre d'entre elles communiquaient par des canaux irréguliers, plus ou moins dilatés sur divers points de leur trajet.

Le liquide contenu dans ces cavités, à l'exception des deux loges qui avaient été ponctionnées avant l'opération et où l'on rencontrait des caillots sanguins en voie de transformation régressive, était limpide, citrin, analogue à la lymphe et se coagulait spontanément, comme cette dernière au contact de l'air. Le coagulum était presque exclusivement composé de fibrine. Tous ces caractères me confirmèrent dans l'opinion, déjà énoncée par moi, que ces kystes sont dus très-probablement à des ectasies lymphatiques, provoquées par la compression du néoplasme sur le réseau lymphatique de l'utérus. Chose digne de remarque, ce liquide, qui se coagulait si rapidement lorsqu'il était exposé au contact de l'air, conserva sa fluidité jusqu'au surlendemain, dans les loges demeurées intactes après l'opération. Il se prenait encore en masse dès que ces loges étaient ouvertes.

La coagulation spontanée et la séparation progressive de la fibrine sous forme de caillot flottant dans la sérosité, rendent compte des aspects variés que le liquide peut présenter dans ces tumeurs suivant l'époque de l'examen.

Les veines étaient très-dilatées, variqueuses, énormes.

L'analyse microscopique démontra que la masse solide de la tumeur était composée de fibres-cellules de dimensions variables et plus ou moins granuleuses. On y rencontrait aussi quelques capillaires sanguins épars au milieu de la trame fibro-celluleuse. La structure était, en un mot, identique avec celle des corps fibreux de l'utérus.

QUATRIÈME PARTIE

DU MANUEL OPÉRATOIRE

Nous avons vu, au commencement de ce travail, que l'ablation de l'utérus en tant qu'opération réglée et méthodique, n'avait été faite que dans ces derniers temps.

Les méthodes opératoires adoptées au début, et principalement l'excision au moyen du bistouri ou de l'écraseur, avaient le grave inconvénient d'exposer à des hémorrhagies souvent dangereuses. Aussi, des hommes de grande valeur, très-compétents en pareille matière, désespérés de ne pouvoir lutter efficacement contre une semblable complication toujours imminente, ont-ils pu poser la règle de ne toucher à aucun prix aux tumeurs utérines, même lorsque par suite d'une erreur de diagnostic la gastrotomie aurait été pratiquée. « Si après avoir commencé l'opération, dit Spencer Wells (1), on arrive à constater l'aspect dense de la tumeur, il sera certainement sage de ne point la continuer avant d'avoir ponctionné un ou plusieurs des kystes les plus volumineux, et d'avoir examiné attentivement les connexions de l'utérus avec le néoplasme. Si ces connexions sont intimes, *le chirurgien aura le cruel devoir de cesser ses tentatives d'extraction et de fermer la plaie abdominale le plus vite qu'il lui sera possible.* »

(1) Spencer Wells, *loc. cit.*, p. 362.

Fort heureusement, ce conseil ne saurait être suivi aujourd'hui, grâce aux perfectionnements introduits depuis peu, tant dans l'instrumentation qui concerne cette opération, que dans le manuel opératoire proprement dit. Avant d'en aborder la description, qu'il nous soit permis de rappeler au lecteur que, malgré tout le soin apporté à la précision du diagnostic, celui-ci sera forcément incomplet, principalement en ce qui concerne les adhérences et le rapport exact de la tumeur avec l'utérus.

Il restera toujours plus d'un point douteux dans l'esprit du chirurgien, que la suite seule de l'opération pourra éclaircir ; aussi, pour parer aux accidents imprévus, aux complications fâcheuses qui pourront se produire et avec lesquelles il faut toujours compter, l'opérateur devra posséder au plus haut degré, le sang-froid uni à une détermination rapide, qualités qui lui permettront de modifier un procédé, au besoin même d'en créer un nouveau, séance tenante.

En parcourant les diverses observations relatées dans ce travail, on a pu se faire une idée générale des méthodes suivies par les principaux opérateurs modernes ; on a pu également se convaincre de la difficulté qu'il y aurait à déterminer, d'une façon précise et détaillée, les divers temps d'une opération sujette par sa nature même à tant de variations et à tant d'accidents.

Aussi, notre intention n'est-elle point de discuter les procédés des autres chirurgiens, encore moins d'assigner à l'opération des règles fixes et immuables ; nous nous contenterons de donner en détail le *modus faciendi* qui nous a réussi et qui du reste diffère peu de celui des autres ovariétomistes. Il en diffère cependant, car nous attachons peut-être une plus grande importance à des détails qui au premier abord pourraient paraître puérils, mais qui en réalité sont du plus haut intérêt. Lorsqu'il s'agit d'enlever l'utérus, rien n'est inutile, la moindre négligence peut devenir une faute irréparable et entraîner la mort de la

malade; de telle sorte que pour résumer complètement notre pensée sur ce point nous disons : *que les plus beaux résultats seront obtenus par le chirurgien qui saura le mieux ne négliger aucun détail quelque minutieux qu'il puisse paraître.*

TRAITEMENT PRÉPARATOIRE ET DISPOSITIONS PRÉLIMINAIRES. — La plupart des auteurs qui se sont occupés de gastrotomie sont d'avis de faire précéder l'opération d'un traitement qu'ils appellent *préparatoire* ou *prophylactique*. Ch. Clay entre autres, lui accorde « une immense importance » et lui attribue la majeure partie de ses succès. D'après Storer, trois indications sont à remplir avant l'opération : il faut relever les forces de la malade, prévenir l'intoxication du sang, la combattre si elle existe déjà. C'est pour satisfaire à ces indications qu'il fait prendre des préparations ferrugineuses et prescrit le fiel de bœuf pendant les quelques jours qui précèdent. Par ce moyen, dit-il, on entretient facilement la liberté du ventre et l'on prévient la tympanite qui devient si fréquemment le phénomène initial d'une attaque de péritonite. Ce n'est pas tout : sous l'influence de ce traitement, l'intestin peu distendu par les gaz n'a aucune tendance à s'échapper de la cavité abdominale pendant le cours de l'opération. Outre ce premier avantage il en est un second non moins important. Si les anses intestinales sont trop distendues par les gaz, elles s'enroulent au pourtour de la tumeur, de là la possibilité de les léser pendant les manœuvres opératoires, surtout si l'on fait usage du procédé de *morcellement*. Donc, premier point très-important : On doit combattre la pneumatose intestinale, si elle existe, et n'opérer que lorsqu'elle aura cédé à des moyens appropriés.

Pour arriver à ce résultat, on peut, à l'exemple du chirurgien de Boston, faire prendre aux malades pendant les huit ou dix jours qui précèdent l'opération 60 grammes de fiel de bœuf dans un quart de lavement. Nous employons presque indifféremment l'huile de ricin, à la dose d'une cuillerée à bouche

tous les matins ; l'effet évacuant qu'en somme on veut obtenir, est le même et les malades nous ont paru préférer ce dernier médicament.

On devra faire grande attention à l'état des intestins. S'il y avait la moindre tendance à la diarrhée, à plus forte raison s'il y avait des coliques que l'on pût rapporter à une petite poussée de péritonite, il faudrait attendre et combattre ces symptômes par les moyens que la médecine met à notre disposition.

Une autre circonstance que l'on ne doit point perdre de vue est la menstruation. Le moment le plus favorable, celui que l'on doit choisir chaque fois qu'on le peut, se trouve compris dans les trois ou quatre jours qui suivent la cessation des règles. On comprend facilement pourquoi : le flux sanguin, qui en se portant du côté des organes pelviens détermine l'apparition des règles, a disparu et l'on n'a pas à craindre qu'il vienne exagérer la réaction qui se produit fatalement les premiers jours qui suivent l'opération.

Une fois celle-ci décidée et le jour fixé, le chirurgien ne devra pas, sans motifs sérieux, laisser languir la malade en l'ajournant à une époque plus reculée, car cet ajournement produirait sur son esprit une impression des plus pénibles. L'incertitude, en prolongeant l'attente d'un événement capital pour elle, exagérerait ses souffrances et retentirait sur son moral d'une manière fâcheuse. Nous nous souvenons qu'une fois, ayant dû ajourner au dernier moment une opération d'ovariotomie pour cause d'impossibilité matérielle, la malade se mit à sangloter et tomba dans un accès de désespoir qui ne fut pas sans nous donner quelque inquiétude.

Nous avons également pour habitude de faire transporter la malade dans la chambre qu'elle devra habiter après l'opération et de l'y laisser s'y habituer pendant quelques jours. Cette chambre, du reste, sera spacieuse, aérée et de préférence exposée au midi. La maison de santé où nous avons opéré toutes les

malades qui l'ont les sujets de nos observations, se trouve située dans le village de Levallois-Perret à quelques minutes des fortifications; c'est un pavillon à trois étages, placé au fond d'un petit jardin, composé d'une dizaine de chambres complètement indépendantes les unes des autres. Évidemment, une bonne installation et d'excellentes conditions hygiéniques sont des éléments de succès qu'il ne faudrait pas négliger.

Les préparatifs seront faits dans la chambre même de la malade qui est le lieu où l'opération devra être pratiquée; bien entendu on lui épargnera la vue de ces préparatifs et surtout celle des instruments.

Le lit d'opération sera installé de la même façon que s'il s'agissait d'une ovariectomie ordinaire. Nous avons fait construire récemment un lit destiné à servir à toutes nos opérations de gastrotomies (voyez planche IV).

Les instruments sont les mêmes que pour l'ovariectomie. Seulement, comme il importe de tout prévoir, il sera bon d'avoir sous la main sept ou huit serre-nœuds du docteur CINTRAT, des fils métalliques de grosseur variable, tout ce qu'il faut pour détacher les adhérences; en un mot il faut, et c'est là une règle générale, prévoir le cas le plus compliqué et tout disposer en conséquence. Ceci fait, il ne restera plus qu'à faire déshabiller la malade pour lui faire revêtir ensuite un long peignoir de flanelle ouvert sur le devant. La température de la chambre sera de 18 à 20 degrés centigrades.

ANESTHÉSIE. -- Rendre la malade insensible, tout en évitant les vomissements, tel est le double problème qui se présente.

Les anesthésiques que nous avons à notre disposition satisfont bien à la première partie, malheureusement il n'en est point de même pour la deuxième. Nous verrons bientôt combien les vomissements, lorsqu'ils surviennent, ajoutent de complications à l'opération et la rendent difficile; c'est au point, que si l'on arrivait à trouver un anesthésique exempt de cet

inconvenient, la gastrotomie aurait par cela même réalisé un immense progrès.

Cet agent précieux, on prétendit l'avoir découvert en Angleterre il y a quelques années, et l'apparition du bichlorure de méthylène dans le monde chirurgical fut saluée avec enthousiasme. On l'expérimenta de tous côtés, mais hélas ! on ne tarda pas à se convaincre qu'il ne valait pas mieux que le chloroforme et qu'il provoquait les mêmes phénomènes du côté des voies digestives. A notre tour, nous avons voulu l'expérimenter et nous avons fait venir ce produit de Londres, afin de nous placer, autant que possible, dans les mêmes conditions que les chirurgiens anglais. En même temps, comme ce liquide est plus volatil que le chloroforme, il est nécessaire pour l'administrer d'avoir à sa disposition un appareil spécial qui du reste peut servir pour tous les anesthésiques.

Nous avons fait usage de ce nouvel agent chez deux malades qui se trouvaient dans notre service à l'hôpital de Lourcine. Il s'agissait dans un cas de l'ablation d'un polype de l'utérus et dans le deuxième de l'amputation d'un sein cancéreux. Notre première malade, jeune femme de vingt-deux ans, s'endormit assez facilement en passant par la période d'excitation qui distingue l'action du chloroforme; cependant l'anesthésie complète et la résolution musculaire ne furent obtenues qu'au bout de 16 minutes. Or, chez cette malade, il y eut trois vomissements bilieux pendant le cours de l'opération qui n'avait cependant pas duré plus de vingt minutes. Chez notre deuxième malade, nous observâmes à peu près les mêmes phénomènes; il est juste de dire cependant qu'il y eut un seul vomissement, mais les nausées persistèrent pendant toute la journée.

Ces deux tentatives n'étaient pas de nature à nous faire admettre cet anesthésique dans la pratique de nos ovariectomies. Peut-être le bichlorure de méthylène ne provoque-t-il pas plus de vomissements que le chloroforme ou l'éther, mais à coup sûr il ne vaut pas mieux que ces deux agents. D'ailleurs

son prix élevé, l'appareil compliqué qu'il nécessite, étaient des raisons plus que suffisantes pour que, à mérite égal, nous fissions choix du chloroforme. C'est à ce dernier, en effet, que nous avons recours dans tous les cas. Une simple compresse pliée en quatre, sur laquelle on a cousu une feuille de taffetas gommée de façon à diminuer l'évaporation, nous suffit. Quelques ovariologistes anglais et américains donnent la préférence à l'éther. Nous n'entrerons pas dans la discussion soulevée à propos des dangers attachés à l'administration du chloroforme comparativement à la prétendue innocuité de l'éther ; nous ferons simplement remarquer que ce dernier, provoquant des nausées et des vomissements tout aussi bien que le chloroforme, ne mérite pas de lui être préféré.

Quoi qu'il en soit, que l'on se serve du chloroforme ou de l'éther, à moins de contre-indications absolues, on devra pousser l'anesthésie jusqu'à ses dernières limites pendant tout le temps que durera l'opération. Cette pratique n'offre aucun inconvénient. Il nous est arrivé bien souvent de maintenir une malade dans le sommeil anesthésique pendant plusieurs heures de suite, — une fois même pendant quatre heures, — et jamais nous n'avons vu survenir le moindre accident à la suite d'une chloroformisation aussi prolongée.

Une fois la malade bien endormie, on fait entrer les aides que l'on dispose comme pour une ovariectomie : deux pour maintenir les cuisses, deux pour écarter les lèvres de la plaie et faire les ligatures, un pour les instruments, enfin trois pour faire passer les éponges et les serviettes suivant les besoins de l'opérateur. Quant à ce dernier, il devra s'asseoir entre les cuisses de la malade que les deux premiers aides, également assis, maintiendront modérément écartées. Il ne restera plus alors avant de procéder à l'opération, qu'à sonder la malade et à la recouvrir autant que possible afin d'éviter le moindre refroidissement.

OPÉRATION. — Les temps sont à peu près les mêmes que pour l'ovariotomie. Ils sont au nombre de cinq. Le chirurgien doit tour à tour sectionner les parois abdominales, — réduire le volume de la tumeur, — détacher les adhérences si elles existent, — attirer la tumeur au dehors, — fixer, puis lier le pédicule et exciser la tumeur, — enfin, faire la toilette du péritoine et fermer la plaie abdominale.

Premier temps : section abdominale. — On fera exactement sur la ligne médiane une première incision dont la longueur sera proportionnelle au volume de la tumeur qu'il faut enlever. Dans certains cas, il suffira de la faire commencer à l'ombilic; dans d'autres il sera nécessaire de la faire remonter à 2 centimètres, quelquefois 3 centimètres au-dessus de ce point. M. Kœberlé incise l'ombilic sur la ligne médiane, nous préférons le contourner à gauche en décrivant une demi-circonférence. Cependant, s'il existait une hernie ombilicale, on pourrait faire porter la section directement sur elle. En bas, l'incision devra s'étendre, dans tous les cas, jusqu'à 1 centimètre ou 1 centimètre et demi de la symphyse pubienne. La première incision ne devra comprendre que la peau et le tissu cellulaire sous-cutané; les autres couches seront incisées tour à tour et avec précaution jusqu'à ce que l'on soit arrivé sur le péritoine.

La section des tissus s'accompagne le plus souvent d'une hémorrhagie insignifiante; quelquefois, cependant, lorsque les veines de la paroi sont devenues variqueuses par suite de la gêne de la circulation intra-abdominale, l'écoulement sanguin est assez abondant. Il faut alors saisir chaque vaisseau divisé entre les mors d'une pince hémostatique qu'on laisse à demeure entre les lèvres de la plaie. Outre ce premier résultat de s'opposer à l'hémorrhagie, ces pinces en ont un second, qui est de guider l'opérateur et de lui permettre d'écarter légèrement les lèvres de l'incision.

Avant de continuer l'opération, il faut toujours attendre la

cessation complète de l'hémorrhagie si petite qu'elle soit. Alors seulement, le chirurgien pourra inciser le péritoine sur la sonde cannelée, ou mieux sur l'index gauche préalablement introduit dans l'abdomen à travers une boutonnière pratiquée à la partie inférieure. S'il s'écoulait un peu de sang à la suite de cette dernière incision, on empêcherait sa chute dans la cavité péritonéale en épongeant avec soin et en plaçant des pinces sur les vaisseaux divisés, mais avec la précaution de ne pas comprendre la séreuse entre les mors de ces dernières. On peut toujours parvenir à ce résultat, car les vaisseaux qui donnent du sang sont situés sur la face externe du péritoine, dans le tissu cellulaire qui l'unit aux autres couches de l'abdomen, et non dans l'épaisseur même de la séreuse.

Ce temps ne présente pas, en général, de grandes difficultés. Il ne devient un peu difficile que lorsque le tissu cellulaire sous-cutané est surchargé de graisse et présente une épaisseur considérable. C'est surtout dans ces cas que les incisions devront être faites dans un même plan vertical, résultat qui sera facilement obtenu si l'on a la précaution de prendre des points de repère, par exemple, l'ombilic et l'espace qui sépare les deux épines du pubis.

Il peut arriver que la section tombe juste sur des adhérences, surtout au voisinage de l'ombilic ; elles masquent alors la surface externe de la tumeur et peuvent gêner considérablement l'opérateur. On doit dans ce cas inciser directement sur elles, sans s'en inquiéter davantage, jusqu'à ce que la sensation d'un tissu dur et résistant vienne avertir de la présence du corps fibreux.

La tumeur une fois mise à découvert dans toute l'étendue de l'incision, le deuxième temps commence.

Deuxième temps : réduction du volume de la tumeur. — Arrivé à ce temps de l'opération, le chirurgien peut apprécier directement, soit par la vue soit par le toucher, le volume du corps fibreux qui se présente. A lui de juger si les lèvres de

l'incision pourront, en s'écartant, livrer passage au néoplasme tout entier. Dans le doute il pourra même faire quelques tentatives d'extraction, mais à la condition expresse de les cesser aussitôt qu'il sera convaincu de l'inutilité de ses efforts. S'il réussit, il devra procéder immédiatement aux divers autres temps de l'opération en se conformant aux règles que nous établirons tout à l'heure. Malheureusement, il n'en est pas toujours ainsi, et dans la plupart des cas le volume est tel que toute idée de voir sortir la tumeur par la plaie abdominale doit être immédiatement rejetée, d'autant plus que l'incision des parois ne saurait être poussée au delà de certaines limites; il serait dangereux et téméraire de la faire remonter à plus de 4 centimètres au-dessus de l'ombilic.

Dans ces cas, quelle route faudra-t-il suivre et comment s'y prendre pour arriver au résultat indiqué?

Évidemment, si la tumeur est en partie constituée par des kystes à parois minces, susceptibles de s'affaisser après la sortie du liquide, la ponction se trouve indiquée comme dans les kystes multiloculaires. Mais si la tumeur a des géodes à parois épaisses; — à *fortiori* si elle est purement fibreuse ou s'il s'agit de l'utérus, un pareil procédé n'atteindra nullement le but qu'on se propose et le volume ne diminuera point par la ponction. Dans de semblables circonstances, on devra recourir à la méthode que nous avons décrite il y a quelques années sous le nom de *méthode par morcellement*. Voici en quoi elle consiste.

On commence par traverser la partie moyenne de la tumeur, au besoin même la partie la plus accessible, par plusieurs anses de fils métalliques (2 ou 3 suffisent généralement). Les fils sont ensuite serrés à l'aide de serre-nœuds ordinaires, de façon à interrompre la circulation dans toute la partie qui se trouve située au-dessus des ligatures. On peut alors exciser cette partie en toute sécurité et diminuer d'autant le volume de la masse morbide. Si, malgré cela, celle-ci restait encore

trop volumineuse, on recommencerait un peu plus bas et ainsi de suite jusqu'à ce qu'enfin la réduction soit jugée suffisante.

Un exemple et une figure feront mieux comprendre ce que nous venons de dire.

Soit (fig. 44) une tumeur solide ou géodiforme à parois

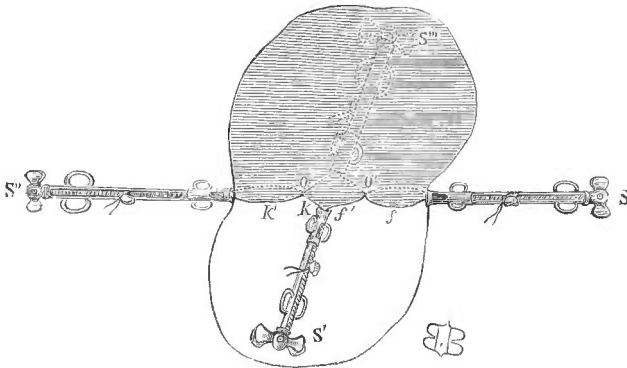


FIG. 44. — Tumeur dont on se propose de réduire le volume par le procédé de morcellement. — *s*, *s'*, *s''*, *s'''*, serre-nœuds servant à former trois ligatures.

épaisses, et par conséquent, incapables de revenir sur elles-mêmes après que le liquide aura été évacué. Il s'agit d'en réduire le volume tout en se mettant à l'abri de l'hémorrhagie.

Pour cela, aux points *O*, et *O'*, par exemple, on la traversera d'avant en arrière d'une anse de fil métallique au moyen de l'aiguille courbe représentée (fig. 20). Cela fait, l'anse sera coupée vers le milieu de sa courbure, et de cette manière la tumeur se trouvera traversée par quatre fils indépendants les uns des autres: *f f' K K'* Ceux-ci serviront à former trois ligatures partielles, comprenant chacune une partie du plan horizontal qui couperait la tumeur en passant par *O O'* Le résultat définitif sera d'interrompre la circulation dans toute la partie située au-dessus d'elles, partant de permettre au chirurgien de

l'exciser, et par ce moyen, de diminuer d'autant le volume de la masse.

Si la tumeur offrait un point rétréci, il va de soi que les ligatures devraient porter sur ce point. On pourrait peut-être alors se contenter de deux ligatures, ainsi que cela est représenté dans la figure 42. Les serre-nœuds *s s' s'' s'''* serviront

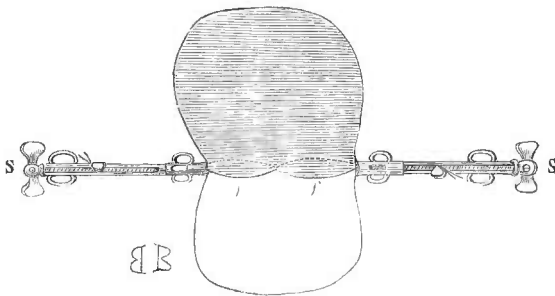


FIG. 42.

ensuite de points d'appui aux tractions qu'il faudra exercer pour attirer le reste de la masse à l'extérieur.

Ce temps de l'opération donne lieu à quelques remarques. Le point important qu'il faut mettre en lumière est le suivant : soit que l'on vide des kystes avec un trocart d'ovario-tomie, soit que l'on sectionne les tissus avec le bistouri, on doit par-dessus tout éviter l'introduction des liquides dans la cavité péritonéale. Le succès de l'opération est à ce prix.

Pour cela, s'agit-il d'un kyste? attirez la poche au dehors au moyen de grosses pinces à arrêt; s'agit-il d'une tumeur géodiforme dont l'excision doit donner lieu à un écoulement de sang ou de sérosité? placez au pourtour de la tumeur des éponges et des serviettes en quantité suffisante, épongez soigneusement la surface de section. Enfin, si comme dans l'observation VIII, il existait à la périphérie de la masse morbide des vaisseaux d'un calibre considérable, il faudrait évi-

demment en faire la ligature en deux endroits, puis couper au milieu.

Troisième temps : rupture des adhérences, extraction de la tumeur — Le volume de la tumeur n'est point le seul obstacle qui s'oppose à sa sortie, elle peut être encore retenue par des adhérences contractées, soit avec les parois abdominales, soit avec les organes contenus dans le bassin.

Pour s'assurer de leur présence, on peut enfoncez la main dans la cavité abdominale et chercher à circonscrire la tumeur à sa base. Parfois il sera possible d'éviter cette manœuvre, et l'introduction d'une simple sonde entre la surface extérieure de la tumeur et les parois abdominales renseignera suffisamment sur la présence ou l'absence d'adhérences pariétales. Dans quelques cas enfin, quelques légers efforts de traction exercés sur la tumeur montreront en quels points elle se trouve retenue, et partant quel est le siège des adhérences.

Ce temps est certainement le plus difficile à exécuter. Il exige de la part de l'opérateur beaucoup de patience et beaucoup de soins; quelles que soient les difficultés qu'il rencontre, il ne doit jamais se décourager et surtout ne jamais se hâter. Le succès de l'opération, nous aimons à le répéter, n'est point dans la rapidité de l'exécution, mais bien dans les soins que l'on met à éviter la pénétration du sang dans la cavité du péritoine. C'est surtout en brisant les adhérences que l'on s'expose à cet accident, voilà pourquoi le chirurgien devra redoubler d'attention et ne négliger aucune précaution.

On commence la rupture des adhérences en un point quelconque, à droite ou à gauche de l'incision, peu importe, puis on marche progressivement de proche en proche jusque sur les parties les plus reculées. Si les adhérences sont vasculaires (et c'est le cas le plus ordinaire pour les tumeurs solides), on devra lier soigneusement toutes les artérioles qu'il sera possible d'atteindre, avec un fil d'Écosse très-fin. Les deux bouts du fil

seront ensuite coupés le plus près possible de la ligature, et celle-ci sera abandonnée dans la cavité du péritoine. Si le vaisseau était un peu volumineux, ou si sa position au fond d'une cavité en rendait la ligature difficile, on pourrait se servir avec avantage de la pince-ligateur du docteur Cintrat (fig. 13) construite spécialement pour nous venir en aide

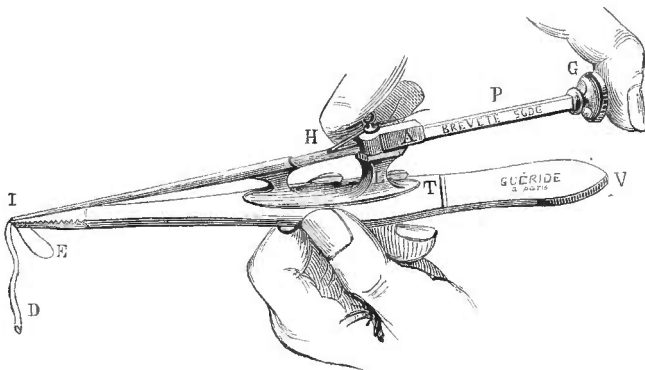


FIG. 13. — Pince-ligateur du docteur Cintrat (4).

dans ces cas particuliers. Le nombre de ces ligatures, quel qu'il soit, ne doit nullement effrayer. Nous en avons compté jusqu'à quarante chez une de nos opérées qui, du reste, a parfaitement guéri. S'il y avait hémorrhagie en nappe, il ne serait pas mauvais de toucher très-légèrement la surface saignante avec le cautère actuel ; la cautérisation devra surtout être employée s'il s'agit d'adhérences pariétales ou épiploïques.

On conçoit, sans qu'il soit besoin d'y insister, le danger qu'il y aurait à cautériser des adhérences directement en rap-

(4) La figure 13 représente la pince-ligateur en fonctionnement. — V est une pince à ligature ordinaire avec laquelle on saisit l'artère D que l'on se propose de lier. — En T existe une rainure dans laquelle vient se placer le pied L qui supporte le ligateur A. — Le mécanisme de ce dernier est d'ailleurs le même que celui du ligateur serre-nœuds représenté figure 22.

port avec l'intestin. La crainte d'une eschare, qui en se détachant pourrait entraîner dans la suite la perforation de l'intestin, devra rendre très-circonspect dans l'emploi d'un moyen aussi dangereux.

Pour isoler les parties que nous voulons cautériser des

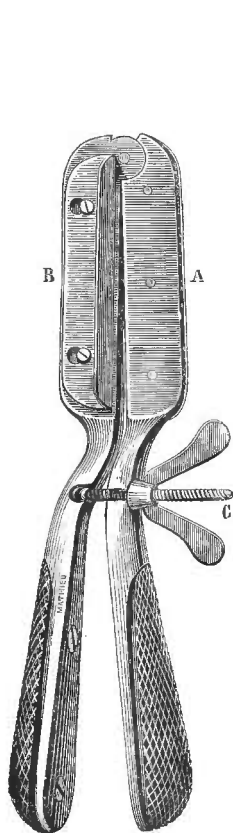


FIG. 14. — Clamp de M. Baker Brown modifié par M. Péan.

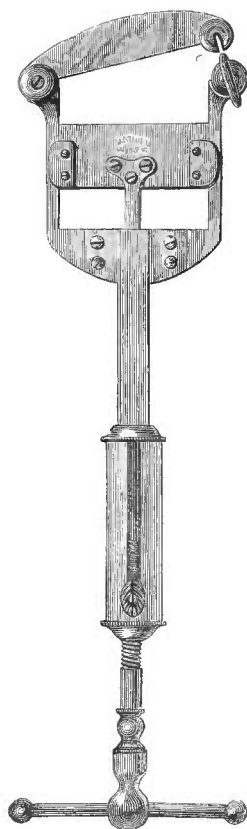


FIG. 15. — Clamp en pince de M. Péan.

tissus environnants, nous nous servons habituellement de l'un des clamps représentés par les figures 14 et 15. Le premier

n'est autre chose que le clamp de M. Baker-Brown, auquel nous avons fait subir une légère modification. Il se compose de deux branches AB, pouvant s'écarter ou se rapprocher à volonté par le moyen de la vis C. Ces branches sont munies supérieurement de deux plaques d'ivoire, sur lesquelles viennent s'étaler les tissus que l'on veut cautériser. Cet instrument ne peut servir que pour les adhérences superficiellement placées; aussi l'avons-nous remplacé depuis longtemps déjà par d'autres qui sont figurés dans notre ouvrage sur l'ovariotomie et par celui représenté dans la figure 15. Il suffit de jeter les yeux sur la figure pour être immédiatement frappé de la simplicité de son mécanisme.

Si des parties un peu considérables d'épiploon adhéraient à la surface de la tumeur, surtout si ces adhérences étaient intimes et très-vasculaires, il serait préférable d'en faire la ligature en masse, puis de couper au-dessous plutôt que de s'astreindre à les détacher. Ces ligatures seront faites au moyen de fils d'argent excessivement fins, ou avec des fils de soie. Chacune d'elles ne devra comprendre qu'une épaisseur peu considérable de tissus; elles seront ensuite abandonnées dans la cavité péritonéale. Cependant, si les masses épiploïques excisées étaient par trop considérables, ou si la surface de section continuait à donner du sang, même après la ligature aidée d'une cautérisation superficielle, il serait préférable d'attirer ces masses à l'extérieur et de les fixer entre les lèvres de la plaie par quelques points de suture.

Nous nous servons pour rompre les adhérences d'une espèce de grattoir légèrement recourbé sur le plat, à bords mousses et assez analogue à la rugine qui sert à détacher le périoste dans les opérations de résections.

On peut aussi se servir d'une pince à disséquer ou d'une spatule, mais on doit éviter autant que possible l'emploi du bistouri; c'est le plus sûr moyen de se mettre en garde contre l'hémorrhagie. Si elles étaient peu vasculaires, et nous enten-

dans par là, si leur rupture ne donnait lieu qu'à un suintement sanguin véritablement insignifiant, on pourrait les rompre avec les doigts ou même avec la main introduite entre la tumeur et les parois abdominales. Dans le cas contraire, il faudrait agir en se conformant aux règles précédemment énoncées.

Pour être complet, il nous faut prévoir le cas où les adhérences ne pourraient être détachées, par suite de leur trop grande vascularité ou de la friabilité de la membrane d'enveloppe, s'il s'agit d'un kyste développé dans les couches périphériques d'une tumeur fibreuse. Nombre de fois nous avons eu à lutter contre cette complication en enlevant des kystes multiloculaires de l'ovaire. Voici la façon dont nous avons triomphé de la difficulté :

Qu'il s'agit d'un kyste tout entier ou de lambeaux de kyste, nous les disposons en forme de sac, dont nous fixons l'ouverture aux lèvres de la plaie abdominale. Au bout de quelques jours, la suppuration s'établissait dans cette poche, et, grâce à cette disposition, les produits éliminés ne tombaient point dans la cavité péritonéale. La guérison survenait alors suivant deux mécanismes : ou bien, les parois de la poche se mettaient à bourgeonner et la cavité se comblait peu à peu ; ou bien, ces mêmes parois ne recevant plus assez de sang pour se nourrir, se mortifiaient, puis se détachaient après un laps de temps toujours suffisant pour que des adhérences salutaires se fussent établies en arrière de la poche ; c'est en particulier ce qui est arrivé chez la malade de l'observation VI. Nous pourrions également citer plusieurs exemples ayant trait à l'autre mode de terminaison. Ils concernent, pour la plupart, des malades atteintes de kystes multiloculaires de l'ovaire dont nous n'avons pu détacher les adhérences. Parmi elles, les unes ont guéri suivant le mécanisme indiqué plus haut ; les autres sont mortes au bout de plusieurs mois, épuisées par une suppuration trop abondante et de trop longue durée.

Nous nous proposons, du reste, de publier ces observations si intéressantes à tous les points de vue.

Nous venons de passer en revue à peu près tous les cas qui peuvent se présenter, mais remarquons, en terminant, que les tumeurs fibro-cystiques seules sont sujettes à contracter des adhérences dangereuses à détacher, et que le chirurgien qui pratique la gastrotomie pour des tumeurs fibreuses interstitielles ou intra-utérines, n'aura que fort rarement à lutter contre cette complication.

Pendant ce temps de l'opération, les aides placés de chaque côté de la malade pourront, s'ils sont adroits, faciliter singulièrement la tâche de l'opérateur. Ils devront soigneusement

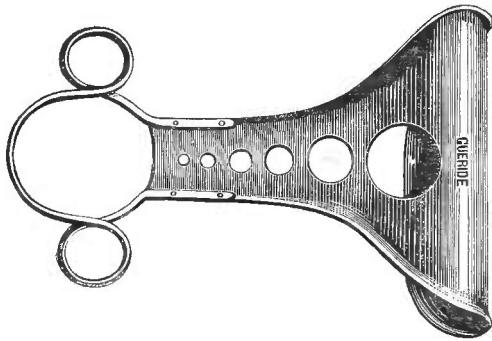


FIG. 16. — Rétracteur pour maintenir et protéger les parois.

épouger les surfaces saignantes, faire les ligatures nécessaires, aider à la manœuvre du clamp, écarter les lèvres de la plaie. Ils se serviront pour cela, soit de leurs mains recouvertes préalablement d'une serviette chauffée à la température du corps, soit du rétracteur représenté (fig. 16).

Supposons maintenant que la masse morbide soit libre de tous les côtés, et aussi que son volume soit suffisamment réduit pour qu'elle puisse franchir les lèvres de la plaie. Dans ces conditions il sera facile de l'attirer au dehors, mais pour

cela il faut un point d'appui qui puisse servir à faire des tractions suffisantes. Ce point d'appui sera fourni, soit par de grosses pinces à arrêt et à pointes représentées par les figures 17 et 18, soit par de gros fils métalliques passés au

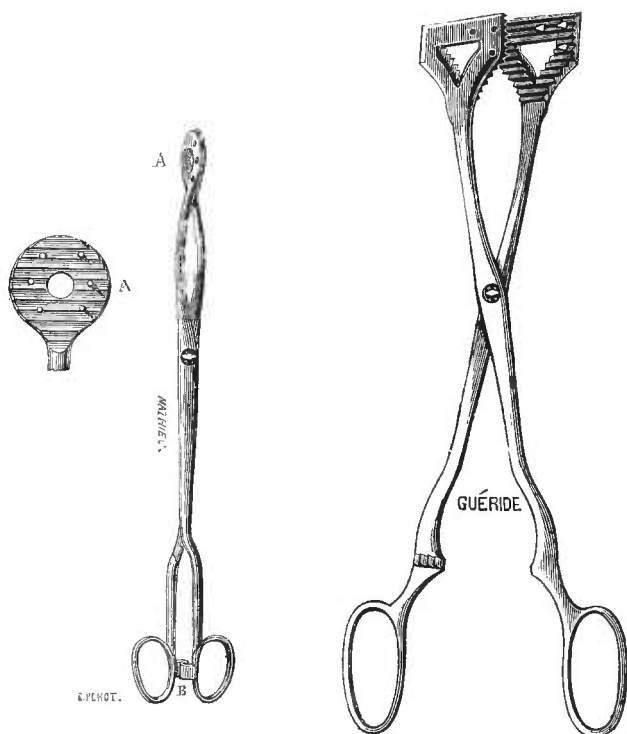


Fig. 17. — Pince à arrêt et à pointes (modèle de M. Nélaton).

Fig. 18. — Pince à arrêt et à pointes (modèle de M. Péan).

travers de la tumeur si celle-ci est entièrement solide. Dans le cas où l'on aurait eu recours au procédé de morcellement, il est bien entendu que les fils encore en place et les serre-nœuds eux-mêmes, seraient utilisés pour les tractions.

Les manœuvres pour l'extraction de la tumeur devront être

faites avec beaucoup de ménagements et de délicatesse, si l'on ne veut pas voir se produire des accidents graves. Au fur et à mesure que la tumeur franchit les lèvres de la plaie pour arriver à l'extérieur, il faut qu'un aide suive attentivement ce mouvement et s'occupe exclusivement d'empêcher la hernie des intestins. Pour cela, il doit exercer des pressions de bas en haut avec les deux mains posées à plat au-dessus de la tumeur. Il doit, en outre, lorsqu'elle s'échappe brusquement au dehors, rapprocher vivement les deux lèvres de l'incision. C'est là, il faut bien le dire, une tâche très-difficile réclamant beaucoup d'adresse et une grande habitude.

Enfin lorsque la tumeur sera arrivée à l'extérieur, le chirurgien devra veiller à bien la soutenir de façon à éviter toute secousse un peu brusque. S'il agissait autrement, il pourrait se produire, du côté du col s'il s'agit de l'utérus, du côté du pédicule s'il s'agit d'une tumeur péri-utérine, des déchirures vasculaires capables de devenir le point de départ d'une hémorrhagie alarmante.

Quatrième temps : fixation et ligature du pédicule ; excision de la tumeur — Une fois que la tumeur a franchi les lèvres de la plaie, le moment est venu de s'occuper de la fixation du pédicule et de procéder à sa ligature. Les divers rapports que la masse morbide peut affecter avec l'utérus nous obligent à établir des distinctions. Plusieurs cas, en effet, peuvent se présenter.

a. *La tumeur est adhérente à l'utérus par un mince pédicule* (observation de M. Kœberlé, p. 43) — Ici rien de plus simple : il faut se comporter absolument comme s'il s'agissait d'un kyste de l'ovaire, c'est-à-dire passer au travers du pédicule deux aiguilles que l'on dispose en croix, et au-dessous un double fil métallique que l'on serre au moyen d'un serre-nœud ordinaire ; si ce pédicule était très-peu volumineux, on pourrait même se servir d'une anse métallique unique.

b. *Le pédicule est volumineux et largement implanté sur l'utérus.* — Supposons, par exemple, une tumeur fibro-cystique adhérente à la partie supérieure du fond de l'utérus, comme c'est un cas assez ordinaire. Évidemment, l'extirpation complète ne saurait être effectuée sans intéresser le tissu utérin plus ou moins dégénéré. Si l'on suit la marche qui au premier abord paraît la plus rationnelle, on sera conduit à respecter toute la partie de l'utérus qui ne présentera aucune connexion avec la tumeur ; on passera, comme précédemment, deux aiguilles métalliques sur les limites du mal, puis on liera au-dessous. De cette manière, l'amputation de l'utérus ne sera que partielle, et la perte de substance subie par l'organe sera plus ou moins considérable suivant les cas.

Telle fut notre conduite chez les malades qui font les sujets des observations V et IX. Mais outre que la mort survint dans les deux cas, il n'est pas sans importance de faire remarquer que l'opération ne put être achevée sans de grandes difficultés. Aussi, bien que chez ces deux malades la marche suivie dans le manuel opératoire nous parût en tous points rationnelle, nous nous demandons s'il n'eût pas été préférable de recourir à l'amputation sus-vaginale qui antérieurement nous avait donné de si beaux résultats. D'ailleurs, en y réfléchissant un peu, on ne tarde pas à découvrir les dangers qui se cachent sous une apparence de sagesse, et les avantages qui découlent d'un précepte irrationnel au premier coup d'œil, puisqu'il prescrit de tout enlever lorsqu'une partie seulement est malade. En effet, si le bistouri porte sur le corps utérin toujours hypertrophié dans les circonstances qui nécessitent la gastrotomie, la surface de section sera bien plus considérable que s'il portait simplement sur le col ; dès lors la porte ouverte aux accidents qui suivent les plaies en suppuration et, pour ne citer que le plus terrible, à l'infection purulente, sera bien plus large ; en second lieu, le tissu du corps de l'utérus est très-vasculaire, les sinus s'y trouvent énormément dilatés,

d'où la possibilité d'une hémorrhagie ou d'une phlébite consécutives.

D'un autre côté, la faible épaisseur du col, sa moindre vascularité, préserveront de ces complications. Enfin, si nous ajoutons à cela que l'amputation sus-vaginale est une opération incomparablement plus facile à exécuter, moins laborieuse et surtout plus rapide, il sera facile de se convaincre de l'excellence du précepte suivant : *Si l'opérateur rencontre une tumeur fibreuse ou fibro-cystique dont l'extraction doit entraîner la perte d'une portion notable du corps de l'utérus, celui-ci doit, sans hésiter, recourir à l'amputation sus-vaginale.*

c. *Les rapports du néoplasme et de l'organe sont tels que l'amputation sus-vaginale est seule possible.* — Il s'agit dans ce cas d'une tumeur intra-utérine ou interstitielle, rarement d'une dégénérescence kystique partielle ou totale de l'utérus.

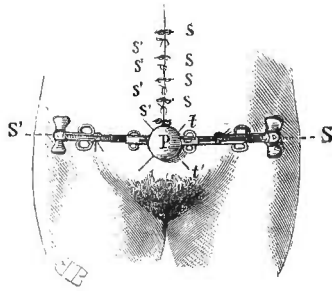


FIG. 19. — Cette figure indique les positions respectives des tiges et des ligatures. Ces dernières sont serrées au moyen des serre-nœuds S S'. — t' t' Tiges métalliques disposées en croix. — P. Pédicule constitué par le col de l'utérus. — S S S S. Sutures superficielles. — S' S' S' S' Sutures profondes.

Pendant qu'un aide maintiendra l'utérus et la tumeur dans une direction perpendiculaire à l'abdomen, l'opérateur commencera par s'assurer des rapports de la vessie avec le col. Pour cela, il devra introduire une sonde dans la vessie et se

guider sur l'extrémité de l'instrument qu'il lui sera toujours facile de sentir à travers la paroi postérieure de l'organe. — Grâce à l'élongation ordinaire du col, il ne sera nullement obligé, dans la plupart des cas, de décoller cette paroi; cependant, s'il y était forcé, il n'aurait pas de grandes difficultés à vaincre à cause de la laxité du tissu cellulaire à ce niveau.

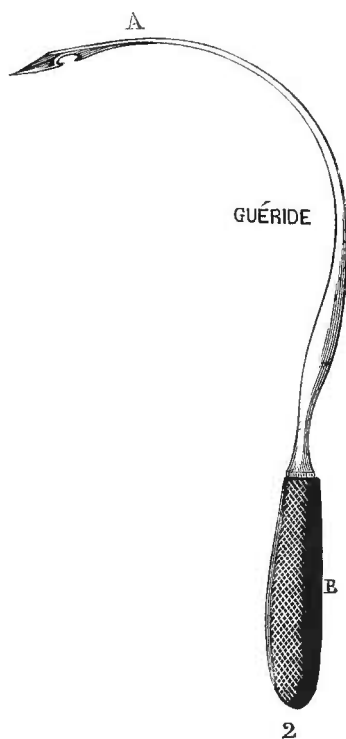


Fig. 20. — Aiguille courbe et à manche, destinée à passer les fils métalliques à travers le col.

Une fois certain de ne point perforer la vessie, il traversera le col de l'utérus au moyen de deux tiges droites, rigides, dans deux directions réciproquement perpendiculaires, par exemple de bas en haut et de gauche à droite, puis de bas en haut et de droite à gauche (*t t'* fig. 19).

On ne saurait donner de règles précises sur le point dans

lequel il convient d'enfoncer ces tiges; tout dépend de l'allongement subi par le col, de son intégrité et des rapports qu'il affecte avec la tumeur; il faudra donc s'inspirer de chaque cas en particulier. Cependant, il est une limite minima qu'il ne faudrait pas dépasser, car il est nécessaire de se ménager un pédicule suffisamment long pour qu'on puisse le fixer à l'angle inférieur de la plaie sans exercer sur lui des tiraillements trop forts. Ces tiges auront un double avantage: elles serviront à fixer le pédicule c'est-à-dire le col lui-même, et en second lieu, à diriger l'aiguille au moyen de laquelle on passera les fils pour la ligature. Celle-ci sera faite de la manière suivante.

On commence par traverser le col d'avant en arrière, avec l'aiguille à manche représentée figure 20. On a soin d'ailleurs, de l'enfoncer perpendiculairement à l'axe de l'utérus et de la

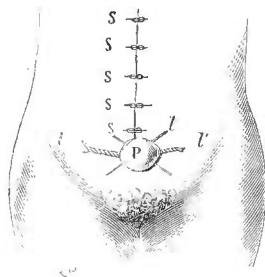


FIG. 21. — Dans cette figure, les serre-nœuds ont été enlevés.

faire ressortir du côté opposé immédiatement *au-dessus* de la tige supérieure. Cela fait, on engage une anse de fil métallique dans l'encoche A, puis on retire l'instrument en lui faisant parcourir un chemin inverse; de cette façon, l'anse entraînée par l'aiguille parcourt toute l'épaisseur du col et vient ressortir à la partie antérieure. Dès lors, en coupant cette anse à son sommet, il est facile de voir que les fils qui la constituent pourront être ramenés latéralement et servir à faire deux ligatures étreignant chacune une moitié du pédicule, c'est-à-dire du col *ll'* (fig. 21).

Depuis longtemps déjà nous employons, pour faire ces ligatures, un admirable petit instrument inventé par notre excel-

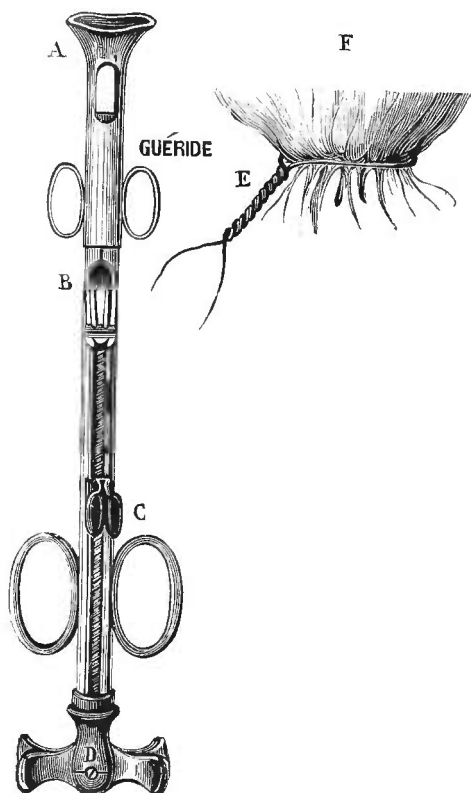


FIG. 22. — Ligateur serre-nœud du docteur Cintrat (1).

lent ami M. le docteur Cintrat (voy. fig. 22). Ce ligateur serre-nœud, comme il l'a appelé, nous rend tous les jours de

(1) Dans cet instrument, la traction du fil se fait par une vis de rappel comme dans le serre-nœud ou l'écraseur. Si l'on veut s'en tenir aux résultats de ces deux instruments, il suffit de tenir le ligateur de la main gauche par les deux grands anneaux C et de tourner la vis D. S'il s'agit de lier, il faut tenir et fixer la tête A, et imprimer au corps de l'instrument un mouvement de rotation en agissant sur les grands anneaux C. On obtient alors une ligature par torsion du fil, représentée en E.

très-grands services non-seulement dans l'ablation des tumeurs fibreuses et des kystes ovariens, mais encore d'une manière générale, dans celle de toutes les tumeurs abdominales. On a pu voir également (p. 191) de quelle utilité il pouvait être lorsqu'il s'agissait de réduire le volume des tumeurs solides par la méthode de morcellement.

Habituellement on peut se contenter de deux ligatures; cependant si les tissus étaient très-vasculaires, il serait bon de placer au-dessous des tiges une troisième ligature comprenant la totalité de l'épaisseur du col et faisant office de ligature de sûreté au cas où les premières viendraient à manquer.

Toute hémorrhagie étant ainsi conjurée, le chirurgien peut hardiment exciser le corps de l'utérus ainsi que la tumeur située dans ses parois. Il doit avoir pris soin préalablement d'entourer le pédicule d'éponges ou de serviettes toujours dans le but d'absorber les liquides qui vont s'écouler par suite de la section, et d'empêcher leur pénétration dans la cavité du péritoine. Il est bien entendu qu'à ce moment un aide maintiendra rapprochés, aussi exactement que possible, les deux bords de l'incision. Ici se place une remarque importante. Il arrive fréquemment que la section au milieu de tissus œdématisés amène le relâchement des ligatures placées sur le col, on en est averti par l'écoulement sanguin qui se produit au niveau de la section. Il faut alors recourir aux serre-nœuds que l'on a dû laisser en place, et augmenter suffisamment la constriction pour que l'hémorrhagie s'arrête.

Telle que nous venons de la décrire, l'amputation sus-vaginale du corps de l'utérus entraîne toujours l'ablation des ovaires et des trompes; d'un autre côté, il est bien certain que dans quelques cas ces organes pourraient à la rigueur être respectés. Quelle est donc la conduite à tenir? Faut-il laisser un ovaire ou même les deux dans la cavité pelvienne?

Bien que quelques gastrotomistes aient soutenu l'affirma-

tive, nous sommes, pour notre compte, absolument opposés à cette pratique, parce que, ainsi que M. Kœberlé l'a déjà dit avant nous (1) : « 1° ces organes ne sont plus d'aucune utilité et, partant, n'ont plus alors aucune raison d'être; 2° parce que leur conservation étant une cause de congestion périodique, de trouble de l'état général, peut donner lieu à des affections consécutives à l'opération; 3° parce que l'opération devient plus facile et moins dangereuse. » Nous ajouterons que depuis le moment où il écrivait, des faits malheureux sont venus donner raison à ceux qui prescrivent de les enlever dans tous les cas où l'on est obligé d'exciser une certaine quantité de tissu utérin. C'est ainsi que M. Kœberlé a vu survenir une grossesse abdominale chez une de ses opérées, et que nous-mêmes avons perdu une malade (voyez obs. V), à la suite d'une hématocele rétro-utérine survenue le 44^e jour de l'opération et alors que tout faisait espérer une guérison rapide.

d. *Le col lui-même est le siège du néoplasme, ce qui nécessite l'ablation de la totalité de l'utérus.* — Il est impossible de donner des règles générales pour ce cas particulier qui, du reste, se présentera bien rarement dans la pratique. L'opérateur devra s'inspirer des circonstances et agir en conséquence.

Si le fibrome n'était pas trop adhérent au tissu du col, on ferait bien de chercher à l'énucléer; on pourrait même pratiquer l'évidement du col en conservant seulement ses parties périphériques, sur lesquelles on jetterait une ligature. Si l'union du col et du néoplasme était trop intime ou qu'une hémorrhagie fût à craindre, on pourrait comprendre la tumeur entre deux ligatures, dont la plus inférieure comprendrait les culs-de-sac vaginaux, les artères utérine et vaginale; de cette façon, le soin de l'élimination d'une partie de la tumeur sera laissé à la nature.

(1) Kœberlé, *loco citato*.

Comme dans tous ces cas il sera impossible de constituer un pédicule, on devra laisser les serre-nœuds en place et les disposer à l'extrémité inférieure de l'incision abdominale, laquelle devra se prolonger jusque sur le pubis. Aussitôt que des adhérences protectrices se seront formées au pourtour des ligatures et que la période des accidents immédiats sera passée, on devra surtout se préoccuper de l'écoulement des produits de la suppuration. Or, cet écoulement se fera par deux voies : d'une part, par le vagin, et d'autre part, par la cavité dans laquelle plongent les serre-nœuds.

Pendant les premiers jours qui suivront l'opération, on veillera à ce que la péritonite ne se généralise pas. A une époque ultérieure, il sera bon de faire des lavages avec l'acide phénique ou le permanganate de potasse ; au besoin même, il ne faudrait pas craindre de passer à travers le cul-de-sac postérieur du vagin un gros tube à drainage, dont une extrémité viendrait ressortir au-dessus du pubis, l'autre étant maintenue fixée entre les cuisses de la malade. Il va sans dire que dans les manœuvres pour placer ce tube, on devra prendre toutes les précautions nécessaires pour ne point blesser la vessie ou le rectum.

Cinquième temps : toilette du péritoine ; suture de la plaie. — On a pu voir dans le courant de ce travail quelle importance nous attachons à éviter l'introduction du sang ou d'autres liquides dans la cavité péritonéale. Les chances de péritonite consécutive, avons-nous dit, sont en raison directe de la masse du liquide épanché et partant de la surface de séreuse imbibée.

Elles varient aussi suivant la nature du liquide : si le contact de certaines humeurs provenant de kystes ou de géodes à aspect purulent, entraîne presque fatalement une péritonite suraiguë rapidement mortelle, il n'en est pas de même, fort heureusement, lorsque ce liquide est du sang ou de la sérosité.

S'il n'en était pas ainsi, il faudrait absolument renoncer à l'extraction des tumeurs adhérentes ; car en dépit des efforts du chirurgien, il y aura toujours, dans ces cas, épanchement de quelques grammes de sang dans le petit bassin. Le succès de l'opération dépend alors du plus ou moins de soins que l'on a mis à nettoyer le péritoine ou, pour nous servir de l'expression consacrée, à *faire sa toilette*. Nous nous servons ordinairement pour cela de petites éponges montées que nous plongeons dans la cavité du petit bassin, de manière à leur faire absorber le sang qui peut s'y trouver accumulé. Si la quantité du liquide était tant soit peu considérable, il y aurait une grande économie de temps à employer dans le même but des serviettes modérément chauffées.

Lorsque l'examen des éponges retirées du bassin démontrera que le liquide a totalement disparu, on devra procéder, sans plus tarder, à la suture de la plaie abdominale.

Sans entrer ici dans des détails de critique, sans examiner si l'on doit faire des sutures profondes ou des sutures superficielles, nous donnerons simplement notre manière de procéder, qui est du reste celle de la plupart des ovariectomistes, du moins dans ce qu'elle a d'essentiel. Avant tout, nous introduisons entre les lèvres de la plaie une serviette chauffée à la température du corps humain, et nous l'appliquons aussi exactement que possible sur les intestins dans le but de les préserver du contact de l'air. Cela fait, nous commençons à faire les sutures en allant de haut en bas, de l'ombilic vers le pubis. Nous faisons alternativement une suture profonde et une suture superficielle (voy. fig. 49). Les premières doivent comprendre le péritoine ; nous nous servons de fils d'argent assez fins que nous passons, soit avec une aiguille ordinaire, soit avec le chasse-fil à roue dentée que nous avons fait construire par M. Mathieu, pour l'opération de la fistule vésico-vaginale. Les deuxièmes sont de simples sutures entortillées et ne doivent comprendre que la peau.

Comme il est convenable de ne se servir, pour ces dernières, que d'épingles très-fines, et que d'un autre côté l'épaisseur des tissus à traverser est assez considérable, il nous arrivait fréquemment de voir nos épingles mal soutenues par

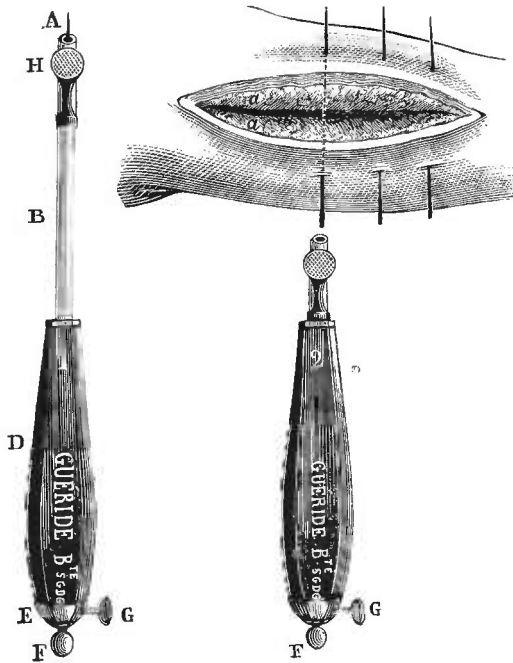


FIG. 23 et 24. — Propulseur ou chasse-épingle du docteur Cintrat, permettant de passer des épingles très-fines à travers des tissus très-résistants (4).

les instruments dont nous disposions (pinces à ligature, pinces à mors plats) se tordre, parfois même se briser. Pour obvier à ces inconvénients, M. le docteur Cintrat a imaginé

(4) A, épingle. — B, tige cylindrique creuse renfermant une tige pleine, sur laquelle vient reposer l'extrémité de l'épingle. Au fur et à mesure que l'épingle pénètre dans les tissus, la tige B s'enfonce dans le manche de l'instrument D. — H, bouton sur lequel il suffit d'appuyer lorsqu'on veut retirer l'épingle.

réemment un petit instrument très-ingénieux, qui nous a déjà rendu de très-grands services. Les figures 23 et 24 en donnent une idée exacte et expliquent suffisamment son mécanisme.

Dès que nous sommes parvenus à 5 ou 6 centimètres du pédicule, nous retirons la serviette, nous passons encore deux ou trois éponges montées dans le bassin, puis nous continuons à fermer la plaie. Immédiatement en avant et en arrière du pédicule, nous avons pour habitude de placer une grosse

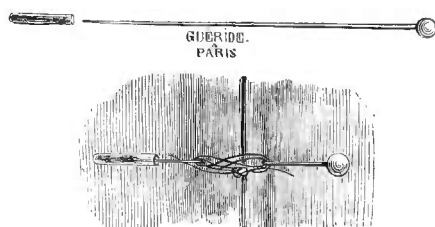


Fig. 25. — Grosse épingle à tête de verre avec son étui, destinée à être placée dans le voisinage du pédicule.

épingle à tête de verre (fig. 25) beaucoup plus forte que les autres; de cette façon nous obtenons un rapprochement plus exact des tissus et nous évitons les tiraillements qui, sans cette précaution, s'exerceraient sur les parties inférieures de la plaie.

Ce dernier temps de l'opération terminé, on rapporte la malade dans son lit en évitant avec soin les moindres secousses. On la couche sur le dos; les cuisses sont maintenues fléchies sur le bassin et les jambes sur les cuisses au moyen de coussins placés au-dessous des creux poplités. Le ventre est ensuite entouré d'ouate, et l'on s'occupe de réchauffer la malade par tous les moyens possibles.

COMPLICATIONS POUVANT SURVENIR PENDANT L'OPÉRATION. — Telle est l'opération dans sa plus grande simplicité. Malheu-

reusement, elle n'est pas toujours aussi facile à exécuter que ce que nous l'avons supposée. Des accidents divers peuvent venir la compliquer ; nous citerons parmi les plus fréquents et en même temps les plus redoutables : 1° les vomissements ; 2° la hernie des intestins ; 3° l'hémorrhagie. Un mot sur chacun d'eux.

Vomissements. — Les vomissements, lorsqu'ils surviennent, sont toujours dus au chloroforme. Ils sont liés à un état particulier, inhérent à la constitution de la malade, bien plus qu'à la nature et à la plus ou moins grande pureté de l'agent anesthésique. L'éther, le bichlorure de méthylène, pas plus que le chloroforme, ne mettent à l'abri de cet accident.

Si les vomissements surviennent avant que la paroi abdominale ait été complètement incisée, il n'y a pas lieu de s'en préoccuper beaucoup ; il faut placer une éponge contre les lèvres de l'incision, puis attendre patiemment qu'ils aient cessé. Il n'en sera pas de même lorsque cet accident se produit, l'abdomen étant largement ouvert. Dans ce cas, sous l'influence des contractions du diaphragme et des muscles des parois abdominales, l'intestin a une grande tendance à faire issue au dehors ; or, c'est là une complication qu'il faut éviter autant que possible. Pour cela, dès les premières nausées, à la première menace du vomissement, un aide saisira à pleines mains les parois abdominales de chaque côté de l'incision et les maintiendra fortement rapprochées ; c'est ainsi qu'il nous est souvent arrivé d'interrompre l'opération à plusieurs reprises, et chaque fois pendant plusieurs minutes.

Outre la possibilité de voir survenir la hernie du paquet intestinal, signalons comme une deuxième conséquence fâcheuse du vomissement, la tendance aux hémorrhagies. Sous l'influence de l'effort qui accompagne cet acte morbide, les vaisseaux des parois abdominales et des adhérences, s'il en existe, se congestionnent, d'où production d'une hémorrhagie en

nappe qui, sans cela, eût fait défaut. Il nous a été donné de juger plusieurs fois, *de visu*, de l'influence du vomissement sur la production des hémorrhagies : dès que le vomissement cessait, l'hémorrhagie en nappe provenant des adhérences que nous venions de détacher cessait à son tour, mais elle reparaissait si la moindre nausée venait de nouveau tourmenter la malade.

Si l'on n'est pas au pouvoir du chirurgien d'empêcher cet accident, il peut, jusqu'à un certain point, le faire cesser lorsqu'il vient à se produire. Pour cela, loin de cesser de donner du chloroforme, il devra, au contraire, activer l'administration de cet anesthésique de façon à plonger la malade dans une résolution complète. Ce moyen est infaillible et nous a toujours réussi. Il est au surplus très-rationnel. Quel est, en effet, le mécanisme du vomissement qui survient à la suite de la chloroformisation ? Tout le monde sait que chez un individu soumis à l'action du chloroforme, la résolution des muscles de la vie de relation est toujours précédée de l'excitation de ces mêmes muscles ; ce dernier état indique donc une intoxication moins avancée. Il en est de même pour les muscles de la vie organique ; le vomissement marque leur période d'excitation, et celle-ci ne cesse que lorsqu'une certaine quantité de chloroforme a pénétré dans le torrent circulatoire (1). Il est vrai que la période d'excitation peut manquer aussi bien pour les muscles striés que pour les muscles lisses ; il n'en est pas moins vrai aussi que dans les deux cas, si elle existe, le plus sûr moyen de la faire cesser est de donner du chloroforme. Le remède se trouve donc ainsi dans l'excès même de l'action de la cause productrice.

Hernie de l'intestin. — Cette complication est souvent une

(1) Les muscles de l'estomac et de l'œsophage ne sont pas les seuls muscles de la vie organique qui puissent avoir leur période d'excitation. On peut également observer la contraction de la vessie, l'arrêt du cœur *en systole*, etc.

conséquence du vomissement. Lorsque ce dernier se produit, si l'aide chargé de surveiller l'intestin ne rapproche pas immédiatement les lèvres de la plaie, il peut se faire qu'une ou plusieurs anses intestinales, quelquefois même le paquet intestinal tout entier soient violemment projetées au dehors. En présence d'un pareil accident, l'opérateur devra aussitôt chercher à replacer ce qui est sorti dans la cavité abdominale, et cela au moyen de douces manœuvres comme s'il s'agissait de réduire une hernie ordinaire. Si pour une raison ou pour une autre il ne pouvait y parvenir, il devrait, sans s'en inquiéter davantage, envelopper l'intestin dans une serviette chauffée à la température du corps humain, attendre la cessation des vomissements, puis continuer l'opération commencée (voyez observation I).

Bien que ce soit là une complication fâcheuse, que l'on doive éviter autant que possible, il ne faudrait pas cependant s'alarmer outre mesure au cas où elle arriverait. Les exemples d'ovariotomies avec hernie des intestins et néanmoins suivis de guérison sont rien moins que rares. Ainsi en 1819, Mac Dowal raconte que, « dans une ovariectomie les intestins se précipitèrent sur la table. La tumeur remplissait si bien l'abdomen qu'il ne put les replacer qu'après l'opération qui dura vingt-cinq minutes. » Le même fait suivi du même résultat heureux s'est rencontré plusieurs fois dans la pratique d'autres ovariectomistes ; Kiwisch et Kæberlé, par exemple, en ont cité des exemples remarquables.

On comprendra facilement, sans qu'il soit besoin de beaucoup y insister, que la grande étendue donnée à l'incision, le petit volume de la tumeur, l'élasticité des parois abdominales, sont autant de circonstances prédisposantes qui devront éveiller l'attention du chirurgien et le mettre sur ses gardes.

Hémorrhagie. — L'hémorrhagie peut survenir dans deux circonstances, soit à la suite de la section d'un vaisseau de gros calibre, soit à la suite de la déchirure des petits vaisseaux conte-

nus dans les adhérences ; dans ce dernier cas, il y a hémorrhagie en nappe.

Pour parer à cet accident, nous avons pour habitude de ne sectionner une artère ou une veine un peu volumineuse qu'après avoir compris entre deux ligatures le point où doit porter la section. Si le vaisseau est peu volumineux, nous le saisissons entre les mors d'une pince hémostatique que nous laissons en place jusqu'à ce qu'un caillot soit formé.

Si une hémorrhagie en nappe devenait inquiétante, le plus sûr moyen de s'en rendre maître serait de recourir à la cautérisation, en se conformant aux règles données précédemment.

SOINS CONSÉCUTIFS. — Ce n'est pas tout que d'avoir mené l'opération à bonne fin, il faut encore savoir en prévenir les suites immédiates et combattre les accidents qui peuvent survenir. Tous les gastrotomistes ont attaché à cette partie du traitement une importance capitale, immense ; on est même allé jusqu'à dire que des soins consécutifs dépendait uniquement le succès de l'opération, et cela est vrai jusqu'à un certain point. Nous ne saurions, on le comprend, donner de règles précises sur la conduite à tenir dans chaque cas en particulier, nous nous contenterons d'esquisser à grands traits les principales indications auxquelles il faudra toujours satisfaire.

Tout d'abord, on devra placer auprès de l'opérée une garde intelligente, dévouée, et qui ait autant que possible quelque habitude de ce genre d'opérations. Elle devra surveiller nuit et jour sa malade, être attentive à ses moindres besoins, capable en un mot d'exécuter ponctuellement les prescriptions du chirurgien.

L'opération achevée, il faut s'occuper immédiatement de réchauffer la malade par tous les moyens possibles, jusqu'à ce qu'une réaction franche s'établisse ; si elle tardait trop, on

ferait bien de faire prendre des boissons excitantes, du thé au rhum, par exemple.

La malade devra être sondée au minimum toutes les trois heures ; plus souvent, si le besoin s'en fait sentir. Ce moyen est bien préférable à celui qui consiste à laisser une sonde à demeure dans la vessie.

Le premier jour, la plaie et le pédicule sont fréquemment le siège d'une douleur assez vive ; on pourrait la calmer avec quelques injections sous-cutanées de chlorhydrate de morphine, mais à la condition expresse que ce moyen ne provoquera pas de vomissements.

Pendant les premiers jours qui suivent l'opération, le plus grand danger qui menace la vie de l'opérée est sans contredit la péritonite. C'est à prévenir cette complication que doivent tendre tous les efforts. Sans admettre les jours critiques de quelques auteurs, nous estimons que, en général, au bout du quatrième jour cet accident n'est plus à redouter. S'il y avait la moindre tendance au météorisme, s'il survenait des nausées, à plus forte raison des vomissements, il faudrait aussitôt placer sur le ventre de la malade de petits sacs remplis de glace et donner l'opium à hautes doses. On devra également entretenir soigneusement la liberté du ventre par des lavements ou de légers laxatifs répétés de temps en temps. Les nausées seront combattues par les moyens ordinaires : boissons gazeuses, glace, vin de Champagne frappé, etc...

Le régime sera surveillé d'une manière spéciale. Règle générale : il faut alimenter la malade de bonne heure. Si la fièvre n'est pas trop forte, s'il n'y a aucune tendance aux vomissements, nous donnons dès le second jour du bouillon froid et quelques cuillerées d'un vin généreux (vins du Rhône et du Midi spécialement) ; vers le troisième ou quatrième jour, s'il n'y a pas eu de complications, nous permettons même l'usage des aliments solides (côtelettes, viandes rôties...).

La plaie du pédicule sera pansée comme une plaie ordinaire.

Nous employons souvent un pansement avec le perchlorure de fer; on pourrait aussi, si la suppuration était trop abondante, faire quelques lotions désinfectantes avec l'acide phénique ou le permanganate de potasse.

Dès que nous enlevons les premières épingles, vers le cinquième et le sixième jour, nous avons pour habitude de les remplacer par une suture sèche collodionnée. Ce moyen a le double avantage de rapprocher les lèvres de l'incision, et d'exercer une compression qui, jusqu'à un certain point, s'oppose à la reproduction du météorisme. Lorsque tout se passe normalement, le pédicule tombe du douzième au vingt-cinquième jour; il reste à sa place une cavité infundibuliforme qui ne tarde pas à se combler par suite de la production de bourgeons charnus.

Si maintenant le lecteur veut bien se reporter à nos observations, il verra que, chez toutes nos malades, la guérison a été rapide; en général, elles entraient en convalescence dès le vingtième jour et pouvaient se lever un mois après l'opération. N'est-ce point là ce qui se passe dans les cas les plus simples d'ovariotomie?

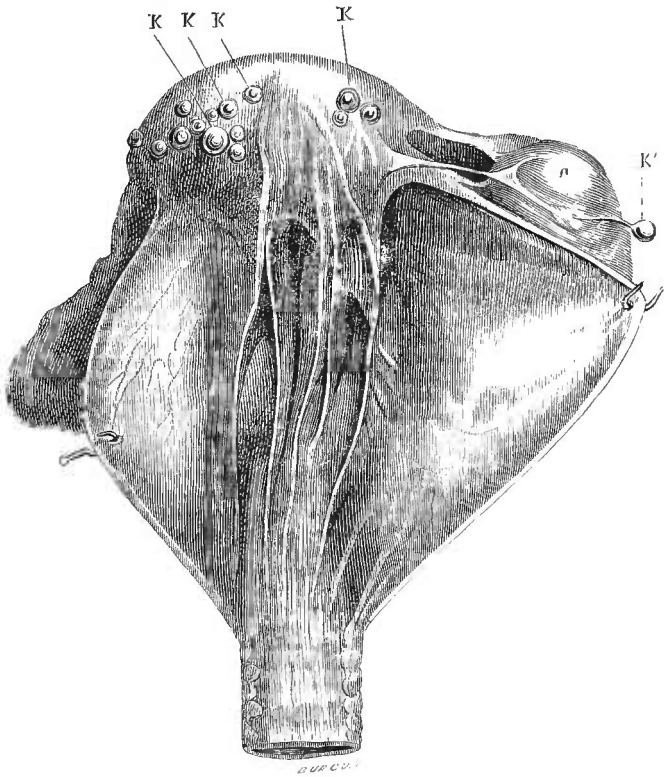
CONCLUSIONS

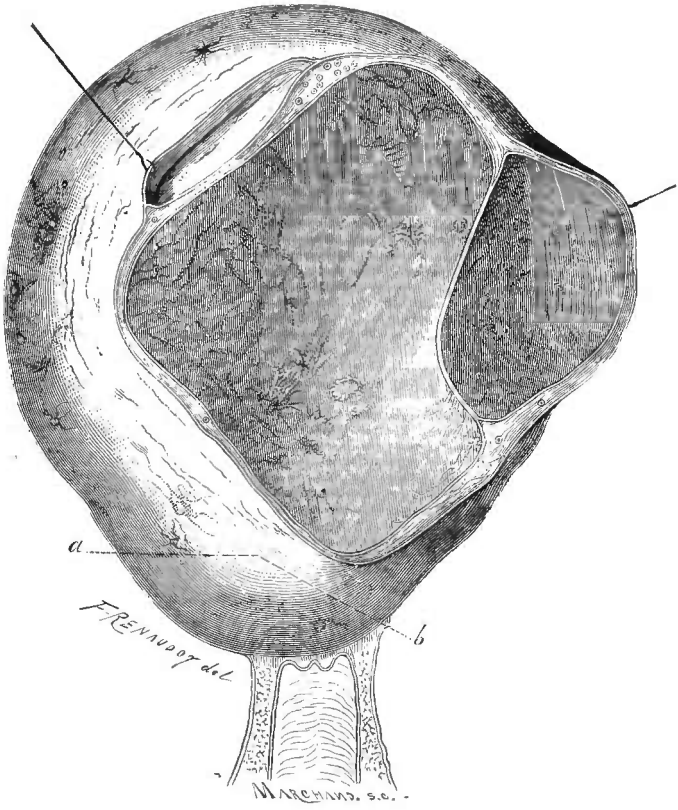
Des faits exposés dans ce travail, nous nous croyons autorisés à tirer les conclusions suivantes :

1° Les tumeurs fibreuses ou fibro-cystiques de la matrice arrivées à un certain degré de développement peuvent déterminer des accidents graves capables d'entraîner fatalement, dans un délai plus ou moins rapproché, la mort de la femme qui en est atteinte. Dans ces circonstances, le chirurgien a non-seulement le droit mais encore le devoir de pratiquer la gastrotomie.

2° Si les connexions de la tumeur avec la matrice sont tant soit peu intimes, il vaut mieux faire l'amputation sus-vaginale du corps de l'utérus sans se préoccuper de conserver les ovaires, que de chercher à énucléer la tumeur tout en respectant les organes génitaux.

REMARQUE. — On a pu voir que notre opération la plus récente portait la date du 20 février 1872, mais depuis cette époque nous avons pratiqué plusieurs autres fois l'amputation de l'utérus. Si nous n'avons pas relaté ces observations, c'est que la plupart se rapportent à des tumeurs fibreuses, et que la partie de ce travail qui a trait à ces tumeurs est déjà imprimée depuis fort longtemps. D'ailleurs nous ne manquerons pas de les faire connaître ultérieurement ; nous en profiterons pour indiquer les modifications que nous aurons pu faire subir au manuel opératoire.





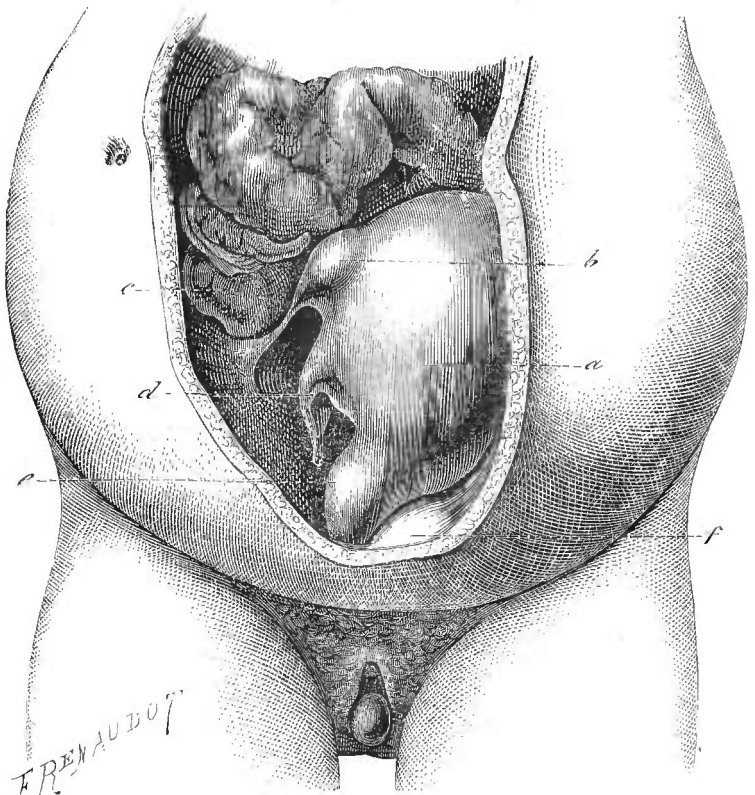


FIG. 1.

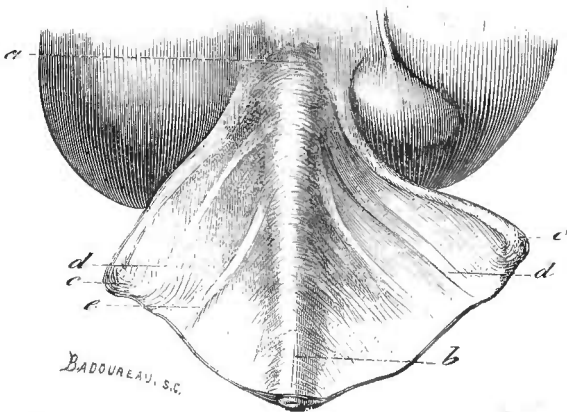
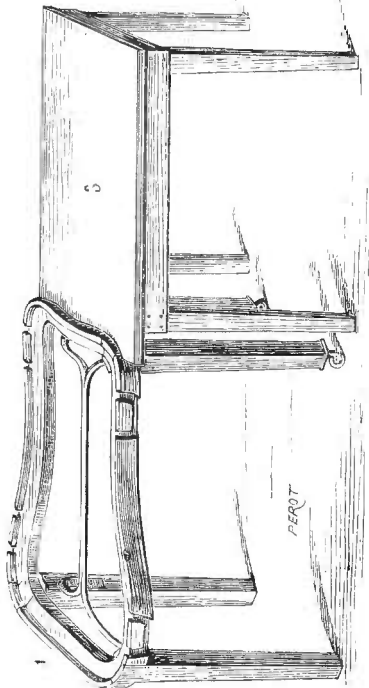
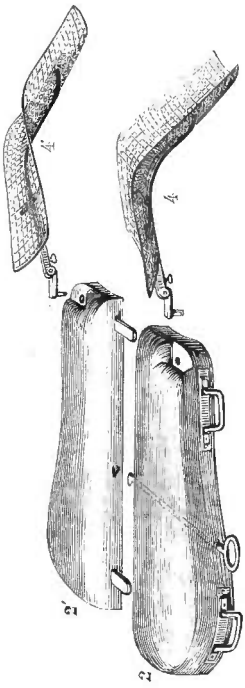


FIG. 2.



EXPLICATION DES PLANCHES

PLANCHE I.

KKKK, kystes sous-péritonéaux à différentes périodes d'évolution. — O, ovaire. — K', petit kyste pédiculé de l'ovaire.

PLANCHE II.

Cette planche représente le kyste de l'utérus décrit page 96 ; dans les parois de la poche principale existaient deux kystes secondaires.

PLANCHE III.

FIG. 1. — *a*, cancer prenant naissance sur le corps de l'utérus. — *b, d*, prolongements en doigts de gant vers les organes du bassin. — *c*, côlon. — *e*, corps de l'utérus. — *f*, vessie.

FIG. 2. — *ab*, utérus très-allongé. — *cc*, trompes. — *dd*, ligaments de l'ovaire. — *e*, ligament rond.

PLANCHE IV.

Cette planche représente le lit que nous avons fait construire en vue de l'ablation des tumeurs abdominales ; il serait également utile pour d'autres opérations, par exemple celles qui se pratiquent sur les organes génito-urinaires.

Ses dimensions, hauteur, largeur, ainsi que sa configuration, ont été combinées pour que l'opérateur et ses aides fussent assis commodément et de façon à ne pas se gêner ; ce qui n'est pas sans importance quand il s'agit de l'ablation d'une tumeur fibreuse, opération qui peut durer plusieurs heures.

Le tronc seul de l'opérée repose sur le lit ; les membres inférieurs sont maintenus dans deux gouttières (44') qui, par un mécanisme très-simple, se meuvent en tous sens de façon à permettre à l'opérateur d'écarter ou de relever ces membres sans avoir à en supporter le poids. Ces jambières s'enlèvent ou s'adaptent à volonté.

Le fond du lit (22') sur lequel repose la malade est rembourré ; il est égale-

ment indépendant du châssis (1) sur lequel il repose. A l'aide des poignées dont il est garni, des aides peuvent, l'opération terminée, transporter l'opérée sans secousses jusque dans son lit. Une fois là, il suffit de tourner une clef pour que ce fond se divise en deux valves (22') que l'on retire de dessous la malade en les attirant, l'une à droite, l'autre à gauche.

Avant l'opération ce lit représente tout à fait un lit ordinaire. Pour lui donner cette apparence, il suffit d'augmenter sa longueur au moyen d'une petite table (3) qu'on y ajoute après avoir préalablement retiré les jambières. Cette table et le lit étant de même hauteur, il est facile de disposer sur le tout des draps, des couvertures, des oreillers, etc.

Lorsque le sommeil chloroformique a été obtenu, on enlève les couvertures, on détache la petite table sur laquelle reposent les jambes, et on lui substitue les gouttières. La malade se trouve ainsi rapidement et sans qu'il soit besoin de la déplacer dans la position la plus propice pour l'opération.

En résumé, les avantages que l'on peut prêter à cet appareil sont les suivants : 1° la malade est opérée sur le lit même où on lui a administré le chloroforme ; 2° l'opérateur et ses aides ne se fatiguent pas inutilement ; 3° le transport de l'opérée dans son lit et son installation se font sans secousses pour elle et sans grands efforts pour les aides.

TABLE DES FIGURES

Figures.	Pages.
1. — Corps fibreux interstitiel (obs. I).	57
2. — Corps fibreux interstitiel (obs. III).	65
3. — Nombreux corps fibreux interstitiels (obs. IV).	73
4. — Kyste de l'utérus. — Tumeur fibreuse de l'ovaire droit. — Kyste de la trompe droite (obs. VI).	135
5. — Tumeur fibro-cystique de l'utérus coïncidant avec un fibrome pédiculé (obs. VII).	141
6. — Corps fibreux à géodes (obs. VIII).	150
7. — Coupe pratiquée à travers le corps fibreux (obs. VIII).	150
8. — Tumeur fibro-cystique développée sur le fond de l'utérus (obs. IX).	156
9. — Tumeur fibro-cystique de l'utérus (obs. XII).	164
10. — Kyste de l'utérus (obs. XVIII).	183
11 et 12. — Figures indiquant la manière de réduire le volume d'une tumeur solide.	201 et 202
13. — Pince-ligateur du docteur Cintrat.	204
14. — Clamp de M. Baker-Brown modifié par M. Péan.	205
15. — Clamp en pince de M. Péan.	205
16. — Rétracteur pour maintenir et protéger les parois.	208
17. — Pince à arrêt et à pointes de M. Nélaton.	209
18. — Pince à arrêt et à pointes de M. Péan.	209
19. — Figure indiquant les positions respectives des tiges et des ligatures placées sur le pédicule.	212
20. — Aiguille courbe et à manche destinée à passer les fils métalliques à travers le col.	213
21. — Pédicule avec ses tiges et ses ligatures.	214
22. — Ligateur serre-nœud du docteur Cintrat.	215
23 et 24. — Propulseur ou chasse-épingle du docteur Cintrat.	220
25. — Grosse épingle à tête de verre avec son étui, destinée à être placée dans le voisinage du pédicule.	221


FIN DE LA TABLE DES FIGURES.

TABLE DES MATIÈRES

AVANT-PROPOS	v
PREMIÈRE PARTIE. — Quelques mots d'historique.	1
DEUXIÈME PARTIE. — L'ablation de l'utérus par la gastrotomie est-elle une opération qui doit tomber dans le domaine public? Considérations anatomiques. — Résultats fournis jusqu'à ce jour. — Opinion des auteurs.	11
TROISIÈME PARTIE. — Cas pouvant nécessiter l'excision partielle ou l'abla- tion totale de l'utérus.	29
I. — Prolapsus ou inversion. Cancer	29
II. — Tumeurs fibreuses.	33
OBSERVATIONS.. . . .	52
III. — Tumeurs fibro-cystiques.. . . .	79
OBSERVATIONS.. . . .	124
QUATRIÈME PARTIE. — Du manuel opératoire.	191
CONCLUSIONS	228
EXPLICATION DES PLANCHES.	229
TABLE DES FIGURES.. . . .	231

FIN DE LA TABLE DES MATIÈRES.







ORIENTAÇÕES PARA O USO

Esta é uma cópia digital de um documento (ou parte dele) que pertence a um dos acervos que fazem parte da Biblioteca Digital de Obras Raras e Especiais da USP. Trata-se de uma referência a um documento original. Neste sentido, procuramos manter a integridade e a autenticidade da fonte, não realizando alterações no ambiente digital – com exceção de ajustes de cor, contraste e definição.

1. Você apenas deve utilizar esta obra para fins não comerciais. Os livros, textos e imagens que publicamos na Biblioteca Digital de Obras Raras e Especiais da USP são de domínio público, no entanto, é proibido o uso comercial das nossas imagens.

2. Atribuição. Quando utilizar este documento em outro contexto, você deve dar crédito ao autor (ou autores), à Biblioteca Digital de Obras Raras e Especiais da USP e ao acervo original, da forma como aparece na ficha catalográfica (metadados) do repositório digital. Pedimos que você não republique este conteúdo na rede mundial de computadores (internet) sem a nossa expressa autorização.

3. Direitos do autor. No Brasil, os direitos do autor são regulados pela Lei n.º 9.610, de 19 de Fevereiro de 1998. Os direitos do autor estão também respaldados na Convenção de Berna, de 1971. Sabemos das dificuldades existentes para a verificação se uma obra realmente encontra-se em domínio público. Neste sentido, se você acreditar que algum documento publicado na Biblioteca Digital de Obras Raras e Especiais da USP esteja violando direitos autorais de tradução, versão, exibição, reprodução ou quaisquer outros, solicitamos que nos informe imediatamente (dtsibi@usp.br).