





REVISTA DE MEDICINA

VOLUME 24

JUNHO DE 1940

NUM. 7



PUBLICAÇÃO DO DEPARTAMENTO CIENTÍFICO DO CENTRO
ACADEMICO «OSWALDO CRUZ» DA FACULDADE DE MEDICINA
DA UNIVERSIDADE DE SÃO PAULO

Centro Acadêmico "OSWALDO CRUZ"

SOCIEDADE DOS ALUNOS

— DA —

FACULDADE DE MEDICINA DE S. PAULO - BRASIL

*

DIRETORIA DO C. A. O. C.

<i>Presidente</i>	SILVIO J. GRIECO
<i>Vice-Presidente</i>	.	BINDO GUIDA FILHO
1.º <i>Secretario</i>	OSWALDO MELLONE
2.º " "	..	AMAURY VELLOSO
1.º <i>Thezoureiro</i>	..	ALBERTO RAUL MARTINEZ
2.º " "	..	ERMINIO LUNARDELLI
1.º <i>Orador</i>	..	ORLANDO CAMPOS
2.º "		J. ARMANDO DE OLIVEIRA

*

DIRETORIA DO DEPARTAMENTO CIENTIFICO DO C. A. O. C.

<i>Presidente</i>	CARLOS DA SILVA LACAZ
<i>Secretario Geral</i>	ATILIO Z. FLOSI
<i>Secretario</i>	DOMINGOS QUIRINO FERREIRA NETO

*

ORIENTADORES DO DEPARTAMENTO CIENTIFICO DO C. A. O. C.

PROF. EDMUNDO VASCONCELLOS
PROF. FRANKLIN DE MOURA CAMPOS
DR. EDUARDO ETZEL

TANNAMINA

(Monotanninohexamethylenotetramina)

DIARRHÉAS - ENTERITES


DYSENTERIAS

BACILLAR e

AMEBIANA

ENTERORRHAGIAS

HEMATURIAS



ZAMBELETTI

CAIXA



2069

SAO PAULO

"PYORRHENOL 166"

IONISAÇÃO A OURO
NAO CURA A PIORRÉA.
DESTROI A CAUSA INFECCIOSA.

EFFEITOS THERAPEUTICOS

Com o emprego do "PYORRHENOL 116" observam-se os seguintes resultados:

- Na **Hyperesthesia**, como analgesico, produz uma anesthesia local, 116/100 (Puro).
- Na **Prophylaxia** geral, como preventivo antipyogenes, 1/100 a 10/00.
- Na **Hyperthophia**, como antidoto de auto-intoxicação, consequente de arthrite, 20/100.
- Na **Hemorrhagia**, como superador de maxima acção hemostatica 116/100 (Puro).
- Na **Rhino-Pharo-Laryngologia**, das infecções epidemicas, destruidor das placas membranosas, pyogenicas, e activante resolutivo no engurgitamento da parotida:

RHINO — de 10 a 15/100
PHARO — de 10 a 20/100
LARYNGO — de 50 a 116/100 (Puro)

- Nos **Arthrite-Alveolo-Dentario**, desaparece o phenomeno arthritico e resolve a pericementite, 116/100 (puro).
- Como **Emoliente**, na remoção de tartaro, 50/100.
- Como **Adstringente**, fortificante de mucosa, 25/100.
- Como **Antiphlogistico**, das focalizações pyogenicas de quaesquer inflammações, 25/100.
- Como **Bactericida**, extremamente antiseptico, SEM ACÇÃO CAUSTICA, para as molestias infecto-contagiosas e na destruição das Membranas Pyogenicas.

NOTA: Solicite amostras gratuitas, ao

Laboratorio Chimico Pyorrhenuol Ltd.

Rua Condessa de São Joaquim, 237
Teleph 7-7653 — S. P A U L O

Revista de Medicina

PUBLICAÇÃO DO DEPARTAMENTO CIENTIFICO
DO CENTRO ACADEMICO "OSWALDO CRUZ"
DA FACULDADE DE MEDICINA DA UNIVERSIDADE DE
SÃO PAULO

Diretor: CARLOS DA SILVA LACAZ

Redator-Chefe: ATILIO Z. FLOSI

Redator: DOMINGOS QUIRINO FERREIRA NETO

VOLUME XXIV

JUNHO DE 1940

NUM. 78

S U M Á R I O

Estado atual da questão das cromicoses — Dr. Floriano de Almeida	5
Contribuição ao estudo da ulcera peptica post-operatoria — Dr. Edgard Pinto de Souza e Ddo. Roldão Consoni . . .	13
Vias de acesso para a gangliectomia lombar — Contribuição ao seu estudo — Dr. J. M. de Camargo e Ac. J. Gonzaga de Carvalho	38
Sobre um caso de síndrome histerica com paraplegia flacida e astasia-abasia tipo paretico — Dr J. Lamartine de Assis	42
Retite estenosante de natureza linfogranulomatosa — Dr. Arouche de Toledo e Ddo. Carlos da Silva Lacaz	54
Publicações recebidas pela bibliotheca	78

ESTADO ATUAL DA QUESTÃO DAS CROMICOSES

DR. FLORIANO DE ALMEIDA

Docente Livre e 1.º Assistente do Departamento de Microbiologia da Faculdade de Medicina da Universidade de São Paulo

Em fins de 1935, em colaboração com Morris Moore, estudamos o problema da cromomicose, no ponto de vista micológico. Verificamos então que nessa época a questão se apresentava um pouco confusa, pois várias denominações eram dadas aos agentes da cromomicose.

Assim, tínhamos de um lado, *Phialophora verrucosa* Thaxter & Medlar 1915, denominação dada a um fungo encontrado primeiramente nos Estados Unidos e posteriormente no Uruguay, fungo êsse que se caracterisava por sua reprodução, isto é formação endôgena de conídios, originados em conidióforos em forma de taças. Esta espécie segundo Conant & Martin, "difere das outras formas pela reprodução de conídios unicamente em conidióforos em taça; este é o unico tipo de formação de conídios conhecidos desta forma"

De outro lado vários fungos eram incriminados como responsáveis pelos demais casos de cromomicose. Em ordem cronológica tínhamos entre outros os seguintes: *Hormodendrum Pedrosoi*, Brumpt 1921, *Acrotheca Pedrosoi* Terra, Torres, Fonseca & Leão 1922, *Trichosporium Pedrosoi* Langeron 1929, *Hormodendrum Pedrosoi* Carrion 1936 e *Hormodendrum compactum* Carrion 1936.

Para a primeira denominação passou em 1921 o cogumelo que no ano precedente Pedroso & Gomes consideraram como *Phialophora verrucosa* e que era responsável pelos quatro primeiros casos desses autores; digo desses autores porque, em 1915 Jesuino Maciel também em São Paulo, observou um caso clínico que considerou como pé de Madura. A cultura obtida foi considerada por Pinoy como uma *Torula* negra, provavelmente do gênero *Cladosporium*.

Estudando o cogumelo do primeiro caso de Pedroso, Brumpt classificou-o como *Hormodendrum* embora afirmasse existirem caracteres morfológicos suficientes para crear um novo gênero entre *Hormodendrum* e *Cladosporium*.

No ano seguinte, 1922, Terra, Torres, Fonseca & Leão estudaram um caso, clínica e micologicamente, e julgaram dever o fungo isolado pertencer ao gênero *Acrotheca*. No ano seguinte os dois ultimos autores passaram para a sinonímia de *Acrotheca Pedrosoi* todas as denominações dadas aos cogumelos dos casos brasileiros de

cromomicose. Essa ultima denominação foi aceita sem comentários, porém, em 1929 Langeron estudando culturas de casos brasileiros concluiu pertencerem elas ao gênero *Trichosporium* e não *Acrotheca*.

Em 1935 e 1936 Carrion, só ou em colaboração com Emmons, em pesquisas realizadas em Porto Rico, após um estudo micológico cuidadoso de várias amostras achou que os casos de cromomicose conhecidos eram determinados por cogumelos do gênero *Phialophora* e *Hormodendrum*.

Desse estudo ficou estabelecido que o gênero *Phialophora* se manteria como até então, isto é, como havia sido descrito por Thaxter & Lane em 1915, porém o gênero *Hormodendrum* deveria daí em diante ser ampliado, isto é, nele deveriam ser incluídos cogumelos que, além da forma clássica de reprodução do tipo *Hormodendrum*, tivessem também a forma de reprodução de *Phialophora* isto é, conidióforos em taças.

Ficavamos assim com um gênero em que algumas amostras apresentavam conidióforos em taça, ao passo que outras não apresentavam.

Além disso a espécie *H. compactum* de Carrion ainda apresentava outra forma de reprodução que era o conidióforo em cajado nodoso, até então típico de *Acrotheca*.

H. compactum era assim uma espécie que apresentava órgãos de reprodução característicos de tres gêneros, *Phialophora*, *Hormodendrum* e *Acrotheca*.

Quando em 1935 com Morris Moore realizamos nossas pesquisas, Carrion & Emmons realizavam também as suas em Porto Rico.

Iniciando nosso estudo micológico das amostras da micoteca do Departamento de Microbiologia e Imunologia da Faculdade de Medicina da Universidade de São Paulo, vimos logo que vários gêneros deveriam ser considerados. Primeiro, o gênero *Phialophora* com a espécie *verrucosa* constituída pelas duas amostras norte-americanas, mais a uruguaia de MacKinnon. Depois, por uma outra espécie desse mesmo gênero, *Phialophora macrospora* (fig. 1) e que fôra isolada por Pedroso de um de seus casos. Verificamos depois que o gênero *Acrotheca* nada tinha a ver com os cogumelos isolados dos casos de cromomicose. Este nosso modo de ver, naquela época, é hoje aceito por todos os pesquisadores. Algumas amostras classificadas como *Acrotheca* tinham certa semelhança com *Botrytis* mas neste gênero não podiam ser colocadas. Creamos então o gênero *Botrytoides* espécie *monophora*; caracterisado pelo conidióforo em cajado nodoso, que podia ser mediano, terminal ou lateral. Ver fig. 2 números 24, 26, 27 respectivamente.

Uma cultura com o nome *Trichosporium Pedrosoi* recebida de Langeron em 1936 e como as outras estudada em meio de Czapek conforme haviam preconisado Fonseca & Leão, apresentou-nos for-

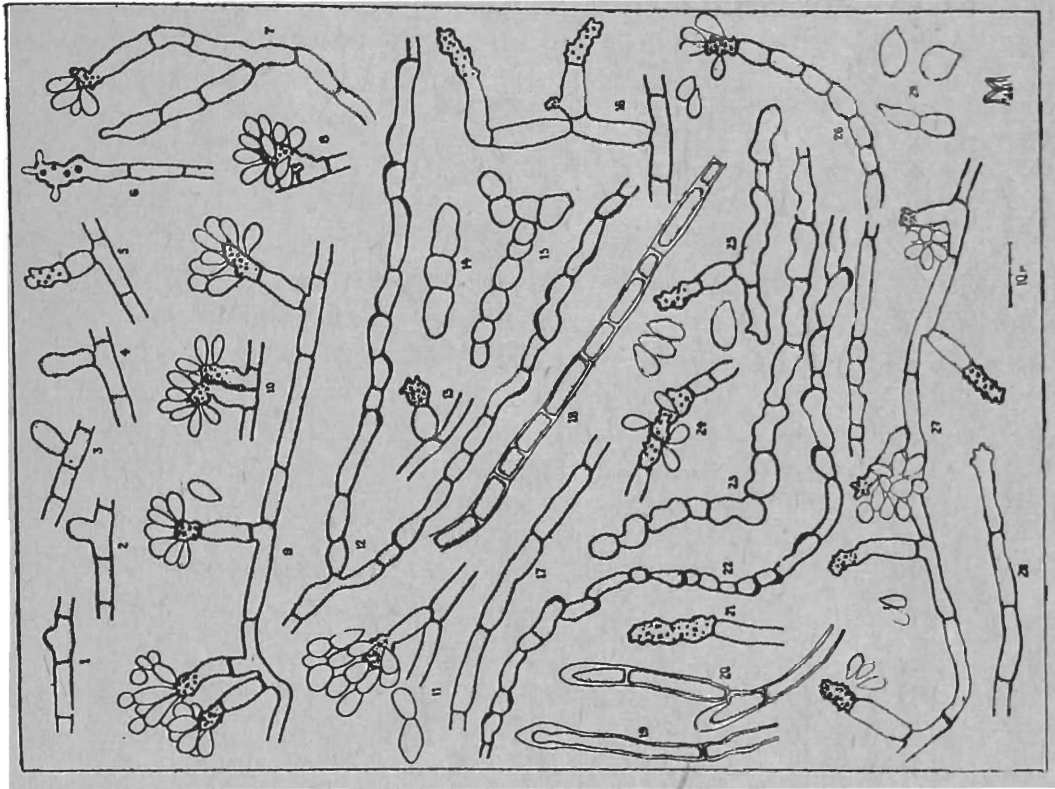


FIG. 2
Botrytoides monophora seg. Moore & Almeida

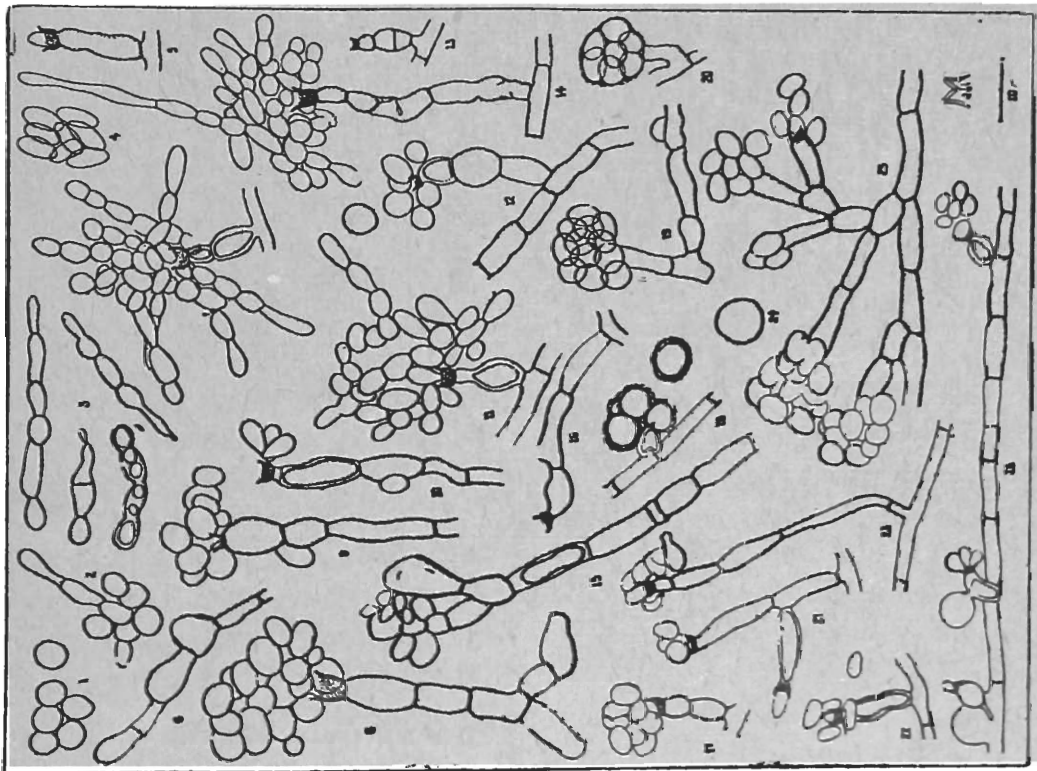


FIG. 1
Phialophora macrospora seg. Moore & Almeida

mas de reprodução pertencentes quer ao gênero *Hormodendrum* quer ao *Botrytoides*. Não podendo mante-la no gênero *Trichosporium* nem coloca-la em *Hormodendrum* ou *Botrytoides*, creámos o gênero *Hormodendroides*. Finalmente uma outra cultura apresentou-nos formas de reprodução típicas de tres gêneros, *Phialophora*, *Hormodendrum* e *Botryoides*. Onde coloca-la? Naturalmente em um nove gênero. Foi o que fizemos criando *Phialoconidióphora Guggenheimia* (fig. 3). Verificamos depois pela análise dos trabalhos de Carrion & Emmons que a espécie *Hormodendrum compactum* apresentava formas de reprodução que permitiam coloca-la no gênero *Phialoconidióphora*. Aí classificamos provisoriamente como *P. compactum* (Carrion) Moore & Almeida 1936.




FIG. 3

Phialoconidiophora Guggenheimia seg. Moore
& Almeida

Ainda nesse mesmo ano de 1936, Negroni na Argentina re-estudou a amostra isolada do primeiro caso argentino de cromomicose e verificou que ela não devia pertencer a *Acrotheca* como supuzera a principio, mas deveria pertencer a um novo gênero que chamou

Fonsecaea espécie *Pedrosoi*, pois apresentava conidióforos de *Hormodendrum* e de *Acrotheca* ou *Botrytoides*. O novo gênero *Fonsecaea* de Negróni é idêntico a *Hormodendroides* Moore & Almeida. Publicado, porém, no número de Março de 1936 da Revista del Inst. Bacteriológico del Dep. Nac. de Higiene de Buenos Aires (**) embora tenha sido entregue para a publicação em Agosto desse mesmo ano, o gênero *Fonsecaea* tem a prioridade sobre *Hormodendroides* Moore & Almeida, porque êste só foi publicado no Miss. Bot. Garden, número de Novembro do mesmo ano. Um estudo de confronto dessa amostra de Negróni com outras nossas está sendo feito por nós atualmente.

Em 1937 Conant & Martin realizaram um estudo morfológico e imunológico de 17 amostras de cogumelos isolados de cromomicose com a seguinte origem:

1 —	<i>Phialophora verrucosa</i>	204	caso	Sul americano
2 —	"	"	283	caso	Texas
3 —	<i>Hormodendrum Pedrosoi</i>	38	"	Uruguay
4 —	"	"	229	"	" "
5 —	"	"	268	"	" "
6 —	"	"	274	"	" "
7 —	"	"	279	"	" "
8 —	"	"	280	"	" "
9 —	"	"	69	"	Porto Rico
10 —	"	"	267	"	" "
11 —	"	"	275	"	" "
12 —	"	"	284	"	" "
13 —	"	"	269	"	Carolina do Norte
14 —	"	"	297	"	Guatemala
15 —	"	(<i>algeriensis</i>)	281	"	Algeria
16 —	"	<i>compactum</i>	277	"	Porto Rico
17 —	"	<i>Langeroni</i>	282	"	Costa Rica

Como vemos, figuram na lista 12 amostras de *H. Pedrosoi* sendo apenas seis sul americanas. A amostra número 15, *H. algeriensis* é considerada pelos autores como *H. Pedrosoi*.

Pelo estudo realizado julgam êsses autores que os referidos cogumelos devem pertencer aos 4 tipos seguintes:

- 1 — *Phialophora verrucosa*
- 2 — *Hormodendrum Pedrosoi*
- 3 — *Hormodendrum compactum*
- 4 — *Hormodendrum Langeroni*

Realizaram aqueles autores provas sôrológicas com 5 sôros preparados com 2 amostras de *Hormodendrum Pedrosoi* e uma de cada uma das outras 3 culturas. As duas amostras de *H. Pedrosoi* consideradas como típicas, eram uma isolada nos Estados Unidos e a outra na Algeria, e denominada anteriormente *H. algeriensis*.

(**) Numero êste saído com grande atraso.

Este fato é apenas aqui referido, porém, não o comentamos.

Como se depreende do exposto são unânimes os autores em admitir que *numerosos cogumelos podem causar cromomicose*. Pelas observações que há vários anos vimos realizando sobre essa questão parece-nos muito mais lógico colocar no gênero *Phialophora* e não em *Hormodendrum* as espécies que apresentam conidióforos em taça. Outros autores preferiram, porém, considerá-las como *H. Pedrosoi*, embora para esta espécie Brumpt não assinalasse conidióforos em taças. Pareceu-nos portanto muito mais razoável criar novos gêneros para os cogumelos que apresentassem órgãos de reprodução característicos de três gêneros ou de dois somente, do que colocá-los como amostras de uma espécie, ao lado de outras amostras que podem ou não apresentar todos esses elementos. Conant & Martín, seguiram a orientação de Carrion & Emmons e estudaram como vimos 13 amostras que consideraram como *H. Pedrosoi*. Nelas encontram taças apenas em oito. Das outras 5 amostras 4 eram sul americanas e a última africana *H. algeriensis* que os referidos autores consideraram também *H. Pedrosoi*.

Parece-nos, que esta simplificação apenas trouxe complicações. Para esclarecimento definitivo do assunto achamos que deve ser feito um estudo morfológico comparativo cuidadoso do maior número de amostras possível. Assim se estabeleceriam bases seguras para o futuro.

Vê-se pelo que ficou dito que, *para se ter uma noção mais ou menos segura do assunto é necessário realizar um trabalho de laboratório cuidadoso e isento de qualquer idéia preconcebida*. Não basta compulsar a literatura.

Esperamos poder em breve voltar a esta interessante questão trazendo uma nova contribuição pessoal sobre o estudo morfológico de grande número de amostras de cogumelos isolados de casos de cromomicose, nacionais e estrangeiros.

CONTRIBUIÇÃO AO ESTUDO DA ÚLCERA PÉPTICA POST-OPERATÓRIA

DR. EDGARD PINTO DE SOUZA

(Assistente voluntário)

DDO. ROLDÃO CONSONI

(Estudante efetivo)

O presente trabalho é baseado em 7 casos de úlcera péptica post-operatória, da clínica hospitalar do Prof. Correia Neto na 3.^a C. H. da Santa Casa de São Paulo, onde somos assistentes.

As úlceras pépticas post-operatórias podem ser consideradas como uma das complicações mais importantes da cirurgia gástrica.

Podem sobrevir após uma simples gastro-enterostomia (G.E.), ou depois de gastrectomias. Dos nossos 7 casos, 6 foram consequentes a G.E. e um a gastrectomia. Tal incidência, porém, é maior após as G.E. que após as gastrectomias.

No que diz respeito à frequência das úlceras pépticas post-gastro-enterô, encontramos na literatura os números os mais contraditórios, variando a frequência desde 1,2% (estatística de Balfour baseada em 8.600 G.E. com somente 270 casos) e 34% (estatística de Lewisohn, que em 68 G.E. encontrou 23 úlceras pépticas post-operatórias). Esta variabilidade na incidência talvez seja consequente a um sistema não uniforme de registro e de observação cuidadosa dos doentes. Todos os A.A., porém, são concordes no afirmar que as úlceras pépticas post-operatórias são mais frequentes após as G. E. por úlcera duodenal que por úlcera gástrica.

A formação de úlcera péptica post-operatória após gastrectomia constitue eventualidade muito mais rara. Starlinger reuniu 25.647 casos de gastrectomias executadas pelas técnicas as mais variadas, onde se verificou ulceração péptica post-operatória em 173 casos, portanto uma porcentagem de incidência muito baixa (0,7%).

Etiologia — Como diz Leriche, a etiologia da úlcera péptica post-operatória confunde-se com a da úlcera gastro-duodenal. Constituindo a etiologia desta última, um problema ainda não resolvido satisfatoriamente, somos obrigados a concluir que a etiologia da úlcera péptica post-operatória ainda nos escapa. Não existe um elemento que possa ser incriminado como o único responsável, mas sim um conjunto de fatores que podem ser considerados como tais. São:

- 1 — Acidez gástrica
- 2 — Ectopia celular
- 3 — Gastrite do antro
- 4 — Infecção
- 5 — Erros de régimen
- 6 — Uso de fios inabsorvíveis
- 7 — Traumatismo pelos clamps
- 8 — Hematoma na linha de sutura
- 9 — Defeitos de técnica
- 10 — Fator individual

Cada um dêstes fatores merece um estudo especial; entretanto, para não nos alongarmos muito, e por não estarem as idéias ainda definitivamente esclarecidas, deixaremos de lado êste capítulo; adiantando, porém, que, de todos os agentes citados como responsáveis, os que na realidade devem ser levados em consideração são: 1 — acidez; 2 — a teoria da ectopia celular (ilhotas epiteliais que se encontram ao longo do tubo digestivo e que são constituídas por tecidos que apresentam os caracteres da mucosa gástrica e que são então suscetíveis de produzir no segmento intestinal em que se assentam, lesões idênticas às das úlceras gastro-duodenais); 3 — gastrite do antro; 4 — os defeitos de técnica (indicação operatória mal feita, bôca mal colocada ou mal orientada, ressecção insuficiente, etc.); 5 — fator individual (predisposição ulcerosa).

Sintomatologia — Os primeiros sintomas da úlcera péptica post-operatória podem aparecer do segundo dia até 15 anos após a operação. Na maioria das vezes, porém, começam êles a se manifestar no decorrer do 1.^o ou 2.^o ano de post-operatório.

Nos nossos 7 casos, as datas de aparecimento das primeiras perturbações foram as seguintes: das 6 úlceras jejunais consequentes a G.E., num 1.^o caso os sintomas surgiram semanas após a intervenção; em 3 outros, 6 meses após; em um outro, 3 anos mais tarde; e finalmente no último, somente 10 anos após a operação. No único caso de úlcera péptica post-operatória post-gastrectomia, os primeiros incômodos surgiram 3 anos após a operação.

De todos os sintomas que oferecem os pacientes portadores de úlcera péptica post-operatória, o mais importante é a dôr. É uma dôr violenta e em geral muito mais intensa que a das úlceras gástricas e duodenais, que dificilmente cêde com os processo habituais, só se deixando influenciar pela morfina. São quasi sempre dôres do tipo tardio, surgindo 4 a 5 horas após a ingestão de alimentos; podem, porém, aparecer precocemente. Quando o paciente não se alimenta e permanece em jejum, elas não aparecem.

A princípio os períodos dolorosos apresentam uma variação de mais ou menos 10 dias a 1 mês e são separados por intervalos variáveis. Com o progredir da moléstia, as dôres sobrevêm mais frequentemente, chegando mesmo a ser diárias.

Quanto à localização da dor, encontra-se ela em nível mais baixo que a das úlceras gastro-duodenais, e quasi sempre à esquerda do umbigo e abaixo do mesmo.

Esta dor espontânea tem, porém, pouco valor, pois pode ter outra localização que não a epigástrica ou mesmo estar ausente. Muito mais importante para o diagnóstico é a dor provocada, havendo mesmo quem afirme que todo diagnóstico de úlcera péptica post-operatória sem dor à pressão, deve ser admitido com grandes reservas. A palpação do abdômen torna-se pois indispensável; em geral sentimos a grande curvatura do estômago e palpamos, à esquerda da linha mediana, a bôca anastomótica sob a forma de um cordão duro, transversal, e conseguimos então provocar neste ponto, pela pressão digital, dor de maior ou menor intensidade.

O vômito é, depois da dor, o fenômeno mais característico. No entretanto, é êle menos frequente que nas úlceras gastro-duodenais. Aparece em geral no final da crise dolorosa, produzindo quasi sempre uma fase de acalmia. Quando êle é fecalóide, devemos imediatamente pensar em perfuração da úlcera no cólon transverso.

Quanto à hematemese, constitue ela um sintoma excepcional, mesmo porque, em muitos casos, é difícil dizer se o sangue provém de uma úlcera péptica post-operatória ou de uma úlcera antiga que não se cicatrizou.

As hemorragias pelo tubo intestinal (melena) são igualmente raras.

Quando a úlcera péptica, em sua evolução, perfura no cólon transverso, origina-se a chamada fístula gastro-jejuno-cólica. Nos nossos 7 casos, verificou-se esta complicação uma única vez. Tratava-se de um rapaz de 28 anos de idade, que após suportar por 8 anos todos os sintomas clássicos da úlcera duodenal, foi operado em São Carlos, onde lhe executaram uma gastro-êntero-anastomose. A operação, porém, não lhe trouxe nenhuma melhora, nem ao menos imediata. Continuaram as dores, azia, vômitos, etc. Aproximadamente 4 anos após a operação, verificou-se uma agravação da doença; após as refeições passou a sentir insuportável tensão no epigástrio e região umbilical, e 15 a 20 minutos após a ingestão, evacuava os alimentos recém-ingeridos íntegros, sem digestão. Êste sintoma foi suficiente para permitir o diagnóstico de fístula-gastro-jejuno-cólica, que os R.X. confirmaram.

Caracteriza-se esta afecção por 4 sintomas cardeais: diarréia, eructações fétidas, vômitos fecalóides e dores.

A diarréia é o sintoma mais importante; é desde o início abundante, 8, 10, 20 evacuações diárias. Fator fundamental é que, imediatamente após a ingestão os alimentos, não digeridos, passam para o cólon transverso e se eliminam pelo reto. Êste sintoma é patognômico e exclusivamente êle nos permitiu firmar, no nosso caso, o diagnóstico de fístula gastro-jejuno-cólica.

As eructações fétidas encontram-se igualmente com grande frequência; desprendem um cheiro de ovo podre e de excrementos e

se acompanham de um gosto horrível na boca. Eram ausentes no nosso caso.

Os vômitos são em geral abundantes e de gosto muito desagradável. Apresentam-se sob a forma de um mingáú enegrecido, e a sondagem gástrica retira detritos de fezes.

As dores podem ser discretas ou muito intensas. São devidas a dois fatores: 1.º — à úlcera péptica, 2.º — à oclusão parcial do cólon transverso. As dores consequentes à úlcera jejunal se assentam na vizinhança do umbigo e com o máximo de intensidade à esquerda do mesmo e se irradiam para o flanco esquerdo. As devidas à oclusão parcial do cólon têm lugar na parte inferior do abdômen e se acompanham de meteorismo com onda peristáltica visível na superfície do abdômen.

Diagnóstico — O diagnóstico clínico da úlcera péptica post-operatória, é em geral difícil. Quando um doente que sofreu uma gastro-enterostomia começa a apresentar sintomas, várias hipóteses podem ser aventadas. E' assim que pode tratar-se: 1 — de uma úlcera primitiva, gástrica ou duodenal, que não cicatrizou; 2 — de aderências post-operatórias; 3 — de transformação neoplásica da primitiva úlcera; 4 — de perturbações que têm origem na bôca anastomótica, que se apresenta por exemplo estenosada, ocasionando estase gástrica; de gastrite, etc. A anamnese, se bem que de grande valia, em geral não é suficiente para a feitura do diagnóstico. O exame físico nos dá poucos dados; pela palpação comprova-se a existência de uma zona dolorosa na região do umbigo e em geral à esquerda do mesmo. O exame químico do suco gástrico (prova de Katsch-Kalk) não constitue igualmente uma prova segura de diagnóstico. O material retirado do estômago apresenta-se sempre corado pela bile e o conteúdo gástrico encontra-se constantemente neutralizado. Nos nossos 7 casos, executamos a prova de Katsch-Kalk em 4 pacientes, gastro-enteromizados anteriormente; num havia hiperacidez e nos demais hipo-acidez.

O meio de diagnóstico mais seguro é, sem dúvida, o radioscópico e radiográfico, sendo que em determinados casos a certeza absoluta só é dada pela comprovação operatória.

Complicações — As mais frequentes são: hemorragia, perfuração, estenose, e fístula gastro-jejuno-cólica.

No que diz respeito à perfuração, devemos dizer que, embora constitua uma das complicações mais graves, é de frequência relativamente rara, verificando-se numa porcentagem de incidência visivelmente inferior à correspondente às úlceras gastro-duodenais primitivas. Os sintomas da úlcera péptica post-operatória perfurada, assemelham-se aos clássicos da úlcera gástrica ou duodenal que se perfura, isto é, dor em punhalada no epigástrio, defeza exagerada da parede abdominal que se apresenta sob a forma de ventre de madeira, pulso acelerado, queda da pressão, choque, pneumoperitônio

e desaparecimento da maciszez hepática; finalmente, numa fase mais avançada, surgem os sintomas de peritonite generalizada franca.

A hemorragia constitue complicação ainda mais rara que a perfuração.

A estenose da bôca anastomótica é, no entanto, relativamente frequente, parecendo ser devida a uma esclerose retrátil do tipo cicatricial.

Finalmente, o último tipo de complicação, sem dúvida mais grave, a fístula gastro-jejuno-cólica, apresenta-se, segundo a estatística da Mayo Clinic, em 2,36% das úlceras pépticas post-operatórias. No entanto Gosset, relator oficial do Congresso Francês de Cirurgia de 1930, relata uma incidência muito mais elevada; é assim que, num total de 289 úlceras pépticas post-operatórias, encontra 35 fístulas gastro-jejuno-cólicas, ou seja uma frequência de 12%. O mesmo se diga de Labandibar, da Argentina, que sôbre um total de 238 observações, encontra 31 fístulas gastro-jejuno-cólicas, ou seja 13,6% de incidência. Dos nossos 7 casos, apenas um apresentava perfuração no cólon transverso, o que dá uma incidência de 14,3%.

Tratamento — O tratamento da úlcera péptica post-operatória é essencialmente cirúrgico. Foram propostas pelos autores diversas modalidades de intervenções; a experiência se incumbiu de, paulatinamente, eliminar as operações parciais pelas suas grandes desvantagens. Concomitantemente, foi ganhando terreno a intervenção radical: a gastrectomia parcial. Retirando a úlcera e a gastrite infecciosa, a gastrectomia parcial veio solucionar o problema de modo até certo ponto satisfatório, pelo menos no estado atual dos nossos conhecimentos. Releva ponderar que a operação é sobremodo grave, exigindo conhecimento perfeito da cirurgia abdominal. Entre nós foi ela pela primeira vez executada em 1929 pelo Prof. Correia Neto (Bol. Soc. Med. Cir. São Paulo 13 (10): 423; Dez. 1929).

Técnica — Descrevemos a seguir, em linhas gerais, a técnica da gastrectomia parcial para a úlcera péptica post-operatória, post-gastro-entero, empregada no Serviço.

Anestesia — Peridural, sendo usada solução de novocaina a 2%, preparada no momento, na quantidade de 55 a 60 cc., com adição de X gotas de adrenalina. Punção preferivelmente entre D12 — L1. *Zerbini* publicou, em 1938, a técnica adotada no Serviço, para esta anestesia. (Rev. Cir. S. Paulo, Dez. 1938).

Incisão — Mediana, xifo-umbilical. Se a incisão anterior tiver sido mediana, a atual é feita fusiforme, de modo a ser retrada a cicatriz anterior. A aponevrose da linha branca é exposta e incisada de alto a baixo. Descolamento, em pequena extensão, e de cada lado, da face posterior da aponevrose da linha branca. Abertura

do peritônio. Colocação do afastador de Gosset e da válvula de Balfour.

Libertação de órgãos — Uma vez aberta a cavidade peritoneal, torna-se necessário seccionar todas as aderências, sempre numerosas, e que prendem o estômago, o fígado, a vesícula biliar, o peritônio parietal, o cólon transversal, etc., de modo a se conseguir uma perfeita individualização desses órgãos. É feito então um exame do processo operatório anteriormente realizado, das condições atuais das estruturas que mais interessam ao caso, e da localização da úlcera jejunal.

Desinserção colo-epiplóica — Praticada a bisturi, em zona avascular, a desinserção não determina sangramento. A separação entre o grande epíploon e o cólon transversal permite que penetremos amplamente na retrocavidade dos epíploons.

Libertação da neostomia — Este tempo é geralmente trabalhoso, pelo grande número de aderências formadas ao redor da bôca anastomótica, as quais mascaram as estruturas anatômicas circunvizinhas. Progredindo com muita cautela, chega-se a isolar completamente a bôca anastomótica do mesocólon transversal, a que fôra anteriormente fixada.

Ressecção do segmento jejunal anastomosado — Passa-se agora ao tempo intestinal propriamente dito. O jejuno é amarrado de cada lado da neostomia, e à distância de cerca de 5 cms. da mesma, com fio de catgut 1. Um clamp de coprostase é colocado para fóra de cada uma das ligaduras citadas; em seguida, pratica-se a secção da alça jejunal. Desinfecção das aberturas intestinais; panos estéreis para proteção. Ligadura dos vasos do mesentério.

Jejuno-jejunostomia — O restabelecimento do trânsito intestinal é feito por meio de uma anastomose término-terminal em 2 planos, com catgut cromado 0. A bôca anastomótica e o segmento jejunal ressecado são tracionados, através da brecha mesocólica, para o andar supra-mesocólico. Está terminado, por conseguinte, o tempo intestinal da operação; o tempo gástrico, que se segue, resume-se numa gastrectomia típica, a Reichel Polya.

Ligadura dos ramos gástricos da artéria gastro-epiplóica direita — Exposto o ligamento gastro-cólico e identificada a artéria gastro-epiplóica direita, o cirurgião, em ponto baixo da grande curvatura, e rente à mesma, transfixa com uma pinça de Kocher o ligamento gastro-cólico, e coloca duas pinças de Kocher de modo a apanhar alguns ramos retos, os quais são a seguir seccionados. E assim progride-se sucessivamente da direita para a esquerda, até se atingir o ponto em que a gastro-epiplóica direita se anastomosa com

a esquerda. Agora, com catgut simples 0, são ligados todos os vasos pinçados. Inferiormente, progride-se até à primeira porção do duodeno, fazendo-se ligaduras após pinçamento e secção. Este tempo pode ser muito delicado pela possibilidade da existência de uma úlcera duodenal primitiva em evolução, em estado de latência, ou mesmo cicatrizada, o que, de qualquer modo, importa na existência de maior ou menor número de aderências e retrações.

Ligadura da artéria pilórica — Através de uma brecha praticada no pequeno epíplon, introduzem-se dois Kochers longos, que pinçam o pequeno epíplon na parte onde passa a artéria pilórica. Secção e ligadura da mesma com catgut cromado n.º 2.

Ligadura e secção do duodeno em nível inferior ao processo ulceroso (caso este exista) **sepultamento do coto duodenal** — O duodeno, uma vez liberado em extensão conveniente, é esmagado, e neste ponto ligado com catgut simples 2, dando-se duas voltas ao redor do mesmo. Secção do duodeno; desinfecção e sepultamento do coto duodenal por meio de uma sutura em bolsa com catgut simples 1, ou do ponto em N do Prof. Correia Neto.

Ligadura da artéria coronária — Esta ligadura é feita com catgut cromado 2, num ponto situado imediatamente acima da linha de secção do estômago. Apresentado o estômago pelo cirurgião, o assistente, com uma pinça de Kocher e por meio de movimentos de divulsão, vai penetrando até transfixar completamente o pequeno epíplon, ficando de um lado a artéria coronária, geralmente já bifurcada, e de outro lado a pequena curvatura. À ponta do Kocher, é apresentado o fio duplo. Fazem-se as duas ligaduras e secciona-se.

Fixação do lábio esquerdo da brecha mesocólica na face posterior do estômago — São dados pontos separados, com catgut simples 0; em geral 3 ou 4 pontos são suficientes.

Gastro-jejunostomia — O trânsito é restabelecido por meio de uma anastomose término-gástrica látero-jejunal praticada a juzante da jejuno-jejunostomia. Sutura em 2 planos, com catgut cromado 0; agulhas atraumáticas.

Fixação do lábio direito da brecha mesocólica na face anterior do estômago — Sutura em pontos separados, com catgut simples 0.

Fechamento da parede — O fechamento é feito por planos. Pratica-se o embricamento aponevrótico da linha branca, pela técnica do Prof. Correia Neto.

Tal é a técnica adotada no Serviço, para as úlceras pépticas consequentes a uma G.E. No caso da operação primitiva ter sido uma gastrectomia a Reichel-Polya e não uma G.E., a técnica operatória é um pouco diversa; o descolamento inter-colo-epiplóico já não mais é necessário, e o tempo de ligadura da artéria pilórica, bem como o isolamento, ligadura e secção do duodeno, estão afastados. A sequência operatória é, então, em linhas gerais, a seguinte: uma vez aberto o ventre e desfeitas as adesões que prendem o estômago aos órgãos vizinhos, desfaz-se, à tezoura, as aderências existentes entre o lábio direito da janela mesocólica, e a face anterior do estômago. Em seguida são levantados o cólon transverso e o grande epíloon, que são mantidos por um auxiliar, e libertam-se, pelo andar infra-mesocólico, as aderências entre o lábio esquerdo da janela mesocólica e a face posterior do estômago. Uma vez libertado todo o contorno da boca anastomótica, da brecha mesocólica, procede-se à ligadura dos vasos gástricos entre a grande curvatura e a arcada das gastro-epiplóicas. A artéria coronária estomáquica é agora ligada num nível pouco superior ao da secção gástrica. Estando então libertados o estômago e a boca anastomótica, é esta última trazida para o andar supra-mesocólico, iniciando-se agora o tempo intestinal, onde o jejuno é amarrado a montante e a juzante da neostomia e a cerca de 5 cms. de distância da mesma, com catgut simples n.º 1. Um clamp de coprostase é colocado ao lado de cada uma das ligaduras citadas, e a alça jejunal, é seccionada a montante e a juzante da anastomose gastro-jejunal, entre as ligaduras e os clamps. Assepsia das aberturas intestinais com iodo, ligadura dos vasos do mesentério e secção do mesmo.

O restabelecimento do trânsito intestinal é feito por intermédio duma anastomose jejuno-jejunal término-terminal em dois planos, com catgut cromado zero montado em agulha atraumática. Segue-se agora o tempo gástrico da operação, que cifra-se numa anastomose término-gástrica látero-jejunal feita a juzante da anastomose jejuno-jejunal. A peça operatória ressecada consta pois, dum pequeno segmento do estômago, ao qual está apensa a boca anastomótica primitiva e dois pequenos segmentos de jejuno.

A operação é terminada suturando-se o lábio direito da brecha mesocólica na face anterior do estômago (o lábio esquerdo já está suturado à face posterior do estômago, manobra esta que foi executada antes de se colocarem os clamps de Abbadie) e fechando-se a parede em 3 planos.

Em face duma fístula gastro-jejuno-cólica, além da ressecção do jejuno, torna-se igualmente necessária, a extirpação de um segmento de cólon transverso, o que torna a operação muito mais difícil e muito mais grave. Afim de evitar o perigo da deiscência da colocolostomia término-terminal, póde-se praticar a operação em dois tempos. Num primeiro tempo faz-se a ressecção de um segmento de jejuno seguida de anastomose jejuno-jejunal e a anastomose

gastro-intestinal. Os dois cotos do cólon transverso são derivados para o exterior, adiando-se a sua reconstituição para um segundo tempo operatório. Há quem preconize, nos casos muito avançados de moléstia onde então as condições gerais do doente são más, a execução da intervenção em 3 tempos. O 1.º consta numa jejunosomia destinada a alimentar e hidratar o paciente, e os 2 seguintes se assemelham aos descritos para a operação em 2 tempos.

Finalmente podemos nos deparar com uma úlcera péptica post-gastrectomia pré-cólica com jejuno-jejuno anastomose de Braun, operação esta muito preconizada por certos cirurgiões alemães, entre eles Gohrbandt, que a reputam superior à técnica de Reichel-Polya. A gastrectomia parcial nestes casos, é mais ou menos semelhante à que se faz para a úlcera post-gastrectomia a Reichel-Polya, com a diferença de que aqui, não existe o complexo e difícil tempo da libertação da anastomose gastro-jejunal da brecha mesocólica.

OBSERVAÇÕES

OBSERVAÇÃO N.º 1

A. N., 29 anos, branco, brasileiro, casado, guarda-civil.

História progressa da moléstia atual: Em Maio de 1932, começou a sentir, após as refeições, pêsò no epigástrio. Dentro de algumas semanas, a sensação de pêsò foi substituída por dôr epigástrica, que mantinha relação estreita com a alimentação, aparecendo 3 a 4 horas após as refeições. Surgiram também vômitos, azias, melenas. Tinha períodos de acalmia, sendo de 3 meses o maior. Assim passou até 18-7-934 (14 mezes), data em que internou-se no Serviço do Prof. Alves de Lima; aí, o exame radiológico do estômago e duodeno revelou "úlcera do bulbo doudenal" Foi operado pelo Dr. Correia Neto, que praticou uma gastro-êntero-anastomose transmesocólica posterior a von Hacker. Alta, curado, em 5-8-934.

Após a operação, passou bem por 6 meses. Depois desse período, uma noite, fazendo a ronda costumeira, sentiu forte dôr, sob a forma de pontada, localizada a 4 dedos à esquerda da cicatriz umbilical, com irradiação para a fossa ilíaca esquerda. A dôr só passou quando, em sua casa, deitou-se em decúbito ventral. Desde então a dôr aparecia quasi quotidianamente, e sobretudo pela madrugada, acordando-o. Os períodos de acalmia nunca ultrapassavam 3 dias. A magnésia, os chás, as eructações, melhoravam a dôr. Quando muito forte, só conseguia alívio assumindo decúbito ventral, e comprimindo fortemente a região dolorosa.

Resolveu então procurar esta Santa Casa, internando-se em 6-1-1936 na 3.ª C. H.

Interrogatório sobre os diferentes aparelhos: |—|

Antecedentes pessoais, familiares e hereditários: |—|

Exame físico geral: |—|

Exame físico especial — Abdômen: Nota-se uma cicatriz linear, xifo-umbilical, correspondente a incisão operatória. A palpação superficial não

desperta dôr. À palpação profunda, percebe-se, a um dedo acima da cicatriz umbilical, à direita da linha mediana, um degrau (grande curvatura), pouco doloroso, que é mais evidente e mais doloroso à esquerda da linha mediana. A um dedo abaixo da cicatriz umbilical, palpa-se outro degrau (côlon transverso), móvel, pouco doloroso.

Exames de laboratório e subsidiários:

Tempo de sangria: 3'.

Tempo de coagulação: 7'

Exame de urina (tipo 1): |—|

Exame de fezes: ovos de tricocéfalos.

Reação de Wassermann: |—|

Reserva alcalina: 54,09% VCO².

Quimismo gástrico: A fig. 1 representa a curva obtida na prova de Katsch-Kalk. Líquido de estase: 40 cc., amarelo-esverdeado, com muito muco, sem detritos alimentares. Ao exame microscópico, raros leucocitos e células epiteliais.

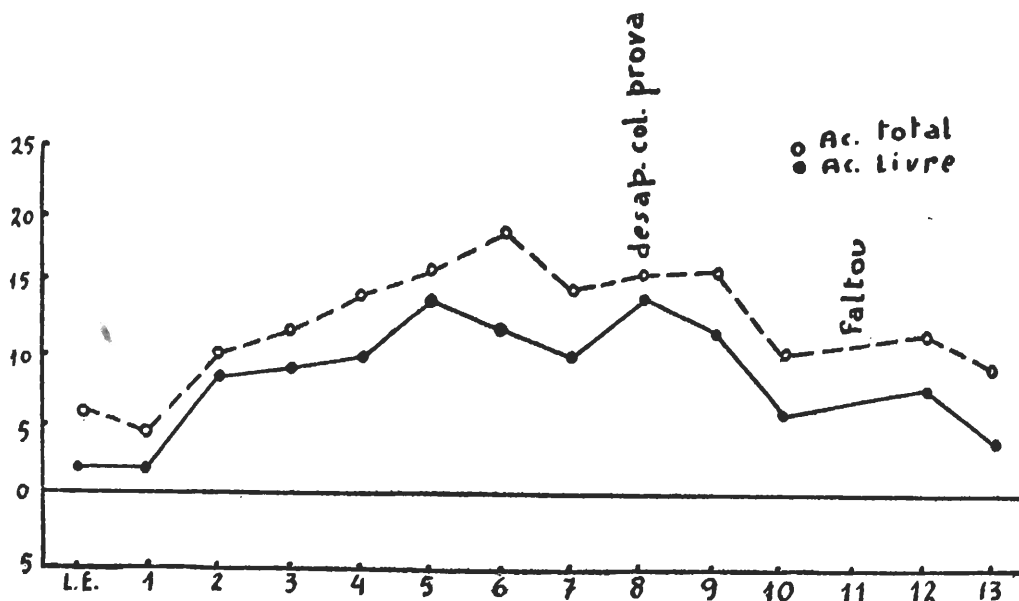


Fig. nº 1

Exame radiológico: “Pequeno nicho de úlcera na bôca anastomótica. Passagem da refeição opaca pelo piloro, com enchimento do bulbo, que se apresenta deformado. Úlcera péptica da bôca. Úlcera doudenal” 10-1-936. a) Dr. Cassio Villaça.

Operação: Após tratamento pre-operatório padrão, (aplicação diária durante 3 dias da seguinte medicação: bicarbonato de sodio, 30,0; xarope simples, 300,0; sôro glycosado isotorino, 1 lt.; insulina, 10 unid.; digitalina, 25 got.), em 16-1-1936 foi operado pelo Prof. Correia Neto.

Anestesia: raquidiana (percaína).

Incisão mediana xifo-umbilical. São desfeitas aderências do peritônio parietal com o côlon transverso e grande epíplon; dêste, com alças intestinais e mesocôlon. Liberada a bôca anastomótica, verifica-se a existência de

Toda infecção estreptocócica é curavel pelo

PRONTOSIL

o preparado
sulfonamídico standard

Muito imitado, mas jamais
igualado quanto a sua
ação terapêutica e tole-
rância perfeita.

PRONTOSIL-SOLÚVEL
PRONTOSIL-RUBRUM
PRONTOSIL-ALBUM



A Chimica »Bayer« Ltda.,

*Therapeutica
Moderna de
Resultados
Visiveis*

HISTIDINASE

MARCA REGISTRADA

*Tratamento
Biochimico das*

**ULCERAS GASTRO DUODENAES
~ HYPERCHLORHIDRIAS ~**

**EPIGASTRALGIAS DE ORIGEM
NAO ULCEROSAS**

Os pedidos de Amostras e Literatura devem ser dirigidos:
ESTADO DE S. PAULO: J. PELOSI - CAIXA POSTAL, 2881 S. PAULO
RIO DE JANEIRO e outros Estados do Brasil:
SCHILLING, HILLIER & CIA. LIM. - CAIXA POSTAL, 1030 RIO

uma cicatriz na sua face posterior. Secção de aderências que prendem o piloro e a primeira porção do duodeno, à face inferior do fígado, ao cólon transverso, grande epíloon e mesocólon. Laqueadura da alça jejunal a montante e a juzante da bôca, e secção da mesma, fechando-se os côtos úteis com clamps de coprostase. Jejuno-jejuno-anastomose término-terminal em 2 planos, com cat-gut 00 simples. Libertação da grande curvatura, em extensão conveniente. Ligadura da artéria pilórica. Ligadura e secção do duodeno. Sepultamento do côto duodenal. Ligadura da artéria coronária. Fixação do lábio esquerdo da brecha mesocólica na face posterior do estômago. Reconstituição do trânsito, por anastomose término-lateral transmesocólica do estômago à primeira alça jejunal, a juzante de anastomose jejuno-jejunal. Fixação do lábio direito da brecha mesocólica à face anterior do estômago. Fechamento da parede por planos. A fig. n.º 2 representa a fotografia da peça operatória.

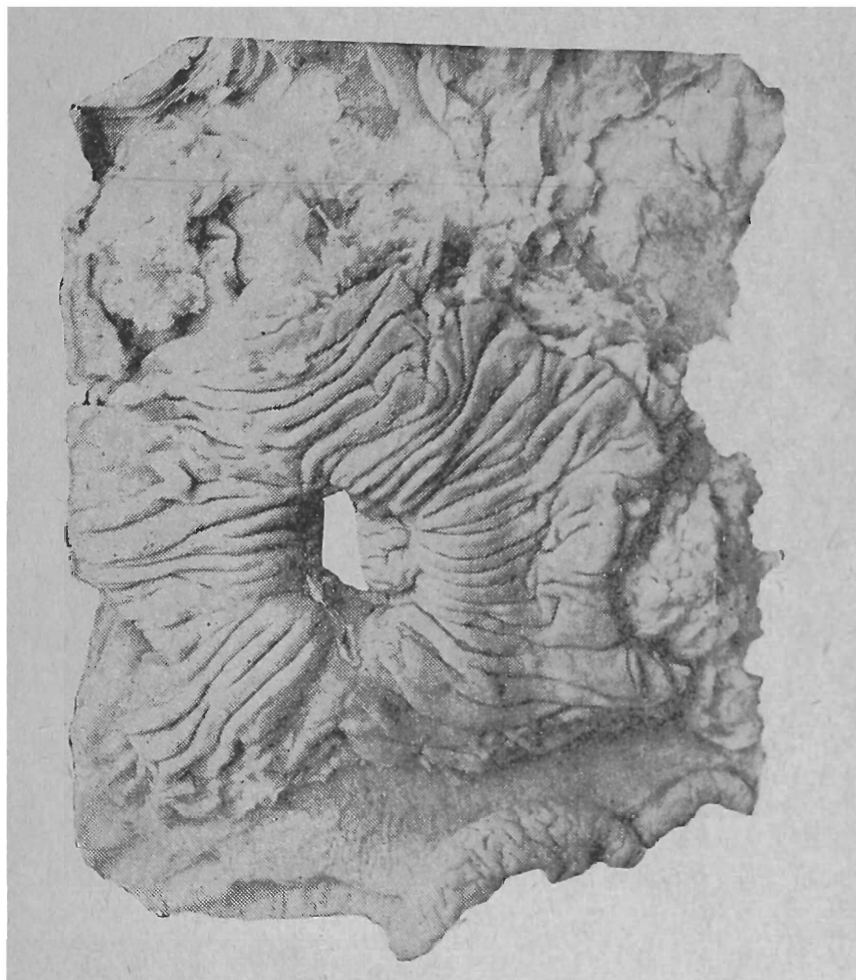


FIG. 2

Post-operatório: Nada de anormal. — Alta, curado, em 26-1-936.

Follow-up: Voltou em 11-1-938, queixando-se de dôres no epigástrio que passam com a ingestão de alimentos; azia e sialorréia. Estes sintomas surgiram um ano após a operação.

Para verificar as condições atuais, é solicitado exame radiológico: "Gastrectomia com ressecção do antro e parte do corpo gástrico. Desenho da mucosa do estômago e jejuno espessado. Não foi observada sombra ou nicho de úlcera no estômago ou alça jejunal anastomosada" 14-1-938. a) Dr. Ignacio L. Alves Corrêa.

OBSERVAÇÃO N.º 2

P. C., 30 anos, branco, brasileiro, solteiro, operário.

História progressa da moléstia atual: Em meados de 1924, começou a sentir dôr no epigástrio; surgia meia hora após as refeições, e só melhorava com vômitos, espontâneos ou provocados. Ao mesmo tempo, azia, eructações, prisão de ventre. Curtos períodos de acalmia (até um mês). Nestas condições passou 4 anos, findos os quais resolveu submeter-se a intervenção cirúrgica, em Catanduva, por "úlceras do estômago" (sic).

A operação de nada lhe valeu, pois algumas semanas após a mesma, começou a ter dôr no epigástrio, localizada no meio da linha xifo-umbilical, com irradiação para o hipocôndrio direito e dorso. Esta dôr aparecia de 15' a 30' após as refeições. Vômitos frequentes, azedos, em quantidade superior à das substâncias recém-ingeridas, e que sempre lhe traziam alívio. O macarrão provocava maior dôr que quaisquer outros alimentos. Tinha, frequentemente, sensação de empachamento no epigástrio. Raros períodos de acalmia, sendo de 7 meses o mais longo.

Nessas condições passou até 8-3-936 (8 anos), data em que deu entrada na 3.^a C. H.

Interrogatório sobre os diferentes aparelhos: |—|.

Antecedentes pessoais, familiares e hereditários: |—|

Exame físico geral: |—|

Exame físico especial — Abdômen: Verifica-se a existência de uma cicatriz cirúrgica xifo-umbilical. O estômago desenha-se em elevação sob a parede, orientado da esquerda para a direita, de cima para baixo, do hipocôndrio esquerdo para o flanco direito, cruzando a linha média acima do umbigo. Observam-se contrações peristálticas lentas. A palpação profunda do epigástrio provoca ligeira dôr.

Exames de laboratório e subsidiários:

Tempo de sangria: 2'

Tempo de coagulação: 6'.

Exame de urina (tipo 1): |—|

Exame de fezes: |—|

Reação de Wassermann: |—|

Reserva alcalina: 50.07% VCO².

Quimismo gástrico: A fig. 3 representa a curva que se obteve na prova de Katsch-Kalk. Líquido de estase: 94 cc., amarelo-esverdeado, sem cheiro, sem resíduos alimentares, espesso, com muito muco. O exame microscópico revela grande número de leucocitos, muitas células epiteliais, grande quantidade de muco e ausência de sangue.

Exame radiológico: "Úlceras pépticas do jejuno. Úlceras do piloro. Úlceras do bulbo duodenal". 12-3-936 a) Dr. Cassio Villaça.

Operação: Em seguida a um tratamento pré-operatório padrão, foi operado em 17-3-936 pelo Prof. Correia Neto.

Anestesia: raquidiana (escurocaína).

Laparotomia mediana supra-umbilical. Ao ser desfeita forte aderência do jejuno ao cólon transversal, abre-se a úlcera jejunal. É ressecado o segmento jejunal em que se encontra a bôca anastomótica, numa extensão de 10 cms. Jejunum-jejuno-anastomose término-terminal. Libertação do estômago e pri-

meira porção do duodeno, pela ligadura de vasos e secção de aderências. Ligadura e secção do duodeno. Sepultamento do côto duodenal. Fixação do lábio esquerdo da brecha mesocólica à face posterior do estômago. Anastomose término-lateral transmesocólica do estômago na primeira alça jejunal, a juzante da jejuno-jejunostomia. Fixação do lábio direito da brecha mesocólica à face anterior do estômago.

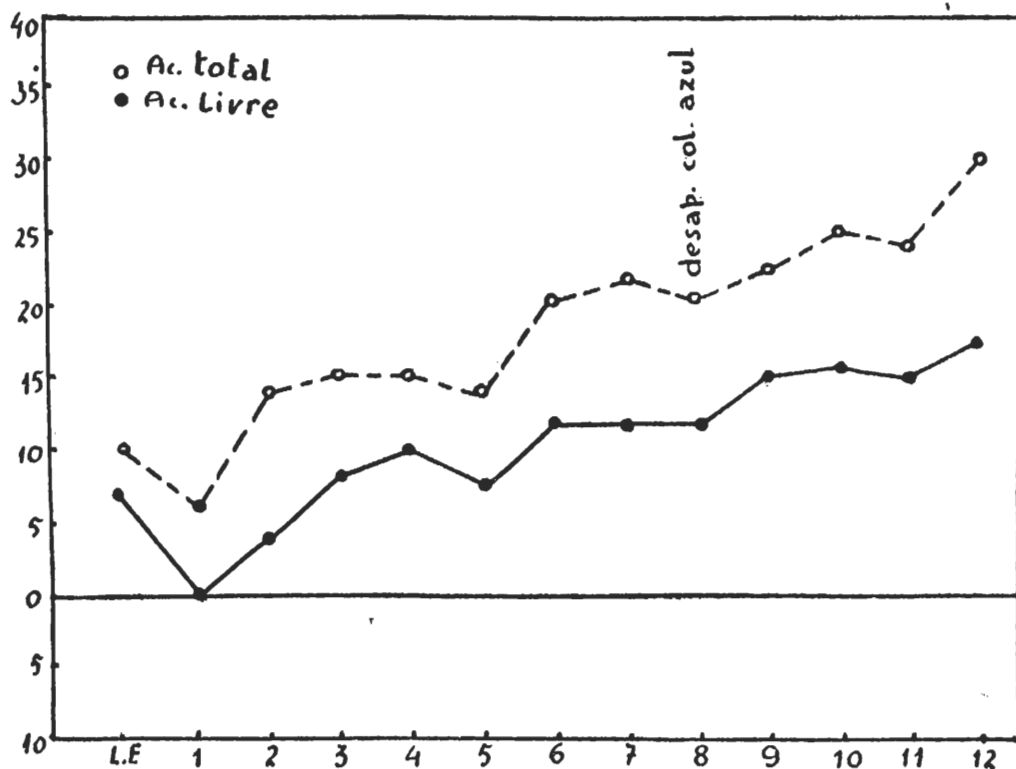


Fig. nº 3

Fechamento da parede em um plano, peritônio-aponevrótico. Agrafes na pele.

Post-operatório: Acidentado. No dia seguinte, morte do paciente.

Autópsia: Peritonite fibrino-purulenta generalizada.

OBSERVAÇÃO N.º 3

A. F., 40 anos, branco, italiano, casado, marceneiro.

História pregressa da moléstia atual: Em meados de 1921 começou a ter queimação no epigástrio, que aparecia 3 a 4 horas após as refeições e cessava com a ingestão de alimentos. Passados 2 anos, a queimação foi substituída por dor epigástrica; dor tardia, irradiada para os flancos, melhorada com vômitos e ingestão de alimentos. Azia, eructações, prisão de ventre. Períodos de acalmia longos, chegando a 4 anos. Emagreceu 8 quilos. Assim passou até 6-2-936 (15 anos), quando deu entrada na 3.ª C. H. O exame radiológico, feito pelo Dr. Cassio Villaça, revelou "úlceras do bulbo duodenal". Em 20-3-936 foi operado pelo Dr. Otávio Martins Toledo, que praticou uma gastro-êntero-anastomose transmesocólica posterior a von Hacker. Houve deiscência da sutura da parede, conseqüente a supuração da mesma. Em 18-4-936 teve alta, curado.

Em 14-7-936, o paciente voltou ao mesmo Serviço, queixando-se de dor na metade esquerda da porção inferior da região umbilical e superior da hipogástrica. Esta dor apareceu há 3 meses; surge 2 a 4 hoas após a ingestão de alimentos, atinge o acme em poucos minutos, e generaliza-se a todo o abdômen, sob a forma de intensa cólica. Só conseguia alívio quando se deitava em decúbito dorsal; ao cabo de meia hora, nada mais sentia. Não acusava nenhum outro sintoma.

Interrogatório sobre os diferentes aparelhos: |——|
Antecedentes pessoais, familiares e hereditários: |——|
Exame físico geral: |——|

Exame físico especial — Abdômen: Observa-se uma cicatriz cirúrgica xifo-umbilical. Há eventração supra-umbilical da parede abdominal. A palpação profunda desperta dor no epigástrico.

Exames de laboratório e subsidiários:

Tempo de sangria: 2'30.
 Tempo de coagulação: 10'.
 Exame de urina (tipo 1): |——|
 Exame de fezes: |——|
 Uréa no sangue: 0,34.
 Reserva alcalina: 60,30% VCO².

Exame radiológico: "Úlcera péptica do jejuno; nicho na alça eferente, a 2 cms. da bôca. Esvaziamento pelo piloro e pela anastomose. Bulbo com pequeno nicho de úlcera em cicatrização". 10-7-936. a) Dr. Cassio Villaça.

Operação: Após tratamento pre-operatório padrão, foi operado em 18-7-936 pelo Prof. Correia Neto.

Anestesia: peridural.

Incisão supra-umbilical, fusiforme, marginando a anterior. São desfeitas aderências de alças intestinais ao peritônio parietal. A bôca anastomótica encontra-se permeável. São desfeitas aderências do grande epíloon, mesocólon, etc. Liberação do estômago e duodeno. Ligadura e secção do duodeno. Sepultamento do coto duodenal. Secção da alça jejunal, a 4 cms. a montante e a juzante da bôca. Anastomose jejuno-jejunal término-terminal. Secção da coronária entre 2 ligaduras. Fixação do lábio esquerdo da brecha mesocólica na face posterior do estômago. Reconstituição do trânsito, por anastomose gastro-jejunal término-lateral transmesocólica, feita a juzante da bôca anastomótica. Fixação do lábio direito da brecha na face anterior do estômago. Fechamento da parede, por planos.

A fig. n.º 4 mostra a fotografia da peça operatória,

Post-operatório: Nada de anormal. Alta, curado, em 28-7-936.

Follow-up: Em 26-9-938 o paciente voltou a este Serviço. Sentia-se perfeitamente bem. Para verificar as condições atuais, foi pedido exame radiológico, que revelou: "Gastrectomia parcial: exclusão do antro e parte inferior do corpo gástrico. Ausência de sinais de nicho ulceroso. Esvaziamento em tempo normal". 4-10-38. a) Dr. Cassio Villaça.

OBSERVAÇÃO N.º 4

D. P., 27 anos, branco, brasileiro, casado, operário.

História pregressa da moléstia atual: Em meados de 1931, começou a sentir dor no epigástrico; essa dor localizava-se particularmente no meio da

linha xifo-umbilical, aparecendo 2 a 3 horas após as refeições. A ingestão de alimentos lhe trazia completo alívio. Às vezes, a dor surgia pela madrugada. Concomitantemente, vômitos, eructações, sialorréia; constipação. Assim passou até 30-6-933 (2 anos) data em que deu entrada neste Serviço. Exame radiológico: "úlceras do bulbo duodenal". 2-7-933. a) Dr. Paulo de Almeida Toledo. Em 15-7-933 foi operado pelo Prof. Correia Neto, que praticou uma gastrectomia parcial a Hoffmeister-Finsterer. Alta, curado, em 30-7-933.

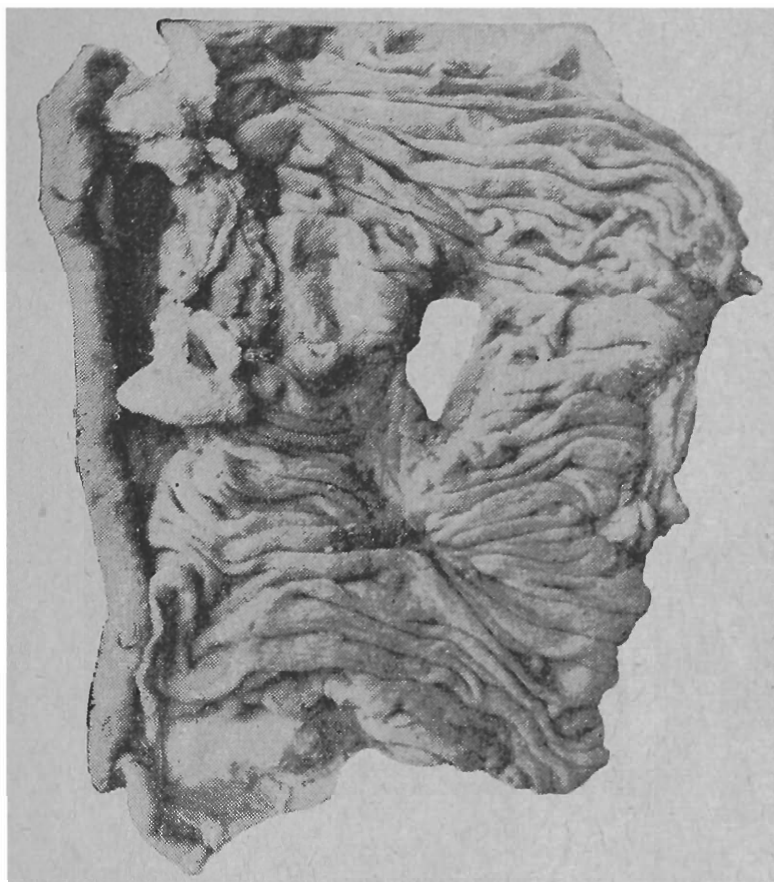


FIG. 4

Em 7-7-937, o paciente voltou à 3.^a C. H. Diz que passou bem 3 anos após a operação. Sobrevieram depois os mesmos sintomas, mais ou menos com os mesmos caracteres: dor epigástrica post-prandial, tardia, que desaparece com a ingestão de alimentos; vômitos, sialorréia, constipação.

Interrogatório sobre os diferentes aparelhos: |—|

Antecedentes pessoais, familiares e hereditários: |—|

Exame físico geral: |—|

Exame físico especial — Abdômen: Verifica-se a existência de uma cicatriz cirúrgica correspondente a incisão supra-umbilical para-mediana direita. A palpação profunda desperta dor no epigástrico.

Exames de laboratório e subsidiários:

Tempo de sangria: 2'30.

Tempo de coagulação: 10'.

Exame de urina (tipo 1): |—|

Exame de fezes: |—|

Taxa de hemoglobina: 80%.

Exame radiológico: "Nicho de úlcera jejunal na alça eferente, a 2 cms. da boca, com dôr acentuada à pressão. Depósito de contraste ao nível da boca, sensível à pressão (nicho?). Gastrectomia parcial. Exclusão do antro. Esvaziamento em tempo normal. Mucosa do estômago espessada" 14-7-937.
a) Dr. Cassio Villaça.

Operação: Após tratamento pré-operatório padrão, o paciente foi operado em 22-7-937, pelo Prof. Correia Neto.

Anestesia: peridural (novocaina a 2%: 50 cc.).

Incisão mediana xifo-umbilical. São desfeitas adêrencias do grande epíplon com o peritônio parietal e face inferior do fígado. O exame da boca revela a existência de 2 úlceras, uma na alça aferente, outra na alça eferente. São desfeitas aderências da boca às estruturas vizinhas. Ressecção da boca anastomótica, inclusive pequena extensão do jejuno, de cada lado. Anastomose jejuno-jejunal término-terminal. Fixação do lábio esquerdo da brecha mesocólica na face posterior do estômago. Anastomose gastro-jejunal término-lateral, do estômago na 1.^a alça jejunal, a juzante da jejuno-jejunostomia. Fixação do lábio direito da brecha mesocólica na face anterior do estômago. Fechamento da parede em 3 planos.

Post-operatório: Nada de anormal. Alta, curado, em 1-8-937.

Follow-up: Em 28-7-938, o paciente voltou ao Serviço. Sente-se perfeitamente bem. É solicitado exame radiológico, para constatação das condições atuais: "Gastrectomia parcial. Exclusão do antro e parte do corpo gástrico. Esvaziamento normal" 30-7-938. a) Dr. Cassio Villaça.

OBSERVAÇÃO N.º 5

F. P. R., 24 anos, branco, braisleiro, solteiro, trabalhador rural.

História pgressa da moléstia atual: Em princípios de 1934, foi operado neste Hospital pelo Dr. Eduardo Etzel, de "úlcera do estômago" Passou bem por 6 meses. Começou depois a ter azia, que sobrevinha diàriamente, não influenciada pela ingestão de alimento. Às vezes obtinha melhoras com a ingestão de bicarbonato. Nestas condições esteve 2 anos, findos os quais começou a ter dôr no epigástrio: dôr de fraca intensidade, não influenciada pela ingestão de alimentos, não melhorada com vômitos. Aparecia quasi quotidianamente. Às vezes, cefaléas fortes e tonturas.

Interrogatório sobre os diferentes aparelhos: |—|

Antecedentes pessoais: |—|

Antecedentes familiares e hereditários: Pai falecido por "doença do estômago" ha mais de 5 anos. Tem 5 irmãos: um deles foi operado de "úlcera do estômago"

Exame físico geral: |—|

Exame físico especial — Abdômen: Presença de uma cicatriz cirúrgica xifo-umbilical. À palpação profunda, percebe-se um degrau pouco doloroso a um dedo acima da cicatriz umbilical.

Exames de laboratório e subsidiários:

Tempo de sangria: 2'.

Tempo de coagulação: 6'

Exame de urina (tipo 1): |—|

Exame radiológico: "Gastro-êntero-anastomose. Estômago de capacidade normal, contornos regulares, com relêvo da mucosa espessado, principalmente na porção antral e juxta-oral. Esvaziamento se fazendo bem pela bôca, enchendo a alça jejunal eferente, que apresenta espessamento da mucosa e grande nicho de úlcera, para onde converge a mucosa, a 3 dedos abaixo da bôca anastomótica; dôr à pressão. Parece haver ligeiro esvaziamento pelo piloro". 11-3-938. a) Dr. Ignacio L. Alves Corrêa.

Operação: Após tratamento pre-operatório padrão, foi operado em 19-3-938 pelo Prof. Correia Neto.

Anestesia: Raquidiana (percaína).

Incisão mediana xifo-umbilical, fusiforme, de modo a retirar a cicatriz anterior. São desfeitas aderências do grande epíploon ao peritônio parietal, e do estômago ao fígado. Liberação da bôca anastomótica, que apresenta aderência às estruturas vizinhas. Liberação da grande e da pequena curvatura do estômago. Ao se proceder ao descolamento entre duodeno e pâncreas, aquele é perfurado. Neste ponto, o duodeno é seccionado transversalmente, e fechado por sutura em 2 planos. Secção do jejuno, de cada lado da bôca, e a pequena distância da mesma. Jejuno-jejuno-anastomose término-terminal. Fixação do lábio esquerdo da brecha mesocólica à face posterior do estômago. Gastro-êntero-anastomose término-lateral, do estômago na alça jejunal, a juzante da jejuno-jejunostomia. Fixação do lábio direito da brecha mesocólica à face anterior do estômago. Fechamento da parede.

Post-operatório: Acidentado. Choque. Morte em 22-3-938.

Autópsia: Insuficiência cardíaca.

OBSERVAÇÃO N.º 6

A. J. Z., 46 anos, branco, brasileiro, casado, marceneiro.

História pregressa da moléstia atual: Em princípios de 1919, começou a sentir dôr no epigástrio; esta surgia 2 a 3 horas após as refeições, e melhorava com vômitos e ingestão de alimentos. Últimamente, a dôr tornara-se mais intensa; às vezes, apresentava violentas cólicas abdominais. Eructações, azia, prisão de ventre. Períodos de acalmia: o maior foi de 8 meses. Assim passou até 1927 (8 anos), quando então ingressou na 2.^a C. H. Aí, foi operado pelo Prof. Alves de Lima, que praticou uma gastro-êntero-anastomose.

Passou perfeitamente bem até meados de 1937 (10 anos). Depois, começou a sentir dôr localizada a um dedo acima e a um dedo à direita da cicatriz umbilical; tal dôr sobrevinha uma a duas horas após as refeições, atingia o acme 20' após o início, e desaparecia completamente com a ingestão de alimentos, pelo que levava sempre consigo pedaços de pão. A compressão manual sôbre a região dolorosa, bem como o decúbito dorsal, lhe traziam alívio. Curtos períodos de acalmia: o maior foi de 15 dias. Não houve emagrecimento. Depois de 2 anos de doença, em 11-8-939, deu entrada na 3.^a C. H.

Interrogatório sôbre os diferentes aparelhos: |—|

Antecedentes pessoais: |—|

Antecedentes familiares e hereditários: Irmã operada, aos 28 anos, de "úlcera do estômago". Tem 9 filhos, com saúde; o mais velho foi operado, aos 22 anos, de "úlcera do estômago"

Exame físico geral: |—|

Exame físico especial — Abdômen: Presença de cicatriz cirúrgica xifo-umbilical. Sob a cicatriz umbilical, palpa-se um cordão não gargarejante, muito doloroso.

Exames de laboratório e subsidiários:

Tempo de sangria: 2'5.
 Tempo de coagulação: 8'.
 Exame de urina (tipo 1): |—|
 Exame de fezes: |—|
 Contagem global e específica: Nada de anormal.
 Taxa de hemoglobina: 86%.
 Valor globular: 0,8.
 Reserva alcalina: 56%.

Quimismo gástrico: A fig. n.º 5 representa a curva obtida na prova de Katsch-Kalk.

Exame radiológico: "Gastro-êntero-anastomose. Estômago diminuído de volume; mucosa espessada, principalmente no antro. Bulbo duodenal deformado. Espessamento da mucosa da alça jejunal ao nível e nas vizinhanças da boca anastomótica. Na alça jejunal, nicho de úlcera muito doloroso á pressão. Úlcera péptica de jejuno". 29-8-939. a) Dr. Miguel Centola.

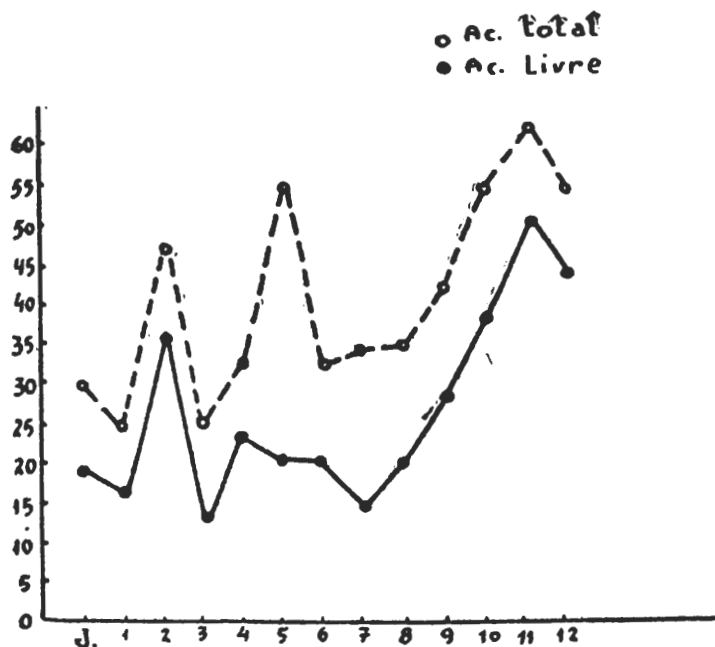


Fig. n.º 5

Operação: Após tratamento pre-operatório padrão, foi operado em 12-9-939 pelo Prof. Correia Neto.

Anestesia: Peridural (novocaina a 2% — 55 cc.).

Incisão mediana supra-umbilical. São desfeitas aderências do peritônio parietal, grande epíplon, mesocólon, etc., às estruturas vizinhas. Verifica-se intensa reação inflamatória, particularmente ao nível da boca anastomótica. Isolamento da boca anastomótica. Secção da alça jejunal em ponto próximo à anastomose jejuno-jejunal término-terminal, em 2 planos. Libertação da grande curvatura, em extensão conveniente. Ligadura da artéria pilórica. Ligadura e secção do duodeno. Sepultamento do coto duodenal. Secção da artéria coronária, entre duas ligaduras. Fixação da brecha. Anastomose gastro-jejunal término-lateral transmesocólica, a juzante da jejuno-jejunosomia, por sutura em 2 planos com cat-gut 0 cromado. Fixação do lábio

DEXTROSOL

(GLUCOSE—d)



"DRENA AGUA DOS TECIDOS PARA A CIRCULAÇÃO,
ELIMINANDO EDEMAS, AUMENTANDO O VOLUME
SANGUINEO E PROMOVENDO A DIURESE"

E. MEYER — Usos Terapeuticos das Injeções Endovenosas
de Soluções de Glucose) Zentralb. f. klin., Med. —
102.343, 1925. Abst. J. A. M. A. 86.521, 1926.

LICEU PAN-AMERICANO

(Propriedade da Escola Paulista de Medicina)

EXTERNATO PARA AMBOS OS SEXOS

Sob regimen de inspecção federal permanente pelo decr. 1.533 de
15 de Março de 1937

DIRETORES:

Drs. Álvaro de Lemos Torres e Antonio de Carvalho Aguiar

CURSOS:

Pré-Primario (Jardim da Infancia)

Primario (4 anos)

Admissão ao Ginasio (1 ano)

Ginasial Fundamental (5 series)

Complementar Pré-Médico (2 series)

Complementar Pré-Politécnico (2 series)

Complementar Pré-Jurídico (noturno) (2 series)

Curso de Preparação às Escolas Militares.

MAGNIFICOS LABORATORIOS DE FISICA, QUIMICA E HISTORIA
NATURAL

ENSINO PRATICO INTENSIVO.

LICEU PAN-AMERICANO

R. Visconde de Ouro-Preto, 51 (Consolação)

Tel.: 4-1587

SÃO PAULO

direito da brecha mesocólica à face anterior do estômago. Fechamento da parede, por planos.

Post-operatório: Do 2.º dia em diante, começou a ter vômitos. Estado geral bom. Os vômitos foram se tornando cada vez mais frequentes, comprometendo assim o estado geral do paciente. Suspeita-se de interrupção do trânsito; é solicitado exame radiológico, que revelou: "A porção existente de estômago está grandemente dilatada, retendo muito líquido em jejum. O conteúdo gástrico não desce, mesmo por meio de manobras adequadas. Sinais radiológicos de interrupção do trânsito gastro-intestinal" 19-9-39. a) Dr. M. A. Campanario. Após duas lavagens de estômago, o paciente voltou à normalidade.

Alta, curado, em 25-9-39.

Follow-up: Em 19-4-40, voltou ao Serviço. Sente-se completamente curado, forte, tendo engordado 12 quilos.

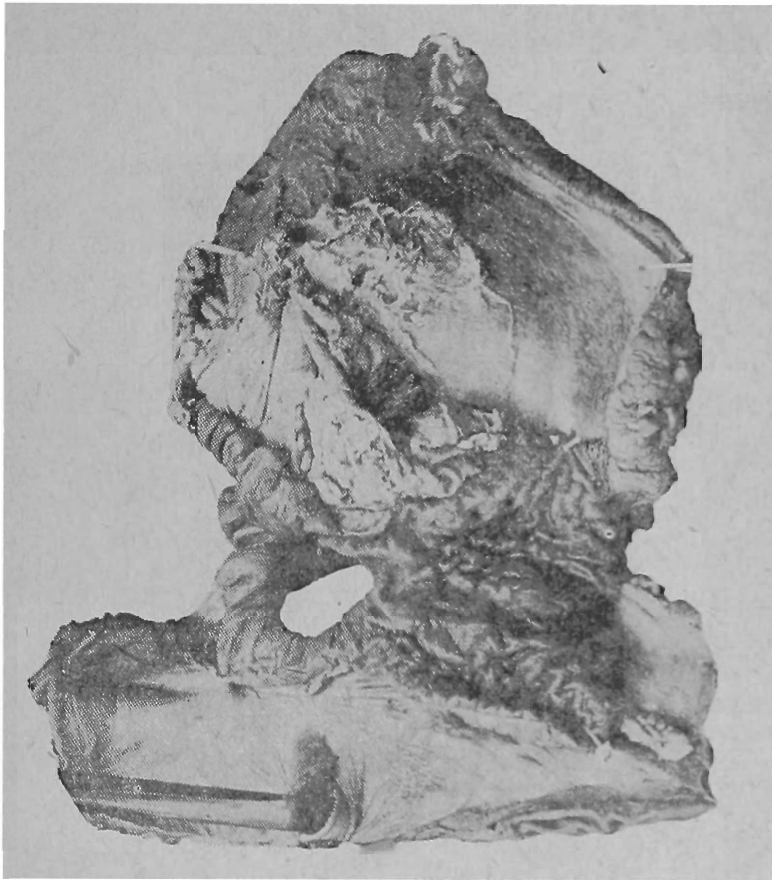


FIG. 6

Face anterior

OBSERVAÇÃO N.º 7

S. A., 28 anos, branco, casado, brasileiro, lenhador.

H. P. M. A. — Há 12 anos vem sentindo dôres no epigástrio, relacionadas com a alimentação, tardias, não irradiadas. Ao mesmo tempo, azia, que aparecia e desaparecia com dôr; peso no epigástrio. Ausência de vômitos. Com o passar dos anos, sua doença piorou; agravaram-se todos os sintomas. Há 8 anos teve uma hematemese, seguida, passadas semanas, por mais duas. Não apresentava aversão ou predileção por quaisquer alimentos. Foi então operado,

em S. Carlos, de úlcera (sic.) Ficou um mês no hospital; a operação não lhe trouxe nenhuma melhora, nem ao menos imediata. Continuaram as dores, azia, etc. Apareceram vômitos, que sempre lhe traziam alívio. Não tinha hematemeses.

De três anos a esta data, sua moléstia modificou-se: a dor epigástrica é muito mais fraca que dantes, e após as refeições sente intensa plenitude gástrica, só aliviada com vômitos provocados. Voltaram as hematemeses.

Neste último ano de doença, houve novo agravamento: após as refeições, sente insuportável tensão no epigástrio e região umbilical; passados 15 a 20 minutos, evacua os alimentos recém-ingeridos integros, sem a digestão dos mesmos. Vômitos frequentes. Não tem propriamente dor, mas sim queimação no epigástrio.

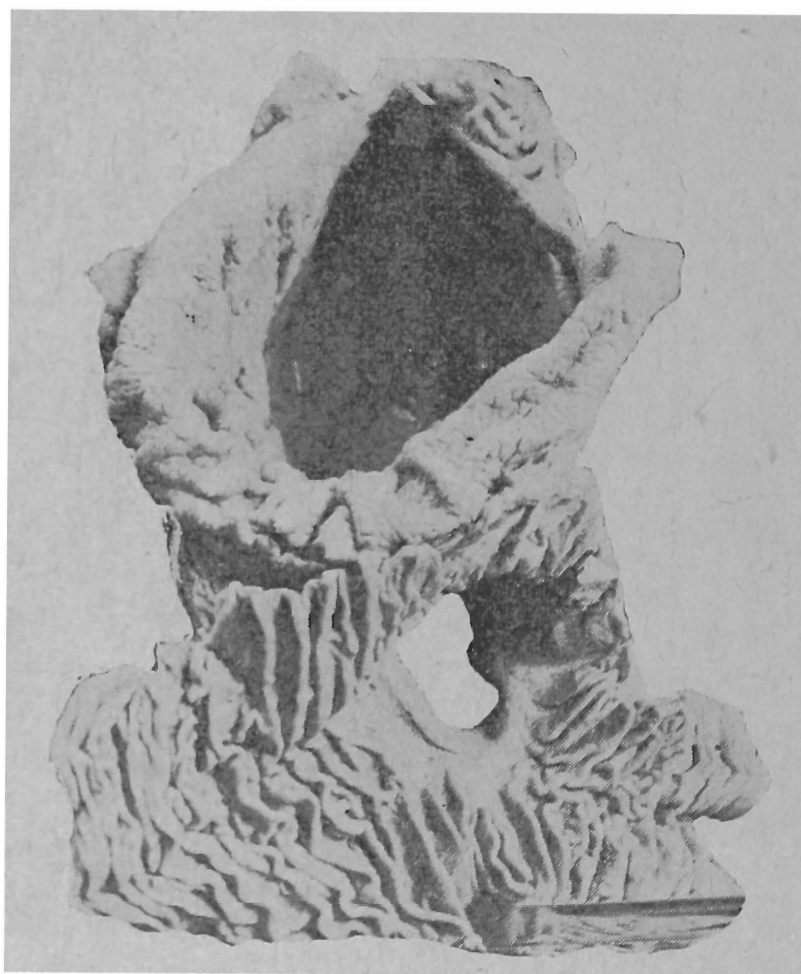

FIG. 7

Face posterior

Interrogatório sobre os diferentes aparelhos: Tonturas frequentes; palpitações.

Antecedentes pessoais, familiares e hereditários: |—|

Exame físico geral: |—|

Exame físico especial — Abdômen: Presença de uma cicatriz cirúrgica xifo-umbilical. Não há peristaltismo visível. O abdômen inteiro é doloroso, ligeiramente, à palpação profunda. A região epigástrica é muito dolorosa à palpação, principalmente num ponto situado no meio da linha xifo-umbilical.

Exames de laboratório e subsidiários:

Tempo de sangria: 2'

Tempo de coagulação: 9'.

Exame de urina: |—|

Exame de fezes: negativo para ovos de parasitas.

Contagem global e específica: |—|

Reserva alcalina: 49,80 VCO².

Quimismo gástrico: Hipocloridria.

Exame radiológico: "Gastro-êntero-anastomose. Provável ligadura do piloro. Grande nicho de úlcera péptica na alça jejunal anastomosada. Fístula gastro-jejuno-cólica ao nível da ulceração. Estenose inflamatória do cólon transversal ao nível da fístula. A refeição opaca se dirige em parte diretamente para o cólon, em parte para as alças delgadas e para o ceco ascendente, onde estaciona em virtude da estenose mencionada do transversal. Com o enteroclisma, consegue-se o enchimento retrógrado do estômago" 21-10-937.

a) Dr. Paulo de Almeida Toledo.

Pré-operatório: Foi feito tratamento pré-operatório conveniente ao caso, no qual é de ressaltar o tratamento reconstituente (vitaminas A e B, transfusão de sangue; prontossil), com o que procurou-se melhorar o precário estado geral a que a doença levava o paciente. Três dias antes da operação, foram injetados no peritônio: 20 cc. de vacina de Steinberg (200.000.000 bacilos coli por cc.). Esta injeção provocou intensa reação (vômitos, dores abdominais intensas, ligeira defesa da parede).

Operação: Em 24-11-937, foi operado pelo Prof. Correia Neto. Anestesia peridural, com solução de novocaina a 2%, injetados 55 cc., punção entre L1—L2. Resultado satisfatório.

Incisão mediana supra-umbilical. Aberto o peritônio, verifica-se a presença de muitas aderências entre a grande curvatura gástrica, o cólon e a alça jejunal curta. O peritônio é de aspecto avermelhado escuro, contendo grande quantidade de um líquido hemorrágico turvo. O plano geral da operação cifra-se em liberar a bôca anastomótica das aderências que a circundam, seccionar o jejuno antes e depois da anastomose, e restabelecimento do trânsito jejunal por sutura término-terminal. Idêntica conduta é seguida em relação ao cólon transversal. É verificada a existência de uma úlcera cicatrizada estenosante no duodeno, com abundante fibrose e intensa periviscerite ocasionando acentuada retração da pequena curvatura. Esse tempo é sobremodo difícil. O coto duodenal é suturado em pontos separados e recoberto com peritônio vizinho. O estômago é seccionado, sendo praticada anastomose gastro-jejunal precólica a Hoffmeister-Finsterer. Fechamento da parede com embridamento aponevrótico pela técnica Correia Neto. Não se drenou.

Duração da operação: 2 horas e 45 minutos.

As figuras 6 e 7 mostram o aspecto da peça operatória.

Evolução: O paciente foi atentamente vigiado. No dia da operação, notou-se bigeminismo com extrasístoles. Pressão firme, ao redor de 120-80. Pulso 80. Abdômen flácido. No dia seguinte, às 3 horas da madrugada, acordou repentinamente, agitadoíssimo, e faleceu em poucos instantes.

Autópsia: Peritonite fibrino-purulenta difusa.

Nota: A peritonite deve atribuir-se, provavelmente, à vacina contra bac. coli Steinberg, feita dois dias antes da operação.

VIAS DE ACESSO PARA A GANGLIECTOMIA LOMBAR — CONTRIBUIÇÃO AO SEU ESTUDO

DR. J. M. DE CAMARGO e AC. J. GONZAGA DE CARVALHO

Não nos propomos a definir nesta oportunidade, uma nova via de acesso aos ganglios da cadeia do sympathico lombar. Procuraremos communicar as vantagens da technica preconizada por *Leriche-Fontaine*, com uma variante para o tempo inicial idealizada pelo cirurgião colombiano *Rioja*, vantagens essas suficientemente comprovadas pelos optimos resultados por nós obtidos em varios casos operados.

A via anterior ou abdominal e a via posterior ou lombar — Até 1933, duas eram as vias utilizadas para a sympathico-rami-gangliectomia lombar: a *via anterior ou abdominal* e a *via posterior ou lombar*.

Ao primeiro typo pertencem as technicas proposta por *Diez* (1924) e *Davis-Kanavel* (1926). Estes primitivos processos foram larga e exclusivamente utilizados até o anno de 1933, quando o proprio *Diez* idealizou a *via posterior ou lombar*, dizendo assim apresentar as seguintes vantagens:

- 1 — Exclusão da necessidade de uma rachianesthesia ou duma anesthesia local infiltrativa muito trabalhosa;
- 2 — conservação da integridade do peritoneo, que não sendo aberto, removem-se as principaes causas do traumatismo visceral;
- 3 — exclusão da possibilidade de formação de adherencias peritoneaes;
- 4 — afastamento da predisposição a possiveis eventracções;
- 5 — apresentação dum facil acesso ao sympathico lombar, permitindo sua ampla exereses.

* * *

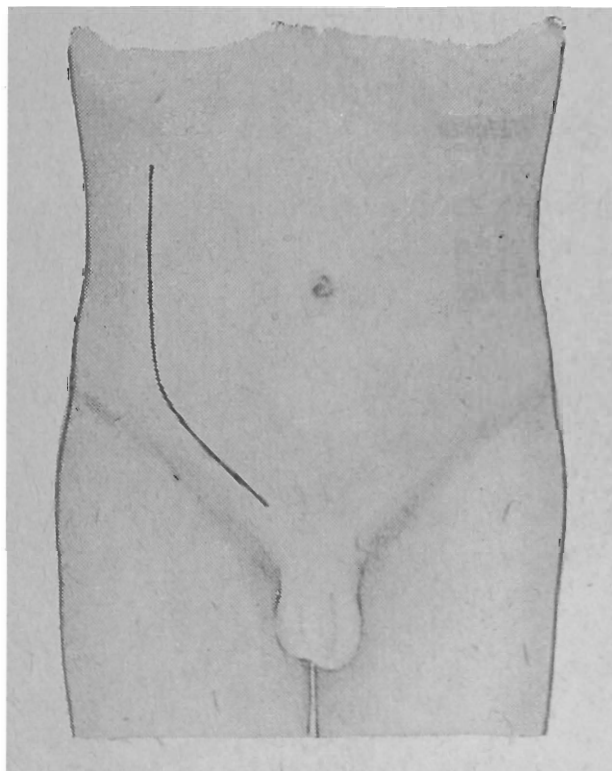
Si esta segunda technica reúne tantas vantagens sobre a primeira, apresenta por seu turno dois graves senões:

- 1 — a extensa incisão (15 a 20 cms.) no tempo inicial, que além disso é de direcção sinuosa;
- 2 — a secção de numerosas e importantes formações anatomicas quando da abertura do plano muscular da parede, taes como as fibras obliquamente descendentes do musculo grande dorsal, certas fibras musculares do pequeno obliquo e a aponevrose posterior do musculo transverso do abdomen.

A via antero-lateral sub-peritoneal — Reunindo aquellas vantagens e afastando estas falhas, apresentou-se a nova via de acesso ao sympathico lombar — *via antero-lateral sub-peritoneal*. Baseadas neste principio muitas foram as technicas idealizadas, que diferem principalmente quanto ao typo de incisão ou quanto á conservação das exstructuras anatomicas, durante a abertura da padere. Citam-se dentre os processos mais conhecidos, os de *Leriche-Fontaine*, de *Ryöle*, de *Le Fort* e de *Huard*.

Destas technicas citadas, a mais empregada actualmente e a que a nosso vêr maiores vantagens ruene, é a proposta por *Leriche-Fontaine*. Seus tempos podem ser assim resumidos:

I — **Incisão** — Curvilinea e antero-lateral, parte da extremidade anterior da decima primeira costella, isto é, junto á linha axillar anterior e descrevendo uma ligeira curvatura de concavidade medial, alcança um ponto situado a dois dedos transversos, para cima e para dentro da espinha illiada antero-superior. Continuando na mesma direcção essa incisão segue 3 centimetros acima e parallelamente á arcada crural até terminar a dois dedos do bordo lateral do musculo grande recto do abdomen.



Incisão de Leriche-Fontaine para
Gangliectomia-lombar

Afirmam os idealizadores desta technica que esse typo de incisão é o mais anatomico possível. A nosso vêr porém, esta incisão extensa e sinuosa, não é de commoda execução.

II — **Abertura da camada muscular** — Aberta a aponevrose do grande obliquo, faz-se a divulsão dos feixes musculares do pe-

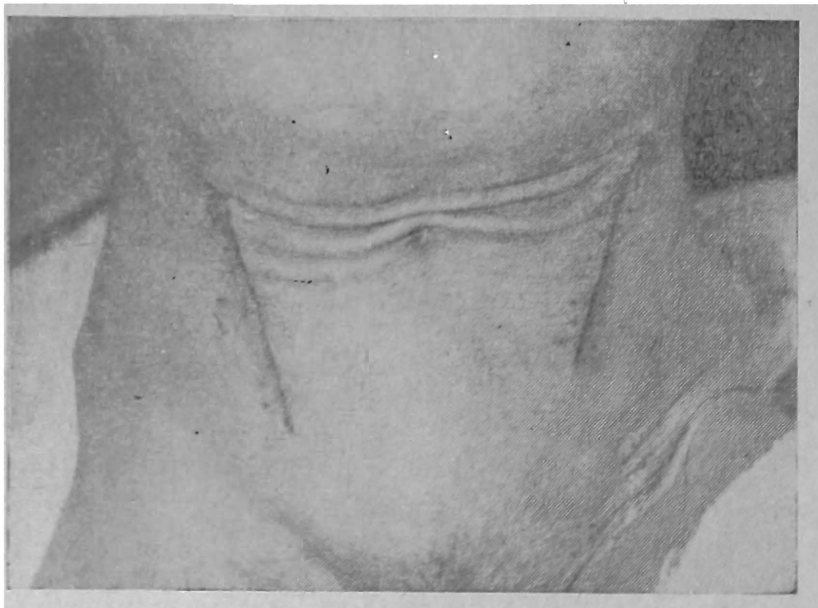queno obliquo e transverso do abdomen, preenchendo-se assim **aquelle** importante quesito, principio geral para o acesso aos orgãos pela laparotomia: “deve-se passar pelos intersticios musculares ou dissociando-se as fibras carnosas evitando-se deste modo a lesão da inervação motora da parede do abdomen, bem como a lesão das estruturas musculares e aponevroticas”

III — **Acesso á cadeia lombar** — Alcançada e transposta a fascia transversalis encontra-se então o espaço sub-peritoneal. Colloca-se o paciente na posição de Trendelenburg, com grande inclinação para o lado opposto áquelle no qual se acha o campo operatorio e procede-se ao afastamento do peritoneo, o que facilmente se consegue com o auxilio de *gazes montadas*. Feita essa manobra até o bordo interno do musculo psôas, com o recurso das technicas usuas encontra-se a cadeia do sympathico lombar.

* * *

A variante proposta por Rioja — Já manifestamos o nosso ponto de vista no que se refere ao typo de incisão do processo que acabamos de descrever.

Quando o Professor *Alfredo Monteiro* deu-nos o prazer de sua proveitosa visita á Segunda Cirurgia de Homens da Santa Casa de São Paulo, tivemos a oportunidade de conhecer a execução dessa tecnica, descripta com uma variante para o tempo inicial no que concerne ao typo de incisão.



Fotografia demonstrando as cicatrizes da incisão proposta por Rioja

Esse novo typo de incisão foi proposto pelo cirurgião colombiano *Rioja* e pode ser descripto do seguinte modo:

“Pratica-se a incisão perpendicularmente á linha umbilico-espinal, a 3 centímetros mais ou menos da espinha illiaca antero-

superior, de tal maneira que a parte media da incisão corresponda á linha referida. Secciona-se assim a pelle e o tecido cellular sub-cutaneo numa extensão aproximada de 8 centimetros”

Como se vê, esta incisão é em tudo semelhante á proposta por *Mc Arthur — Mc Burney* (1893) e indicada para as apendicectomias de seguro diagnostico.

Aconselhados pelo illustre Mestre, nos dispuzemos a executar esse novo methodo quando o fosse necessario. Por 6 vezes tivemos essa oportunidade, com os mais satisfactorios resultados.

A duração da operação nunca excedeu 40 minutos, variando numa media de trinta minutos.

Nos 6 casos referidos, preferimos o uso da anesthesia de base pelo *M. A. S. S.*, combinada com anesthesia local infiltrativa pela *Novocaina a 1%*.

Animados com esses resultados tão satisfactorios temos razão bastante, para apontar esta via de acesso como optima em todos os seus tempos de execução.

BIBLIOGRAFIA

- 1 — *Technique de la chirurgie du Sympathique et de ses infiltrations.* Lambert, Razemon e Decoulx — 1939.
- 2 — *Technica Operatoria.* Alfredo Monteiro — 1933.

SOBRE UM CASO DE SINDROME HISTERICA COM PARAPLEGIA FLACIDA E ASTASIA- ABASIA TIPO PARETICO (*)

DR. J. LAMARTINE DE ASSIS

J. A. S. — Soldado — Casado — Com 26 anos — Alagoano.

ANAMNÉSE

História da moléstia atual: Sua moléstia atual iniciou-se ha 6 meses, após uma grande emoção e abalo físico: conta-nos que estava à cavalo em instrução, quando sofreu um coice de outro animal, caindo então numa poça dagua; perdeu os sentidos e só acordou numa enfermária do H. M. Não sofreu, do ponto de vista físico, senão um ferimento leve no terço médio da perna direita. Tentando andar por essa ocasião, não conseguiu faze-lo senão com auxilio de muletas, porem essa fase logo passou e o paciente diz ter andado muito bem, depois. Contudo, nem tudo estava normal nos membros inferiores, por isso que o doente começou a sentir dormencia (sic), a principio na perna direita, depois coxa do mesmo lado, para finalmente, de modo descendente atingir a coxa, perna e pé do membro opôsto. Disse-nos então, que as suas pernas ficaram esquecidas, (sic) a marcha foi-se-lhe tornando difficil obrigando-o a baixar novamente o hospital. Desde a ocasião do acidente acima referido, diz o paciente que vem tendo muitos ataques cujos caracteristicos são descritos por ele do seguinte modo: — o ataque surge quasi sempre após uma grande emoção, ou contrariedade, iniciando-se com palpitações violentas e sensação de calor no rosto; os dedos vão-se tornando rijos e em garra, e as pernas começam a tremer; em seguida a vista escurece e o paciente cae. Durante o ataque não há perda completa dos sentidos porquanto o doente percebe vagamente o que se passa ao seu redor. Nunca urinou, defecou ou mordeu a lingua durante o acesso. Tem-se machucado levemente nas quedas, mas estas, quasi nunca são bruscas. Após o ataque fica transitóriamente amnésico.

Antecedentes familiares: Em relação aos antecedentes familiares nada de interesse a não ser o fato de não existirem moléstias nervosas ou mentais, nem afecções infecto-contágiosas graves na familia e ancestrais ou colaterais.

Antecedentes pessoais: O paciente é tabagista moderado; nunca foi e não é etilista. É nascido de parto a termo e que foi normal. Das moléstias comuns na infancia só conta varicela. Nega moléstias infecto-contagiosas graves anteriores, accidentes ou operações cirúrgicas. Nega antecedentes venereo-sifiliticos. Nada conseguimos apurar em relação a qualquer outra intoxicação ou infecção.

Exame físico geral: Este exame nos mostra um individuo do "grupo longelineo" (classificação Barbara-Berardinelli), mal nutrido e com mucosas

(*) Trabalho apresentado e discutido na Sociedade Médica São Lucas.

visíveis descoradas ligeiramente. Não há estigmas luéticos. Emotividade fácil, distúrbios vaso-motores nítidos, dermografismo, e cianose das extremidades, onde se nota um tremor curto e rápido. Discreta atrofia dos músculos dos membros inferiores. Não encontramos qualquer foco de infecção.

Exame físico especial: Nada nos revelou de anormal.

EXAME NEUROLÓGICO

1 — *Motricidade:* a) *voluntária:* O paciente apresenta paralisia dos membros inferiores, sem nenhum sinal de síndrome deficitária piramidal. A força muscular se apresenta ligeiramente diminuída nos membros inferiores. Ausência de incoordenação, seja sensitiva seja cerebral, para os membros superiores, e prejudicada na sua pesquisa para os membros inferiores.

b) *movimentação passiva:* Normal, excepto o tonus que se apresenta discretamente diminuído dos membros inferiores.

c) *automática:* toda normal excepto a marcha, pois o doente para ficar em pé faz esforço e alarga sua base de sustentação enquanto que seu andar é feito com passos hesitantes, incertos, sendo que o paciente como que tenta com os braços tomar apoio no ar para não perder o equilíbrio; antes de iniciar a marcha o doente parece refletir um pouco, como que a estudar os primeiros passos e tomar o impulso necessário. Olhos fixos no chão. O tronco vai oscilando um pouco durante a marcha. O doente em absoluto não consegue voltar-se rapidamente

d) *involuntária:* na espontânea observa-se tremores nos membros inferiores, tremores esses que muitas vezes constituem os prodromos de próximos ataques, e que se observam também nas extremidades dos membros superiores. Os espasmos das mãos com flexão do dedos formando garras, são vistos somente durante os acessos.

Quanto aos reflexos apresentam-se todos normais, ausência do sinal de Babinski e equivalentes, não havendo clonus nem automatismos ou sincenesias.

2 — *Sensibilidades:* Parestesias nos membros inferiores. Anestesia completa tátil térmica e dolorosa nos membros inferiores, por ocasião do primeiro exame. Todas as outras sensibilidades apresentam-se absolutamente normais. Por ocasião da 1.^a seção de torpillage desapareceu a anestesia que reapareceu algumas semanas depois.

3 — Discreta atrofia dos músculos das pernas, dermografismo e cianose ligeira das extremidades. Não ha e nunca houve distúrbios esfinterianos.

Exame psíquico sumário: Trata-se de um indivíduo de cultura inferior, inteligência mediocre, muito sugestível e com desequilíbrio das reações vaso-motoras e secretoras muito nítido no rosto; tem tendência aos espasmos e tremores consoante resalta do seu exame neurológico; é muito sujeito a ataques cujos característicos já foram descritos na anamnese. Reage intensamente às emoções saindo abruptamente do seu estado habitual de timidez — é hiperemotivo por excelência. Após emoções ou contrariedades ou mesmo choques físicos, agravam-se os distúrbios já referidos, culminando com o ataque. Está muito bem orientado tanto auto como alopsiquicamente e nunca apresentou ideias delirantes nem distúrbios de percepção. Após os ataques apresenta-se amnésico, sucedendo-se um ligeiro estado de sonolência, sem nenhuma agitação ou delírio. Pela prova da hiperpnéia ou somente pela

sugestão o paciente tem o ataque que obedece a todas as características já descritas.

SINTESE SEMIÓTICA

Trata-se de um paciente que, há 6 meses, após uma forte emoção e abalo físico começou a apresentar distúrbios acentuados na deambulação, parestesias nos membros inferiores cujos segmentos tiveram seus movimentos ativos abolidos, e pequenos ataques de natureza indiscutivelmente pitiática.

Os antecedentes nada revelam de importância para o caso a não ser fatos negativos. *O exame físico dos órgãos e aparelhos* nada revelou de anormal.

O exame neurológico mostrou uma paraplegia flácida com discreta atrofia dos músculos da perna, astasia-abasia (de tipo paralítico), tremores nos membros inferiores que aparecem espontaneamente ou pela sugestão, qualquer que seja a posição do doente, e que frequentemente constituem o sinal premonitório do ataque. Os espasmos com flexão dos dedos das mãos só observamos durante o acesso. Parestesias com anestesia total nos membros inferiores por ocasião do primeiro exame. *Nada encontramos que afirmasse lesão nervosa central ou periférica.* Todos os exames complementares, inclusive o exame completo de líquido céfalo-raquidiano feito pelo Dr. Jarbas Veiga de Barros na Assistência Geral dos Psicopatas, e o exame elétrico dos nervos e músculos dos membros inferiores feito por nós no H. M., nada revelaram que indicasse lesão nervosa central ou periférica; o eletrodiagnóstico revelou apenas uma hiperexcitabilidade galvânica que explicamos pelas doses de estricnina que o doente vinha usando até o dia do exame.

Finalmente o exame psíquico mostrou-nos um paciente hiperemotivo, muito sugestível e com intensas alterações vaso-motoras e secretoras maximé no rosto. Todas as perturbações descritas agravam-se com as emoções e choques físicos, culminando com o ataque. Este foi obtido sempre em menos de 4' com a prova da hiperpneia, e frequentemente pela simples ação psíquica.

EXAMES COMPLEMENTARES

- 1 — Khan: negativo.
- 2 — Urina: nada de anormal.
- 3 — Radiografia dos pulmões: campos pulmonares de aspecto normal.
- 4 — Neuro-ocular: normal.
- 5 — *Exame do líquido céfalo-raquidiano:*
 Punção SOD — liquor límpido, incolor e sem depósito.
 Pandý — Nonne — e Weichlerotd — negativas.
 Benjoin: 00000.00000.00000.
 Ouro: 000.000.000.0.
 Wassermann: neg. com 1 cc.
 Takata-Ara: nega.
 Albumina e citologia: normais.

a) *Dr. Jarbas V de Barros.*



INSTITUTO CHIO THERAPICO L TDA.
SÃO PAULO - Rua Conselheiro Furtado, 573

FORMINO-DEXTROSE

SOLUÇÃO HYPERTONICA DE ASSUCAR DE UVA E HEXAMETHYLENO-TETRAMINA

Caixas de 10 - 20 cc.

Uso endov.

Esta contem 5 amp. de 10 cc.

CLASSE 7^ª

ANGIOCHOLITE
CHOLECISTITE
ICTERICIA
URICEMIAS
INTOXICAÇÕES
CISTITES
HYPERTENSÃO
ADYNAMIA

Approvedo pelo D. N. S. P. Rio de Janeiro no. 596 - 27.7.936

MAURELIO CHIORBOLI
S. PAULO: R. RODRIGO SILVA, 24^ª RIO DE JANEIRO: R. DO CARMO, 17

FABRICA "NERO"

RUA DR. SERGIO MEIRA N.º 199 — PHONE 5-2947 — SÃO PAULO

Artigos para copa, cosinha e banheiros esmaltados em todas as cores — Armarios higienicos — Tampas para latrinas — Espelhos com xassis de madeira — Bancos para banheiros — Moveis esmaltados de madeira: mezas, cadeiras, armarios bufet — Des-pensas, geladeiras &c.

ARTIGOS PARA TODOS OS PREÇOS — VENDAS A VISTA E A PRAZO.

Pyorrhon

Um medicamento que veio resolver os casos de Gengivites e Piorréa

ATESTADO

E' para mim um prazer atestar que venho empregando em minha clinica com os mais brilhantes resultados, o PYORRHON, medicamento de escol para o tratamento da Piorréa Alveolar e das Gengivites.

Tambem venho calorosamente recomendando o seu uso aos meus pacientes, porque assim fazendo estes tem assegurada a perfeita saude do seu meio bucal.

O PYORRHON é um preparado que pela propaganda honesta com que é lançado e pelos seus meritos, merece da nossa classe a melhor acolhida.

São Paulo, 6 de Outubro de 1939.

OCTAVIO DEMACQ ROSAS.

Receite PYORRHON aos seus clientes

PYORRHÉA

GENGIVAS SANGRENTAS, DENTES ABALADOS E MAU HALITO: RESULTADOS POSITIVOS EM 8 DIAS, COM O ESPECIFICO PYORRHON.

CONSULTAS: 20\$000

Demonstrações praticas aos senhores medicos e dentistas.

DR. CLINEO PAIM

RUA BARÃO DE ITAPETININGA, 120 — 4.º ANDAR — SALA 409
(Casa Guatapará)

TELEPHONE. 4-4050

SÃO PAULO

6 — Exame elétrico: de J. A. S.	direito	esquerdo
Nervo ciatico popl. externo	1	1
Musculo tibial anterior	4,5	3
Musculo peroneo lateral longo	2,8	3
Musc. extensor comum artelhos	5	4,5
" " prop. do grande art.	3,8	4
Nervo ciatico popl. interno	3	3
Musculos gêmeos	3	3
Musculo quadriceps.	2	5
" semi-tendinoso	2,8	2
Musculos gluteos	1	1
Nervo ciatico	4	4

Hiperexcitabilidade galvanica dos nervos e musculos.

a) *Dr. Lamartine de Assis.*

Diagnostico: Síndrome histerica com paraplegia flacida e astasia-abasia paretica.

DIAGNOSTICO DIFERENCIAL

Em primeiro lugar eliminamos as *lesões nervosas centrais* pela ausencia de sinais e sintomas de libertação ou de síndrome deficitaria piramidal, e de distúrbios esfínterianos e genitais; a atrofia muscular bem assim como a hipotonia existentes nos músculos dos membros inferiores decorrem da inatividade mais ou menos prolongada destes. Além disso acresce a negatividade absoluta do líquido céfalo-raquidiano. Eliminamos as *lesões do neurónio motor periférico* pela presença de reflexos patelares e aquilianos normais durante todo o tempo em que controlamos o paciente; ausencia de dores nos territorios nervosos periféricos, sejam espontaneas sejam provocadas; anestesia total e fugaz nos dois membros inferiores, com conservação de todas as sensibilidades profundas, o que só pode falar contra qualquer lesão do neurónio periférico, por isso que esta anestesia total apanhando todo o membro e dos 2 lados só se encontra na secção completa da medula, enquanto, por outro lado, este tipo de anestesia é frequentemente encontrado em pitiaticos, que a constroem principalmente por uma "simulação inconciente", como parece ter se dado no nosso caso.

Finalmente o exame elétrico demonstra a integridade do neurónio motor periférico, pois ao envez das alterações degenerativas, encontramos hiperexcitabilidade galvanica, em um paciente que estava paraplegico ha meses.

A estaso e basofobia: ficam eliminadas porquanto o quadro histerico está nitidamente manifesto e predominando sobre as manifestações fóbricas: o paciente não tem medo de ficar em pé nem de andar, pois ele até está sempre tentando melhorar sua marcha.

Os *pequenos ataques* apresentados pelo doente são tão típicos que não comportam diagnostico diferencial com a epilepsia e os equivalentes epilepticos, mesmo porque a constituição pitiatica, o modo como aparecem e como se agravam os distúrbios e a disbasia apresentada pelo doente, confirmam plenamente a sua natureza histerica. Quanto à disbasia apresentada pelo paciente, é do tipo da *astasia-abasia-paralítica* e o film que documenta este trabalho nos mostra com a maior fidelidade possível os característicos da referida disbasia. Finalmente é necessario nunca esquecer-se o fator "simulação"

conciente" e então é-se obrigado a lançar mão de certos tests. No caso em apreço um tipo de simulação foi desde logo eliminado, mesmo porque só haveria desvantagem para o paciente na situação atual em que se encontra no seu serviço; por outro lado os tests foram negativos. Talvez, mais tarde, si houver conveniencia, seja posto em jogo o contingente conciente na simulação, devendo-se por isso ficar de sobreaviso.

EVOLUÇÃO E TRATAMENTO

Logo que tomamos contacto com o doente, o que se deu algumas semanas após o seu internamento no hospital, iniciamos o tratamento tonico-reconstituinte, psíquico e fisioterapico. Foram feitas injeções de sôro glicosado hipertónico, insulina e estriçnina, ao lado de massagens manuais e eletricas diarias; ao mesmo tempo entramos com o contingente psicoterapico ao nosso alcance. Apesar de toda essa terapeutica a deambulação e o estado psiquico continuaram inalterados, embora tivessomos melhorado muito o estado geral e de nutrição e tonificado os musculos. Foi então que tentamos o "*método psico-galvanico*". Fizemos 2 secções de torpedeamento, a primeira no H. M. e com cerca de 2 horas de duração, e a segunda no Ambulatório de Neurologia da Santa Casa, com 1 hora de duração, sendo que esta última foi feita pelo Dr. C. V. Savoy. Precedendo esta torpillage empreendemos uma piritoterapia com o dmelcos e preparamos psiquicamente o doente. O resultado infelizmente foi quasi nulo por isso que as melhoras obtidas logo em seguida foram pasrageiras, e depois tudo voltou como antes.

Iamos tentar o *método de Estanislau Von Meduna* quando o paciente nos deixou.

O interessante a se notar na evolução do caso é que por ocasião do primeiro torpedeamento a anestesia havia desaparecido pois o paciente sentia perfeitamente o contacto do eletrodo e a passagem da corrente, reagindo às correntes mais fracas — esta foi a razão porque empregamos o termo "fugaz" ao falarmos da anestesia total superficial. Outro ponto interessante é justamente a chamada "fase de meditação de Charcot", que o nosso doente apresentou muito nitida. De fato, lembrando a historia da molestia atual, vimos que após o acidente que foi o desencadeante da síndrome, houve cura da paraplegia inicial que reapareceu cerca de 2 meses depois juntamente com os pequenos ataques histéricos. Este periodo de aparente normalidade quasi completa é que constitue a "fase de meditação" observada por Charcot.

* * *

DISBASIAS PITIATICAS

As disbasias constituem uma das mais frequentes perturbações motoras na histeria. Fazendo um apanhado rápido sobre os transtornos motores pitiatícos, vamos verificar que a característica principal dos mesmos, é que, quasi sempre todo um membro ou dois membros são afetados, ao envez de apenas grupos musculares. Com relativa frequencia vamos encontrar entre os transtornos motores as *paralísias* ou *paresias* de um ou mais membro,

constituindo as *monoplegias*, formas estas frequentemente apresentadas na histeria traumática; as *paraplegias* sobretudo crurais; as *hemiplegias* em que os doentes nos mostram a clássica “marcha de Todd”, isto é, no andar arrastam o pé no chão pela face dorsal dos artelhos e sem aquele movimento ceifante dos hemiplegicos organicos; os franceses chamam-na de “marcha en draguant” (rastejante). Nem todos os neurologistas acreditam na hemiplegia histerica, e Rimbaud afirma nunca ter visto qualquer caso de hemiplegia dessa origem. As paralisas hísticas para o lado dos territorios dependentes de nervos craneanos também não são raras.

As *contraturas* constituem outros transtornos motores da histeria e surgem em condições idênticas às das paralisias. Assim é que existem as contraturas dos dedos formando garras, do ante-braço sobre o braço, da perna sobre a coxa, do pé trazendo o equinismo, etc. Os *espasmos* são comuns, sobretudo os esofagianos e que os doentes comparam com uma bola que sobe pela garganta; há também os espasmos em outros pontos como os vaginais, pilóricos, etc.

Finalmente chegamos ao grupo das *astacias-abasias* e que mais nos interessam dentre as disbasias hísticas. A astasia-abasia vem a ser a impotencia motora dos membros inferiores quando o individuo tenta ficar em pé ou andar. Pode ser uma astasia-abasia relativa, isto é, o paciente não está de todo impossibilitado de ficar em pé e andar, ou pode ser absoluta e então o paciente não consegue nem ficar em pé. No primeiro caso a estação ereta é mantida com dificuldade, por isso que o histerico alarga muito sua base de sustentação; si tenta andar, só o consegue por meio de passos hesitantes, incertos, parecendo uma creança que se está iniciando na marcha — esta forma é chamada parética ou paralitica; outras vezes, quando o paciente começa a andar, seus membros executam movimentos irregulares de flexão e extensão, desordenados, involuntários, com oscilações do tronco e da cabeça para frente e para trás — eis então a forma coreica; por vezes os membros inferiores se enrijecem e apresentam uma especie de trepidação, lembrando mais ou menos as marchas espasticas — é a astasia-abasia trepidante; esta trepidação pode ser tão acentuada que o individuo anda aos saltos e teremos assim, finalmente, a forma saltatoria ou saltitante da astasia-abasia. Outras modalidades existem da astasia-abasia, como a oscilante de Sumont e Brunelle, a astasia por crises de Sodame, e as astacias-abasias dos psiconeuróticos; dentre estas últimas temos 3 formas principais: a *basofobia* em que o doente tem medo de andar; a *estاسوبobia* em que o doente tem medo da posição em pé, e finalmente a *agorafobia* em que o paciente tem medo de andar em certos lugares. Aloysio de Castro ainda cita a *astasia-abasia senil*, e lhe dá um substratum anatomico (lesões esclerósicas arteriais cerebrais), por isso que aparece em velhos sem estigmas neuropaticos; é de inicio lento e evolução muito prolongada. Wajda cita a — astasia-abasia após trauma craneano.

Finalmente, não podemos deixar de citar as astasia-abasias cerebelares.

CLINICA

A astasia-abasia hística aparece em qualquer idade e sexo, e geralmente após uma emoção oforte ou um choque físico, em indivíduos neuropáticos ou nitidamente hísticos. Pode apresentar-se sob qualquer daquelas formas já descritas e tem uma duração variável, dependendo do doente e da terapeutica. A terminação muitas vezes se faz como no inicio, isto é, bruscamente.

DIAGNOSTICO DIFERENCIAL

E' preciso separar a astasia-abasia hística das dos neurastenicos, por isso que nestes últimos o fator "medo" é o dominante. Outra disbasia a ser separada é a paraplegia crural hística ou não; quando é orgânica encontramos logo os sinais e sintomas característicos das lesões orgânicas nervosas sejam centrais sejam periféricas; na paraplegia hística o individuo mesmo deitado não consegue movimentar seus membros suficientemente. As ataxias serão logo eliminadas pela verificação das incoordenações, disturbios da sensibilidade profunda, marcha, etc. E' preciso nunca esquecer o fator "*simulação conciente*" e para isso lança-se mão de determinados tests variaveis consoante o caso. Um dos tests é o seguinte: si o individuo diz que não pode parar em pé ou simula equilibrio instavel nessa estação, nós mandamos que êle se encoste numa parede onde naturalmente se apoiará para não cair ou ocilar; em seguida mandamos que êle feche os olhos e tentamos desviar sua atenção obrigando-o executar certos movimentos com os quais procuramos afastá-lo da parede: nesse movimento observamos então, que o simulador, muitas vezes deixa o apoio e apresenta-se, pelo menos alguns segundos, num equilibrio perfeitamente normal sem dar pelo fato. Esse test também pode ser usado para os casos de simulação de ataxia, sobretudo do Romberg em individuo previamente instruido.

DIAGNOSTICO

Baseia-se principalmente no resultado absolutamente negativo do exame neurológico e dos exames complementares (reflexos todos normais, ausencia de sinais e sintomas de libertação ou de síndrome deficitária piramidal, esfincteres normais, ausencia de disturbios tróficos acentuados, líquido céfalo-raquidiano normal, exame elettrico negativo, etc.); à essa negatividade do exame neurológico e dos exames complementares, acrescenta-se a presença de disturbios sensitivos de

tipo histerico (anestésias em manguito ou em luvas, variabilidade dos distúrbios sensitivos consoante a época do exame ou o segmento examinado) e mais, por vezes a síndrome histerica.

Finalmente há a parte terapeutica em que pela persuasão consegue-se remover os distúrbios, porquanto sabemos que pelo conceito de Babinski a histeria gira em torno da sugestão.

Prognosticos Bom, pois nos casos em que ainda não houve a cristalização a cura geralmente é muito rapida.

TRATAMENTO

O tratamento das astasia-abasias como de todos os transtornos motores da histeria, maximé nas formas paralíticas, tomou novo rumo após os trabalhos de Clovis Vincent durante a guerra de 1914-1918. Este autor enriqueceu a terapeutica neurological com mais um poderoso elemento de combate às neuroses pitiaticas, elemento esse representado pela "*Psico-terapia-armada*" Mesmo nos transtornos puramente sensitivos da histeria esta terapeutica tem sido usada com sucesso. Sobre ela nada precisaremos descrever tão conhecida e empregada é na moderna neurologia. Ao lado da psicoterapia armada, precedendo-a mesmo, são muito uteis a "*piretoterapia*" e a "*terapeutica de choque*" Uma das mais modernas terapeuticas de choque é a representada pelo processo de Von Meduna, isto é, a "*convulsoterapia*" pelo cardiazol e em que se empregam o cardiazol em sol. a 10% 3 a 5 cc. bruscamente na veia. A convulsoterapia só deverá ser usada após terem falhados os outros recursos de que se puder dispôr. Sobre o método de Von Meduna a literatura já está muito enriquecida de modo que seria fastioso estudá-lo aqui novamente. Finalmente a "*psico-analise*" constitue outro recurso, aliás, de grande valia, no tratamento das astasia-abasias e outros distúrbios histericos.

E' sempre util combinar varios destes processo terapeuticos afastando o doente do ambiente familiar e acalmado-o com banhos mornos prolongados, sedativos e hipnóticos brandos.

ETIOPATOGENIA

De acordo com o que já descrevemos em linhas anteriores, do ponto de vista etiopatogenico podemos separar as astasia-abasias em 2 grupos: aquelas resultantes de distúrbios puramente funcionais, e as que dependem de lesões organicas. As primeiras representam a maioria dos casos, e são sobretudo manifestações da síndrome histerica e muito menos vezes da neurastenia. Que as astasia-abasias constituem frequentemente manifestações histericas confirmam quasi todos os autores. Foi Charcot quem primeiro mostrou a relação

entre estas disbasias e a histeria. Juntamente com Blocq procurou explica-las como sendo consequencia da falta de ação dos centros "secundarios medulares" sob cujos influxos estaria dependente a coordenação dos movimentos automaticos. Assim sendo, consideram a marcha um "ato automatico secundario" dependente desses centros medulares. Faltando a ação dos centros medulares haveria como resultado a astasia-abasia. Ballet acha que estas disbasias dependeriam da amnésia dos movimentos indispensaveis à estação vertical e à marcha. Sendo assim, a patogenia destas avança pelos terrenos ainda não bem conhecidos da histeria, terrenos esses onde germinam exuberantemente as hipoteses e teorias. Assim sendo não é de nossa intenção entrarmos em considerações sobre essa patogenia já muito discutida. Considerando agora as astasia-abasias de certos psiconeuróticos verificamos que aí o que predomina é o fator "medo" conforme já descrevemos anteriormente. Finalmente, batendo na tecla organica, vamos verificar a existencia de "astasia-abasias organicas", frequentemente por lesões do paleocerebelo. De fáto, o vermis é o cerebelo postural ou estático e dos movimentos automáticos, enquanto o neocerebelo é o cerebelo dos movimentos voluntarios. A astasia-abasia paleocelelosa se caracteriza pelo alargamento da base de sustentação na estação vertical, oscilações do corpo em todos os sentidos, marcha titubeante com balanceamento do tronco; o fechamento dos olhos não acentúa os disturbios; evidentemente que não ha Romberg. O paleocerebelo pela sua relação espinhal atravez a "via cerebelo-rubro espinhal" regula, por um mecanismo predominante inibidor, os reflexos proprioceptivos isto é, que se geram no proprio órgão, e o tonus muscular consoante as necessidades da "posição em pé". De fáto, é sabido que o individuo para se manter em pé tem todos os seus musculos num certo estado de tonus necessario para a permanencia do corpo naquela posição — é o que se chama "tonus de atitude". Mesmo numa imobilidade aparentemente absoluta, o individuo executa pequenas oscilações; assim, experiencias feitas na Alemanha com individuos de há muito habituados ao serviço militar mostraram essas oscilações: colocando-se sobre suas cabeças capacetes com um dispositivo capaz de riscar um papel, e ordenando-lhes imobilidade completa na posição de "sentido militar", notava-se que o papel era riscado, mostrando apenas oscilações conforme o grau de treinamento do individuo.

Compreende-se que, si essas oscilações se dão normalmente e em individuos treinados, as lesões do vermis deverão trazer oscilações muito amplas até mesmo a astasia por vezes completa. Pela relação vestibular o paleocerebelo regula o funcionamento tonico e fasico do aparelho neuro-muscular do qual depende o equilibrio aéreo e aquatico.

Com este breve apanhado da fisiopatologia do paleocerebelo compreende-se como as lesões deste possam acarretar astasia-abasias.

Aluizio de Castro cita, em sua Semiologia, a "astasia-abasia senil", por arterio-esclerose cerebral.

Finalmente Wald considera as astasia-abasias após trauma craneano.

Estas últimas não seriam manifestações hítericas em que o trauma apenas atuou como causa desencadeadora? — Não seriam em suma "Síndromes Psico-organicas"?

BIBLIOGRAFIA

- VAMPRÉ, E. — *Perturbações pitiaticas* — Ann. Pant. Med. Cir. 5 (12) 110-111 dez. 1907.
- VAMPRÉ, E. — *Histeria masculina* — Arch. Soc. Med. Cir. S. Paulo 1 (6) 314-322. Nov. de 1910.
- AUSTREGESILDO, A. — *Sobre um caso de simulação histerica* — Rev. Med. S. Paulo 5 (1) 21-22. Jan. de 1902.
- LAGRANGE, B. — *Rapport sur un dégénééré héréditaire accusé de faux et atteint d'hystérie et d'astasia-abasie* — Congrès Annuel de Medicine Mentale — pag. 481, de 1893.
- LONGO P. W. e BASTOS, F. O. — *Dois casos de amauróse total pitiatica curados pelo método psico-galvanico* — Revista da Associação Paulista de Medicina, vol. XII n.º 3, março de 1938, pgs. 187-194.
- ESTRADA, H. D. — *Astasia-abasia. Sobre um caso de astasia-abasia trepidante* — Gaz. Clin. S. Paulo 3 (4) 137-146, abril de 1905.
- VEIGA, H. D. — *Um caso de astasia-abasa* — Gaz. Clin. S. Paulo. 20 (7) 99-100, julho de 1922 e 20 (8) 119-120 de agosto de 1922.
- BAUER — *Pratique médico-chirurgicale* — vol. I.
- WALD-EIN FALL VON — *Astasia Abasia Nach Schädelverletzung in Deutsch* — Med. Woch 1897 B 482.
- DEJERINE — *Sémiologie des affections des système nerveux* — Astasia-abasie pag. 442 e Paraplegie histerique pags. 313-315.
- CASTRO ALOYSIO DE — *Semiótica nervosa* — Semiótica das disbasias pag. 117-171.
- CURSCHMANN-KRAMER — *Tratado de las enfermedades del sistema nervioso 1932* — *Transtornos motores da histeria pag. 742.*
- LITTER e WEXSELBLATT — *Tratado de Neurologia 1939* — *Paraplegias funcionais pag. 147.*
- RIMBAUD — *Compendio de Neurologia* — pags. 443 e 930.
- ROGER BINET — *Traité de Physiologie normale et pathologique. Fasc. I* — 1935 — pags. 39-1934.

RETITE ESTENOSANTE DE NATUREZA LINFOGRANULOMATOSA

Completo êxito operatorio pela amputação do reto com abaixamento do colo e implantação no esfinter externo

(1.^a PARTE)

DR. AROUCHE DE TOLEDO

(Cirurgião Chefe do Hospital Militar da Força Publica)
Cirurgião da Santa Casa de São Paulo e do Hospital da Cruz Azul.

e

DDO. CARLOS DA SILVA LACAZ

(Monitor de Microbiologia da Faculdade de Medicina e
Interno do Hospital Militar da Força Publica).

Sumario do trabalho :

- 1 — Considerações gerais sobre as retites estenosantes no homem e na mulher. Síndrome de Jersild
- 2 — Considerações etio-patogênicas sobre as retites estenosantes linfogranulomatosas.
- 3 — Diagnostico das retites estenosantes.
- 4 — Histopatologia das retites estenosantes linfogranulomatosas.
- 5 — O tratamento desses processos inflamatórios do reto.
- 6 — Observação clínica do caso. Exames realizados. O diagnostico. A conduta terapêutica. O ato operatorio. Os resultados obtidos. Interesse do registro do caso.
- 7 — Bibliografia.

Bensaude & Lambling (1), estudando os processos inflamatórios do reto de natureza linfogranulomatosa, afirmam que o conhecimento ainda recente da molestia de Nicolas-Favre e de suas localizações retais, modificou por completo o conceito que os protologistas anteriormente faziam das retites estenosantes. Durante muito tempo os estreitamentos inflamatórios do reto foram filiados a uma etiologia luetica. O classico sífiloma ano retal de Fournier desempenhava na etiologia das retites, de acordo com a grande maioria dos autores, um

(*) A 2.^a parte deste trabalho referente á observação clinica será publicada no proximo numero da Revista.

papel de notavel relevancia. Posteriormente, graças à intradermo reacção de Frei e a outros dados, quér de nautreza clínica, quér biológica, muitos argumentos foram aparecendo, contrariando a opinião dos defensores da etiologia essencialmente sifilitica nos processos inflamatórios do reto, acompanhados ou não de estenose. Já se discutia a hipótese da natureza linfogranulomatosa de muitas anoretites, quando Jersild, em Copenhague, reuniu em um mesmo síndrome clínico e etiologico, manifestações morbidas polimorfas que depois foram conhecidas com o nome de "síndrome gênito-ano-retal de Jersild", ou "síndrome reto-genital de Roeghalt"

Tais lesões, filiadas a uma origem linfogranulomatosa consistiam geralmente em estenose retal acompanhada ou não de lesões vulvares.

Nas retites e nos estreitamentos do reto o virus da molestia de Nicolas-Favre desempenha papel etiologico de grande importancia, sendo ele o responsavel pela maioria dos casos observados. Neste particular citemos mais uma vez Bensaude & Lambling (1), os quais em 200 doentes portadores de estenoses retais e de retites encontraram os seguintes resultados:

<i>Estenoses</i> (120)		<i>Retites</i> (80)
Frei positivo	104 (86,6%)	74 (92,5%)
Frei duvidoso	11	4
Frei negativo	5	2

Nesses 200 doentes cerca de 90% dos casos se referem a uma etiologia linfogranulomatosa:

Infecção pelo bacilo de Ducrey	14,5%
Infecção pela blenorragia	45%
Infecção pela sífilis	65%
Molestia de Nicolas-Favre	89,5%

Os dados expostos mostram o papel preponderante que desempenha o virus da linfogranulomatose benigna na etiologia dos processos de retites e de estenoses retais. Como veremos em outros trechos desse nosso trabalho, as retites estenosantes de natureza linfogranulomatosa parecem ser mais frequentes no sexo feminino que no masculino. Bensaude & Lambling (1) distinguem porém a estenose retal da retite linfogranulomatosa, afirmando que a estenose aparece com maior frequencia no sexo feminino, ao contrario das retites que são mais frequentes no homem. Esses autores, em 1934, com uma estatística de 128 casos de estreitamento do reto, observaram uma frequencia de 69 casos em mulheres e 59 casos em homens e em 56 casos de retites linfogranulomatosas verificaram que 50 deles se referiam a pacientes do sexo masculino e 6 a pacientes do sexo feminino.

Bensaude & Lambling (1) explicam este fato do seguinte modo: nos casos de retites linfogranulomatosas, em homens, em quasi 100%

dos casos intervém o fator sodomia, de tal modo que o vírus é lançado diretamente na mucosa retal; sobrevém então a retite e após o processo inflamatório a estenose. Logo, quando a inoculação do vírus é feita diretamente na mucosa retal, em primeiro lugar sobrevém o processo de retite e depois a estenose.

Na mulher, afirmam Bensaude & Lamblig (1), a contaminação genital é a habitual, dando lugar a uma infecção vaginal profunda que depois alcança o reto, de fora para dentro, da parede para a luz do órgão, criando a principio a estenose, e depois, secundariamente, a retite. Esta é a explicação que nos dá Bensaude & Lamblig, mas as opiniões neste terreno divergem bastante.

Porque razão a retite estenosante aparece com maior frequência no sexo feminino, ao contrario do sexo masculino onde a forma classica da molestia aparece sob a da adenopatia iliaco inguinal?

Nicolas dizia que a raridade do linfogranuloma inguinal nas mulheres (aparente raridade, segundo Vieira Macedo), era devido a uma "menor sensibilidade do sistema ganglionar destas ultimas ao vírus da molestia"; os ganglios da mulher reagiriam pois menos que os do homem. Outros pesquisadores acreditam que na mulher o cancro linfogranulomatoso se localiza geralmente no 1/3 posterior da parede posterior da vagina, invadindo o vírus os ganglios do mesoreto ou da cadeia iliaca externa. Processar-se-ia uma adenopatia interna, não constatada clinicamente, e só mais tarde, com o evoluir do processo, é que a molestia se manifestaria por uma série de complicações, tais como estenose retal, elephantíase vulvar, fistulas perianais etc., etc..

Esta explicação não nos satisfêz cabalmente, razão pela qual fomos procurar conhecer os linfáticos dos órgãos genitais e do reto, no homem e na mulher. Nesta ultima, segundo os estudos de Rouvière (2), de Odorico Machado de Souza & Edmundo Vasconcellos (3), existem correntes linfáticas que se estabelecem entre as paredes da vagina e do reto, de tal modo que um cancro linfogranulomatoso processando-se na parede posterior da vagina drenaria o vírus diretamente para o reto, estabelecendo-se então a estenose.

Entre nós, Paulo Tibiriçá (4) procurou explicar a patogenia das retites estenosantes, achando aquele autor que na maioria desses processos inflamatórios, seja no homem ou na mulher, o vírus linfogranulomatoso é levado direta ou indiretamente ao reto e muito raramente ele tem, na mulher, o seu ponto de partida da vagina.

Segundo Tibiriçá o vírus linfogranulomatoso atinge o reto de três maneiras:

- 1.º — secreções vaginais infectadas escorrem para o anus ou são para lá levadas pelos dedos, papel higiênico, panos higiênicos ou outro veículo;
- 2.º — a propagação se faz por via linfática;
- 3.º — a infecção é direta, primaria, na pederastia passiva, em cli-téres com sondas infectadas etc..

A 2.^a hipótese aventada por Tibiriçá e que aliás é defendida ardorosamente por diversos autores é a de que os linfáticos levariam a molestia da vagina aos ganglios periretais de Gerota e daí, por uma propagação retrógrada, o processo inflamatório atingiria o reto. Tibiriçá (4) na maioria dos casos observados não encontrou lesões anatomo-patológicas nos ganglios linfáticos examinados e ainda mais, as lesões infogranulomatosas eram sempre mais marcadas nas submucosa que na adventícia, tendo-se a impressão de que esta ultima é pois infectada de dentro para fora. Aquele pesquisador patricio acha que o virus, direta ou indiretamente é lançado na mucosa retal e daí atinge a submucosa, onde então se processa a reação do organismo ao ataque morbido por meio dos nodulos linfogranulomatosos.

Da submucosa a molestias e propaga quer longitudinalmente, quer transversalmente, pela muscular em direção à adventícia. Na submucosa o processo patológico vai crescendo em intensidade, de tal modo que os fenomenos de desnutrição logo se processam, com isquemia da mucosa, desintegração dessa tunica e consequente ulceração. Ao lado da ulcera desenvolve-se um tecido de granulação com fibrose acentuada da submucosa, e devido a este fato a estenose então começa a se processar.

Os estudos de Vieira Macedo (5) entre nós, veem contrariar até certo ponto os resultados colhidos pela grande maioria dos autores, particularmente francezes que se preocuparam com este assunto. Sessenta e seis (66) pacientes que apresentavam sinais subjetivos ou objetivos de linfogranulomatose benigna, foram examinados por Vieira Macedo, no Dispensario da Inspetoria de Profilaxia da Sífilis em nosso meio, e aquele autor, praticando nestas doentes as reações de Frei e de Ito Reenstierna, pode demonstrar que a maior parte das doentes com Frei positivo tinham localização ganglionar inguinal da molestia, contrariando pois a escola franceza e outras, particularmente a de Simon, o qual afirma a raridade da localização ganglionar da linfogranulomatose benigna na mulher. Ao lado da adenopatia inguinal, a forma mais frequentemente observada por Vieira Macedo, constatou este autor numerosos outros tipos de lesões provocadas pelo virus linfogranulomatoso, tais como ulcera vulvar crônica, cervicite crônica, fistulas periretais, ulceras perianais, fistulas reto-vaginais, ulcera no meado urinario e associações de adenites inguiniais com estreitamento do reto.

As retites estenosantes de natureza linfogranulomatosa podem se apresentar isoladas ou associadas, fazendo parte neste ultimo caso, dos síndromes gênito-ano-retais linfogranulomatosos.

Grande número de lesões se enquadra no titulo anteriormente enunciado. Impossivel se torna descrever minuciosamente todos os multiplos aspectos clinicos que fazem parte dos síndromes gênito-ano-retais de natureza linfogranulomatosa.

Nas mulheres, ao lado da retite estenosante podem existir lesões ulcerosas crônicas dos órgãos genitais, acompanhadas ou não de ele-

fantiase, lesões estas conhecidas pela denominação de estiomène ou *ulcus vulvae cronicum*.

Descrições clínicas de grande valor já foram feitas a respeito da estiomène, particularmente por parte de Huguier, mas nesta época (1894) ainda não se suspeitava da origem linfogranulomatosa do

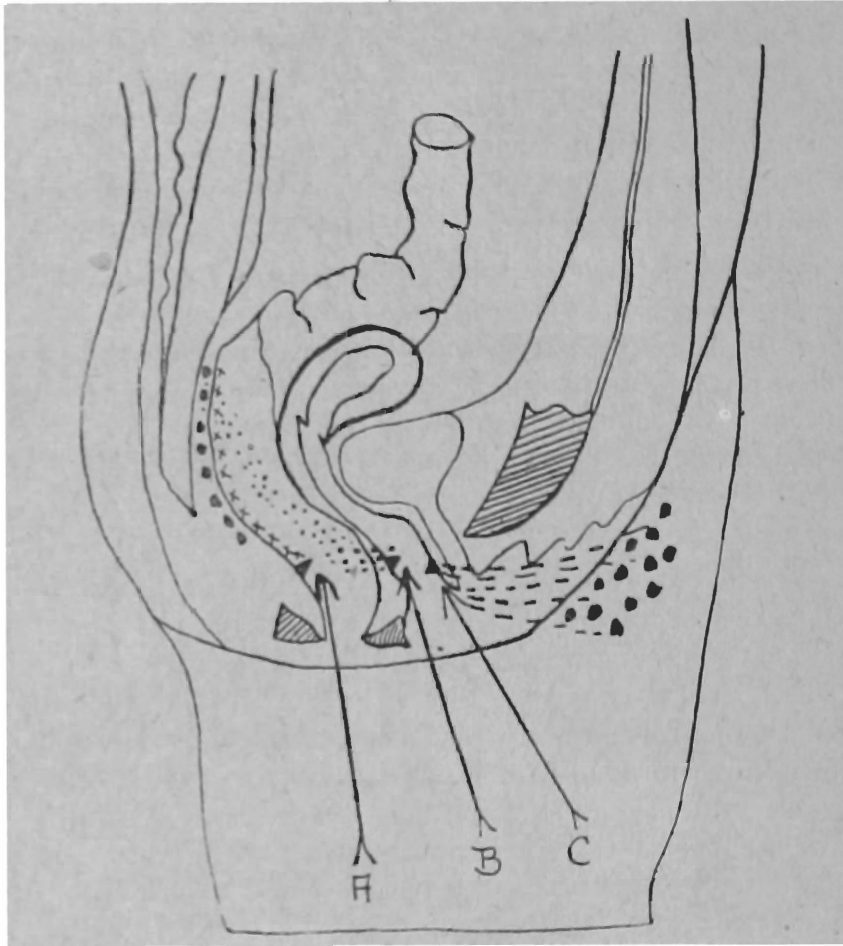


FIG. 1

Esquema mostrando as vias de penetração do vírus linfogranulomatoso (Gatellier & Weiss, citados por Bensaude & Lambling in "Maladies de l'intestin, 1938).

- A) Inoculação intrarectal, o vírus ganhando os ganglios de Gerota
- B) Inoculação vaginal posterior ganhando o vírus os mesmos ganglios através o septo reto vaginal
- C) Inoculação vaginal anterior e inoculação dos órgãos genitais externos ganhando os ganglios inguinais

processo. A definição que nos dá Huguier de estiomène vem transcrita no precioso livro de Cerutti & Pavanati (6) e vale a pena citar alguns trechos da mesma: "segundo Huguier, l'estiomene della regione ano-vulvare è una malattia cronica caratterizzata da alterazioni della zona a tipo misto, ulcerativo, distruttivo od ipertrofico ed infil-

trativo, di modo che gli orifizi ed i canali della regione vulvo-anale possono essere nello stesso tempo ulcerati e ingraditi o ristretti con vaste cicatrici per lo più non accompagnate da dolori o da parestesie e senza che ne sia direttamente minacciata la vita della paziente o che ne sia profondamente leso, almeno per un lungo periodo di tempo, lo stato generale”.

Huguier ao estudar a estiomène considera três tipos de lesões:

- 1 — estiomène superficial;
- 2 — estiomène perfurante;
- 3 — estiomène hipertrofica, com duas variedades: — uma, de tipo vegetante e a outra de tipo edematoso ou elefantíásico.

Na estiomène superficial as lesões ulcerativas crônicas se apresentam superficiais, localizando-se geralmente sobre a face externa dos grandes lábios, sobre a prega gênito crural ou então sobre a porção antero-lateral do perineo.

Um outro tipo de lesão enquadrada ainda no grupo da estiomène superficial é o que Cerutti & Pavanati (6) denomina de “estiomène superficial tubercular”; são pequenos tuberculos que aparecem nas partes anteriormente enumerados, depois fundem-se entre si e se ulceram espontaneamente ou em consequencia de leves traumatismos, como o proprio ato de coçar tais partes que se apresentam quando lesadas muito pruriginosas.

No 2.º tipo de estiomène as lesões ulcerativas acabam perfurando a vagina, determinando trajetos fistulosos, graves pelas suas consequencias.

Finalmente, no grupo do estiomène hipertrofico, devemos considerar uma variedade vegetante e outra edematosa ou elefantíásica. Na 1.ª variedade, as lesões se apresentam com aspecto vegetante e na 2.ª processam-se manifestações elefantíásicas típicas dos órgãos genitais externos, elefantíase esta que segundo Frei obedece a três tipos: lefantíase glabra, quando a superficie é completamente lisa, elefantíase tuberosa e elefantíase papilomatosa. Uma das consequencias mais graves da estiomène é sem duvida a fistulização, tais como fistulas vésico-uretro-vaginais ou vágino-retais.

Hoje em dia, de acordo com as pesquisas de varios autores, acredita-se que tais lesões descritas anteriormente são determinadas em sua grande maioria pela ação direta do virus linfogranulomatoso, e não a consequencia da estase linfatica, como queria Frei. A este respeito convém citar textualmente Levaditi & Lépine (7), os quais em seu tratado “L’ultra virus des maladies humaines” afirmam: “L’ano-rectite végétante et sténosante, de même que certaines formes d’esthiomène vulvaire sont des manifestations morbides dues à la localisation intestinale ou vulvaire de l’ultra-virus de la maladie de Nicolas-Favre”

Finalizando este capítulo referente às considerações gerais sobre as retites estenosantes de natureza linfogranulomatosa, vejamos quais os principais sintomas dominantes no quadro clínico da molestia.

1 — **Prisão de ventre:** é um sinal que não falha no quadro clínico da molestia de Nicolas-Favre, na sua forma de retite estenosante, e este fato é de fácil compreensão. A medida que o processo patológico evolui, este sintoma vai se tornando mais e mais característico, e o doente começa então a fazer uso de laxativos e purgativos para conseguir defecar.

2 — **Dificuldades na defecação:** as dificuldades no ato da defecação são tanto maiores quanto mais acentuado for o processo inflamatório. O paciente sente dores vivas, antes, durante e após as evacuações, as quais além de dolorosas determinam sangramento frequente da mucosa. É comum encontrarmos as fezes dos doentes com regular quantidade de puz e estrias de sangue. A supuração retal é um fato que se observa frequentemente.

3 — **Modificações na forma e calibre das materias fecais:** devido ao caráter de estenose da retite linfogranulomatosa, já em fase avançada, as fezes passando pelo reto estreitado sofrem forçosamente os efeitos desse estreitamento, saindo em fitas como afirmam os próprios doentes.

4 — **Distúrbios diversos consequentes à retenção de fezes no tubo digestivo:** a ano-retite linfogranulomatosa acarreta perturbações gerais diversas, tais como anorexia, distúrbios gastro-intestinais (crises de prisão de ventre intercaladas com diarréias) emagrecimento e enfraquecimento geral, sintomas estes que pela sua gravidade foram considerados por Dmitriú (citado por Vasconcellos — 8 —), o qual afirma: a retite infiltrativa, acarretando sofrimentos físicos e morais terríveis, apresenta a mesma gravidade do cancer do reto.

Antes de apresentarmos a observação do caso por nós operado, com êxito completo, desejamos tecer ligeiros comentários sobre dados etio-patogênicos relacionados com as retites estenosantes linfogranulomatosas.

2 — CONSIDERAÇÕES ETIO-PATOGÊNICAS SOBRE AS RETITES ESTENOSANTES LINFOGRANULOMATOSAS

O agente etiológico da molestia de Nicolas-Favre é representando por um ultra-virus, perfeitamente identificado e estudado, particularmente após as pesquisas de Levaditi, Ravaut, Lépine, Schoen e tantos outros.

Numerosos dados, particularmente de ordem experimental, falam a favor desta etiologia.

Consultando a bibliografia sobre tal assunto fomos encontrar no livro de Levaditi & Lépine (7) um artigo excelente referindo-se aos dados experimentais colhidos por varios pesquisadores com a finalidade de demonstrar a etiologia das ano-retites vegetantes e da estiomène vulvar.

Ravaut, Levaditi, Lambling, Cachera, Laederich, Lépine, Mamou e muitos outros mostraram a possibilidade de se encontrar o virus da molestia de Nicolas-Favre nas vegetações retais de pacientes atacados de ano-retite ulcero vegetante ou então no material retirado de individuos com retite estenosante.

Com tal material, aqueles autores fizeram inoculações nos ganglios de cobaios afim de purificar o virus, eliminando os germens de contaminação. Os ganglios linfaticos desses cobaios, são inoculados, dias depois, por via transcraniana, em simeos receptiveis, e estes reagem ao virus por meio de uma meningoencefalite linfogranulomatosa típica, identica a determinada com a inoculação transcraniana de puz de doentes com poroadenite.

O antígeno de Frei preparado com o encefalo de macacos inoculados com o virus de fonte ano-retal, provoca uma intradermo reação típica nos doentes de retites estenosantes linfogranulomatosas e nos portadores de linfogranulomatose inguinal.

Em 1934, no XLIII.º Congresso de Cirurgia de Paris, Frei afirmou que a estase linfatica era a causa determinante dessas afecções retais linfogranulomatosas. As alterações dos ganglios e vasos linfaticos, associadas a lesões venosas provocariam uma etase nas regiões genital, anal e retal, estase esta que seria o ponto de partida de ulcerações, inflamações, supurações e vegetações não especificas.

Recentemente, Levaditi, Mollaret e outros conseguiram isolar o virus linfogranulomatoso de vegetações existentes na mucosa de um paciente com reto colite primitiva. O exame histopatologico de um fragmento da parede intestinal mostrou um estado congestivo do corion e uma infiltração linfoplastica dos tecidos. A mucosa estava recoberta de coagulos sanguineos, e submucosa, abaixo da muscularis mucosae estava edemaciada e carregada de formações linfoides que foram igualmente encontradas na camada subperitonial. Inoculando o virus linfogranulomatoso proveniente desse caso de reto colite primitiva em ganglios linfaticos inguinais de um paralítico geral, conseguiram aqueles autores determinar uma periadenite linfogranulomatosa. Inoculação semelhante, praticada por via transcutanea, no prepucio de um outro paralítico geral, determinou "in situ" uma coleção purulenta acompanhada de adenopatia bilateral, mais acentuada

a direita. O puz obtido da coleção prepucial continha o virus linfogranulomatoso.

Varios antigenos de Frei preparados com o cerebro de simeos inoculados com material de retite estenosante linfogranulomatosa provocaram intradermo reações positivas e especificas em pacientes portadores de molestia de Nicolas-Favre.

Levaditi & Lépiní afirmam: do ponto de vista etiologico, a adenite inguinal linfogranulomatosa, certas ano-retites vegetantes e esclerosantes primitivas ou secundarias, reconhecem um só e mesmo agente patogênico: o ultravirus linfogranulomatoso

Os antigenos de Frei preparados com o material retirado de ulcerações retais linfogranulomatosas mostraram-se altamente especificos e sensiveis para os doentes portadores de molestia de Nicolas-Favre, em qualquer uma de suas formas clínicas.

No que diz respeito à patogenia da retite estenosante linfogranulomatosa já demos anteriormente os principais dados relacionados ao problema em questão.

3 — DIAGNOSTICO DAS RETITES ESTENOSANTES

Como estabelecer com segurança um diagnostico de retite estenosante linfogranulomatosa?

Em 1.º lugar temos que estabelecer o diagnostico clínico de retite estenosante, afastando outras causas etiologicas capazes de determinarem igualmente o mesmo quadro morbido.

Estabelecido um diagnostico clínico de retite estenosante linfogranulomatosa, necessitamos para confirmá-lo, executar um certo numero de exames de laboratorio. Entre estes exames, pela sua importancia, devemos destacar a *prova de Frei e outros provas biologicas afins*, o *exame hematologico*, o *exame de fundo do olho do paciente*, as *inoculações experimentais* e finalmente o *exame anatomopatologico*.

Reação de Frei e outras provas biologicas afins: — o virus da molestia de Nicolas-Favre determina no organismo do animal onde se localiza um estado de verdadeira allergia, mas ou menos acentuada. Deste estado de hipersensibilidade especial, valeu-se Guglielmo Frei, para em 1925, idealizar a intradermo reação que leva o seu nome, afim de estabelecer o diagnostico da molestia de Nicolás-Favre, particularmente na sua forma inguino crural, de adenopatia, uni ou bilateral. Posteriormente, devido a alta sensibilidade e especificidade da reação foi ela aplicada no diagnostico de outras modalidades clínicas da molestia, sempre com resultados praticos apreciaveis. Graças à intradermo reação de Frei numerosos estados morbidos foram filiados

a linfogranulomatose benigna, tais como certas artropatias (Carasco, Hissard & Bardin), certas conjuntivites (Levaditi & Bollack), certas erupções cutâneas genitais do homem e da mulher (Levaditi, Lépine, Sézary, Barthels & Biberstein, Ravaut, Jersild & Senèque etc, etc.).

A reação de Frei possui um alto valor diagnóstico em todas as múltiplas variedades clínicas da moléstia de Nicolas-Favre, porém deve ser executada com técnica perfeita e com antígenos comprovados, interpretando os seus resultados de acordo com os dados clínicos, recordando que ela apenas indica uma alergia linfogranulomatosa de que o paciente é portador.

Os antígenos empregados na intradermo reação de Frei podem ser de origem humana ou então de proveniência extra humana, isto é, de órgãos de animais infectados experimentalmente. De todos estes antígenos preparados, somente o humano, com o puz de linfogranulomatosos e o simeano, devem ser utilizados na prática da intradermo reação de Frei.

Tomando-se o antígeno de Frei e inoculando-se determinada quantidade do mesmo no derma ou na veia de um paciente atacado pela linfogranulomatose benigna, observa-se uma reação local (1.º caso) ou geral (2.º caso), demonstrando desta maneira que os fenômenos alérgicos nesta infecção a virus não são unicamente cutâneos, mas sim gerais. No 1.º caso, a reação recebe o nome de "intradermo reação de Guglielmo Frei", e no segundo caso, "hemo-reação de Ravaut"

A leitura da reação intradérmica deve ser feita 48 horas após à injeção do antígeno, isto com a finalidade de se evitar qualquer erro de interpretação, com falsas reações superficiais, precoces e passageiras. Si após 48 horas à inoculação intradérmica do antígeno a reação se mostrar positiva, em graus variados de positividade, observaremos que tal positividade continua até o 4.º-5.º dia, período este que se torna ideal para a leitura e interpretação dos resultados. Constitue-se nos casos positivos uma pápula arredondada, de 3 a 6 mms. de diâmetro, em média, de coloração róseo avermelhada, de contornos nítidos. Trata-se pois de uma infiltração, de uma lesão dermo epidérmica que se reconhece melhor ao toque digital. A sensação nodular que se percebe à palpação digital é característica, diz Flandin & Turiaf (citados por Cerutti & Pavanati), e si ela não estiver presente duvide-se da positividade da reação. A partir do 6.º ao 8.º dia a pápula começa a regredir lentamente, e a infiltração dermo epidérmica ao cabo de 15 dias desaparece definitivamente.

Em muitos casos de linfogranulomatose benigna, a leitura e a interpretação da reação de Frei tornam-se difíceis de serem realizados; são os casos duvidosos, as reações precoces e tardias que vêm embarçar de muito os resultados desta prova biológica.

No entanto, a nosso ver, estes casos se observam quando o antígeno foi mal preparado ou inconvenientemente conservado, e particularmente quando na injeção intradérmica determinados requisitos de técnica não foram seguidos.

Resta agora saber quando se inicia o estado de alergia na molestia de Nicolas-Favre e a sua respectiva duração.

Está claro que esta alergia somente se manifesta após um certo periodo de evolução da molestia, durante o qual o organismo atacado pelo virus sofre reações humorais e tissulares multiplas, que determinam ao cabo de um certo tempo, o estado de defeza; desensibilidade especial. Devemos pois considerar na molestia de Nicolas-Favre, em qualquer uma de sua formas clínicas, um estado pré-alergico, no qual o organismo não se apresenta sensível ao antígeno injetado; este periodo é variavel, em media de 20 a 60 dias após o aparecimento dos primeiros sintomas, segundo Hellerström. E' sempre difficil fixar com precisão o limite deste periodo pré-alergico, e durante o qual a reação se manifesta negativa. A persistencia da alergia na molestia de Nicolas-Favre é bastante duradoura, fato este já comprovado por varios pesquisadores.

Doentes que haviam tido a linfogranulomatose benigna ha 42 anos (caso de Peruccio & Desana), 31 anos (caso Hellerström), 22 anos (Nicolau & Banciu), 20 anos (Sannicandro), e 10 anos (Cerutti & Pavanati), apresentaram reação de Frei positiva, demonstrando desta maneira a grande persistencia da alergia na molestia de Nicolas-Favre. Vimos anteriormente, que no periodo pré-alergico da linfogranulomatose benigna existia uma anergia, com reação de Frei negativa. Esta anergia se observa igualmente em determinadas condições, quando os pacientes, ao lado da linfogranulomatose apresentam sinais clínicos evidentes de outras molestias de natureza particularmente infecciosa.

O nódulo resultante da infiltração dermo epidermica consequente a uma reação de Frei positiva, foi estudado histologicamente por diversos autores, mas os achados histologicos não são identicos, segundo os diferentes pesquisadores. Sézary descreveu focos de necrose circundados por infiltrados histiocitarios dispostos ao redor dos vasos de glomerulos das glandulas sudoriparas. Ramel & Hellerström observam estes nódulos som uma nitida estrutura tuberculoide. Bizzozero (9), em sua clinica de Turim, demonstrou juntamente com o seu dicipulo Vercellino, que as diferenças nos achados histologicos dependiam dos periodos em que as biopsias eram praticadas. Assim, aos 6-8 dias após o inicio da positividade da reação, observa-se um infiltrado linfocitario com escassa quantidade de celulas epiteloideas e rarissimas celulas gigantes tipo Langhans, ao passo que 10-12 dias após, o resultado é diferente: o quadro histologico é nitidamente tuberculoide, notando-se maior numero de celulas epiteloideas, celulas gigantes e focos multiplos de necrose, que em seu conjunto dão ao quadro histologico uma semelhança quasi que absoluta e com o que se observa nas adenites linfogranulomatosas humanas. Franchi, citado por Bizzozero, aplicando em pacientes com poroadenite injeções intra-dermicas de vacinas antiestafilocócicas, antiestreptocócicas, obteve nódulos cutaneos que aos 10 dias apresentavam uma histologia com carac-

téres de uma inflamação banal, ao passo que neste periodo já é evidente a estrutura tuberculoide no caso particular da reação de Frei.

Franchi verificou que a reação de Frei com os característicos histologicos acima descritos, se observa tambem no tecido celular subcutaneo, e segundo Leone até na propria mucosa.

Como elemento de diagnostico da molestia de Nicolas-Favre em suas mais variadas formas clínicas, a intradermo reação de Frei presta-nos um auxilio de real e enorme interesse pratico. Graças ao estabelecimento desta prova biologica numerosos casos clínicos foram rotulados e filiados a uma origem linfogramulomatosa. A respeito do valor da reação de Frei afirmam Cerutti & Pavanati: "secondo il nostro modo de videre, essa è forse, tra le reazioni biologiche, la più sicura, la più costante e quella che va soggetta a meno eccezioni. Sui numerosissimi controlli dai noi praticati essa ha sempre risposto alla nostra aspettativa ed ha sempre meritato la nostra fiducia. È naturale però che debba adattarsi a tutte le leggi della biologia e non possa essere ritenuta assolutamente infallibile. Noi siamo convinti però che, quando praticata secondo le più rigide regole e quando la sua interpretazione sia fatta con criterio, essa possa ben meritare il giudizio di "fidèle, quasi constante", dato da Sézary & Lenègre e saremmo tentati anche di toglieri il "quasi" da questo julgamento (P. Cerutti & E. Pavanati, in "Linfogramulomatosi inguinali benigna, pg. 269").

A *hemoreação de Ravaut* consiste em se injetar por via venosa determinada quantidade de antígeno de Frei, observando-se nos pacientes linfogramulomatosos, 9 a 18 horas após à injeção, uma reação febril que gradativamente se atenúa com a repetição de novas injeções. Antes de Ravaut, já Hellerström havia observado esta reação febril após à injeção do antígeno de Frei, mas foi o primeiro pesquisador quem estabeleceu as bases desse processo para o diagnostico da molestia de Nicolas-Favre. Posteriormente, de processo diagnostico passou a metodo terapêutico, pois verificou-se que as injeções endovenosas de antígeno linfogramulomatoso determinavam uma melhora rapida dos pacientes, com regressão das lesões, mas como afirma Levaditi, as recidivas são frequentes usando-se esta arma de combate, o que parece demonstrar que não houve portanto uma cura verdadeira e radical. Aliás, estes dados já foram colhidos por autores de nomeada tais como Gay Prieto, Ravaut, Toyama, Flandin & Turiaf e outros.

A técnica da reação de Ravaut é simples e pode ser assim esquematizada: injeta-se em um determinado paciente suspeito de linfogramulomatosose benigna, por via endovenosa, $\frac{1}{2}$ a 1 cc. do antígeno de Frei, quer o antígeno humano, quer o proveniente de inoculações experimentais em macacos. Em qualquer um dos casos o material a ser inoculado deverá estar desprovido de fragmentos de tecidos os quais funcionando como proteínas heterógenas poderiam ser perigosas ao paciente ou então prejudicar a interpretação dos resultados obtidos.

Nos casos positivos surge algumas horas após à injeção uma elevação de temperatura (38, 38, 40°C.) e esta reação termica tão evidente sobrevém acompanhada de outros fenomenos tais como cefaléia, sensação de fadiga, abatimento geral, hipotensão arterial e leucopenia, esta ultima revelada por um simples exame hematologico.

A *sôro reação de Reiss* consiste em se injetar, por via intradermica o sôro de pacientes linfogranulomatosos.

Reiss, ensaiando esta prova biologica agiu acertadamente julgando que no sôro dos pacientes linfogranulomatosos deviam se encontrar forçosamente substancias antigênicas, as quais permitiriam então a pratica da intradermo reação com resultados apreciaveis. Si tal fato se observasse teriamos antígeno em quantidade suficiente e de facil preparação, mas apesar dos resultados obtidos por Reiss, outros autores negaram o valor da reação, achando que a quantidade de substancias antigências era tão pequena no sôro dos doentes, que a intradermo reação se apresentava muitas vezes negativa em pacientes comprovadamente linfogranulomatosos, e outras vezes, devido a pouca sensibilidade do antígeno empregado, a leitura e a interpretação dos resultados obtidos tornavam-se extremamentes difficis de serem realizados. Caiu portanto no esquecimento de todos a pratica da intradermo reação de Reiss com o sôro de pacientes linfogranulomatosos, e atualmente, de um modo geral, podemos afirmar que o melhor antígeno empregado com finalidades diagnosticas é, sem duvida alguma, aquele que se prepara com os órgãos humanos ou de animais infectados experimentalmente pelo virus da molestia de Nicolas-Favre ou reticulo histiocitose linfogranulomatosa, de Lacaz & Bressan (10).

Além da reação de Frei para o estabelecimento exato do diagnostico da molestia de Nicolas-Favre, outros meios auxiliares existem e entre estes está o *exame hematologico*.

Em um caso de linfogranulomatose benigna, para o lado da parte sérica do sangue constatamos um aumento da viscosidade e do índice refratometrico, assim como uma hiperproteinemia e hiperglobulinemia do sôro. A velocidade de sedimentação das hematias está aumentada assim como o poder anticomplementar do sôro. Alguns autores constataram uma diminuição dos lipoides do sôro sanguineo.

Para o lado da parte corpuscular do sangue verifica-se uma ligeira diminuição das hematias acompanhada de uma leucocitose particularmente neutrófila. Fiquène (11) em sua tésede doutoramento não encontrou anemia nos casos de linfogranulomatose benigna observados. Quanto à neutrofilia com desvio do índice de Schilling para a esquerda, parece ser um fato indiscutível.

Muitos autores que estudaram a hematologia da molestia de Nicolas-Favre, tais como Luiz Batista (12), Pavanati (6), Eugenio Mauro (13), Lacaz & Bressan (10) a constataram esta neutrofilia.

A eosinofilia é negada por alguns autores. Pavanati (6) acha que ela é ligeira. Eugenio Mauro (13) considera-a inconstante, Ni-

colas afirma a sua constancia e Lacaz & Bressan encontraram um aumento dos eosinofilos em muitos casos de linfogranulomatose benigna por eles observados.

Para os lados dos basófilos não encontramos modificações dignas de nota. Quanto aos monocitos eles estão geralmente aumentados. Ravaut, Boulin & Rabeau observaram esta monocitose, assim como Pavanati, Nicolas, Mauro, Lacaz & Bressan, e Luiz Batista.

A variação numerica dos monocitos, segundo Luiz Batista, foi de 0,5 a 14%.

Os linfocitos parecem sofrer modificações na molestia de Nicolas-Favre; assim, Nicolas afirma que no inicio da doença processa-se uma neutrofilia, seguida de monocitose e eosinofilia e muito mais tarde de linfocitose. Luiz Batista encontrou uma variação dos linfocitos de 11 a 32,5%.

No casos por nós observado, de retite estenosante linfogranulomatosa em um pederasta, observamos uma monocitose (15%), linfocitose (32,5%) e ligeira eosinofilia (6%) com neutrofilia e desvio do índice de Schilling para a esquerda.

Um outro meio capaz de auxiliar o diagnostico da molestia de Nicolas-Favre é a pesquisa do *sinal de Kitagawa* por meio do exame de fundo do olho do paciente.

O sinal de Kitagawa observado em muitos doentes portadores de linfogranulomatose benigna traduz-se essencialmente por um edema peripapilar acompanhado de uma dilatação mais escura dos vasos da papila e tortuosidade das veias retínicas.

Descrito por Kitagawa, ele foi posteriormente encontrado por diversos autores, entre os quais Coutts (14), Vergara (15), Hector Cruz (16), Ary Siqueira e Carlos Lacaz (17) e outros.

Tal sinal ocular talvez esteja ligado às alterações do liquido céfalo raquidiano e das meninges, alterações estas que tem sido descritas por diversos pesquisadores. A localização no neuro eixo do virus linfogranulomatoso demonstra que o agente etiologico da molestia de Nicolas-Favre não tem sua ação patogênica limitada a um grupo determinado do aparelho linfatico periferico, mas ele é capaz de agir sobre um grande numero de células e tecidos do organismo animal, determinando às vezes uma verdadeira infecção generalizada.

No caso por nós observado a pesquisa do sinal de Kitagawa foi negativa, mas é preciso acrescentar que ela foi praticada após o ato operatorio, quando o reto atacado pelo processo inflamatório já havia sido amputado.

Si após a prática de todas estas provas diagnosticas quizermos chegar às minucias poderemos então praticar inoculações do material da retite em animais de laboratorio para a reprodução experimental da molestia. A inoculação poderá ser realizada em macacos (*Macacus cynomolgus*, *Cercopithecus callithrix*, *Macacus rhesus*, *Macacus inuus*, *Cercocebus fulliginosus*, *Cynocephalus babun*, *Cebus fatuellus*, *Callithrix jacchus*, *Callithrix penicillata*, *Macacus fuscatus* e o *Troglodytes*

niger), usando-se a via intracerebral, conseguindo-se então nos casos positivos reproduzir-se uma meningoencefalite específica.

Histologicamente verificam-se lesões particularmente para o lado das meninges, lesões estas que consistem em infiltrados de células emboteloides e elementos plasmáticos. Ao lado dessas lesões meningéas constata-se a presença do vírus em outros órgãos do animal, mostrando pois que o ultravírus linfogranulomatoso é capaz de se difundir por todo o organismo do animal que lhe é receptível.

É possível a observação de "neuro-infecções mortais autoestéreis", fenómeno este que em suas linhas gerais consiste na morte rápida do animal, com esterilização completa dos ultravírus inoculado, devido às reações inflamamatorias nitidamente defensivas do neuroeixo.

A inoculação poderá ser feita pela via intraganglionar, determinando nos macacos uma adenite bilateral e os ganglios dos macacos apresentam o vírus da molestia. Interessante notarmos que o chimpanzé (*Troglodytes niger*) é, entre os antropoides, o mais apto a contrair a forma ganglionar da molestia de Nicolas-Favre.

As cobaias prestam-se igualmente ao estudo experimental da molestia de Nicolas-Favre. O grande interesse experimental da receptividade da cobaia ao ultravírus linfogranulomatoso reside na possibilidade que este animal possui de purificar o vírus quando inoculado juntamente a outros germens. A inoculação poderá ser feita pela via subcutânea, com a formação de lesões locais, assim como uma reação ganglionar satélite. As outras vias de inoculação não dão resultados satisfatórios na cobaia.

Outros animais, tais como o coelho, o gato, o cão e os ratos tem sido utilizados para o estudo experimental da molestia de Nicolas-Favre, mas os resultados obtidos não tem sido coroados de êxito, razão pela qual aconselha-se o emprego do macaco, do camundongo e da cobaia quando se pretende estudar a reticulo histiocitose linfogranulomatosa do ponto de vista experimental.

Si o caso de retite estenosante linfogranulomatosa fôr tratado cirurgicamente por meio da amputação do reto, esta peça anatómica deverá ser examinada do ponto de vista histopatológico.

4 — HISTOPATOLOGIA DAS RETITES ESTENOSANTES LINFOGRANULOMATOSAS

A *histopatologia da retite estenosante linfogranulomatosa* veio concorrer com um contingente de dados de valor prático inestimável para o diagnóstico da molestia de Nicolas-Favre em sua forma retal.

Com o conhecimento da histopatologia da molestia de Nicolas-Favre, realizada a custa de material humano ou às expensas de material fornecido pela experimentação, os diagnósticos se tornaram mais seguros, particularmente quando a reação de Frei se mostrava positiva. Nicolas, Favre, Lebeuf, Frei, Koppel, Massia & Lebeuf

estudaram inicialmente o quadro anatomopatológico das retites estenosantes linfogranulomatosas, assim como Barthels & Biberstein, Fischer & La Baume, Gay Prieto e outros continuaram as pesquisas daqueles investigadores.

Entre nós, Paulo Tibiriça (4, 18 e 19) tem estudado este capítulo e dos seus brilhantes trabalhos é que vamos retirar a sùmula a ser enquadrada no presente artigo.

O quadro histopatológico da retite estenosante linfogranulomatosa é bastante característico, afirma Paulo Tibiriça.

O processo se inicia geralmente nas proximidades do anus e daí se propaga pela submucosa.

Segundo Tibiriça a molestia atinge o reto de três maneiras:

1.º — secreções vaginais infectadas escorrem para o anus ou são para lá levadas pelos dedos, por papel higiênico, panos higiênicos ou outro veículo;

2.º — a propagação se faz por via linfática;

3.º — a infecção é direta, primaria, como no caso da pederastia passiva.

No 1.º caso acima figurado, o virus da molestia infectaria a mucosa retal, penetrando em suas glandulas proprias, daí alcançando facilmente a submucosa.

No 2.º caso os linfaticos drenariam o virus diretamente aos ganglios periretais de Gerota, e daí o processo caminharia de fóra para dentro, atingindo a submucosa e finalmente a mucosa do reto. Tibiriça acredita que este modo de infecção difficilmente se processa, pois na maioria dos casos que observou não encontrou lesões antigas nos ganglios periretais de Gerota nem lesões pronunciadas na adventicia do reto.

As lesões características do processo estavam localizadas na submucosa e como afirma aquele anatomopatologista patricio tem-se a impressão de que a adventicia é infectada de dentro para fora, secundariamente.

No 3.º caso, o virus da molestia de Nicolas-Favre é levado diretamente à mucosa retal pelo coito, tal qual acontece na pederastia passiva. Ulcerada a mucosa retal o virus alcançaria facilmente a submucosa. De qualquer forma a submucosa parece ser a parte do reto inicialmente afetada pelo processo morbido. Atingida a submucosa processa-se a reação defensiva tissular, que se traduz pela formação de granulomas a principio constituídos por grande numero de plasmocitos. Com o progredir do processo aos plasmocitos somam-se células histiocitárias e gigantocitos os quais em geral assumem o tipo Langhans.

Estas células sofrem então duas modificações em seu citoplasma que se traduzem pela perda de sua habitual basofilia, tornando-se pois

o protoplasma coloração róseo clara, assim como por uma fina vacuolização que se estende a todo o citoplasma.

Estas células histiocitárias de protoplasma róseo claro e vacuolizado, é que são consideradas por Tibiriça como típicas do processo, e segundo este autor, este tipo de célula é tão importante para o diagnostico do linfogranuloma venereo quanto às células de Wirchow o são para o diagnostico histopatologico da lepra.

Ao redor desse nódulo linfogranulomatoso considerado típico para Tibiriça, processa-se uma proliferação conjuntiva difusa e a medida que a fibrose se acentúa, as células histiocitárias vão diminuindo em numero assim como os plasmocitos.

Ao lado deste quadro histo-patogico observamos em certos casos na constituição do granuloma a presença de infiltrados de eosinófilos e linfocitos assim como zonas necroticas com neutrófilos polimorfonucleares. A retite estenosante determinada pelo virus da linfogranulomatose benigna pode estar ou não associada a outros processos inflamatórios tais como a chistozomose pelo *Schistosoma Mansoni*, Sambon 1907. Tibiriça, entre nós, descreveu dois casos de concomitancia do linfogranuloma venereo e da chistozomose nas retites estenosantes.

Dispostos os granulomas especificos em um determinado ponto da submucosa eles se propagam quer longitudinalmente, quer transversalmente em direção à muscular e à adventicia.

A propagação pela camada submucosa é a mais importante e após um certo periodo de evolução os granulomas acabam comprimindo os vasos, determinando portanto uma isquemia da mucosa, com necrose consequente, desintegração da tunica necrosada e ulceração. Segundo Tibiriça, formada a ulcera, aparece um tecido de granulação riquíssimo em plasmocitos e que determina uma fibrose acentuada da submucosa. E' esta fibrose que determina a retração das paredes do reto com estenose consecutiva. Concluindo um de seus trabalhos sobre este assunto afirma Paulo Tibiriça: "vemos portanto que no reto o quadro histologico do nódulo do linfogranuloma venereo difere do quadro que se vê nos ganglios linfaticos inguinais, nos quais o centro do nódulo de regra se caseifica e logo supura, o que no reto é excepção, pelo menos em nosso material".

Uma questão que pode ser debatida no capitulo referente à histopatologia da retite estenosante de natureza linfogranulomatosa é a que diz respeito à presença de inclusões celulares nas células histiocitárias do processo.

Muitos pesquisadores entre os quasi Miagawa e Mitamura afirmam ter encontrado nos tecidos lesados pelo virus linfogranulomatoso pequenas formações características do processo, verdadeiras inclusões que seriam formas especiais do virus ou então o resultado de alterações especiais que o germe determinaria nos tecidos lesados. Estas inclusões celulares, aliás, pretensa inclusões, passaram a ser consi-

deradas como elementos de real valor diagnostico, assim como os corpusculos de Guarnieri o são da vacina, os corpusculos de Negri, da raiva, e os de Magarino Torres, da febre amarela experimental. Levaditi, porem, não confirmou os resultados obtidos por aqueles autores japoneses e poz reservas sobre o valor de tais inclusões. Foi quando Almeida & Oria (20), da escola medica de São Paulo, iniciaram os seus estudos neste terreno, procurando pesquisar a natureza intima destas inclusões. Corando preparados, particularmente de retites estenosantes pelo processo de Mann puderam aqueles autores demonstrar que as pretensas inclusões celulares admitidas por Miagawa e Mitamura não passavam muitas vezes de hematias ou particulas de hematias em fases diversas de proteolise intra-celular. Outras vezes as pretensas inclusões eram representadas por corpusculos de Russel fagocitados por células histiocitárias. Inclusões nucleares tambem descritas por diversos autores foram negadas por estes dois estudiosos patricios os quais afirmaram que estas pretensas inclusões nucleares nada mais eram que nucléolos de histiocitos, os quais segundo Levaditi podem se tornar volumosos, às vezes deformados, bigeminados e mesmo múltiplos. Muitos corpusculos encontrados no citoplasma de células histioides e mesmo nos leucócitos polifornucleares e plasmocitos foram considerados como particulas de procedencia leucocitaria, especialmente de origem basicromatica, picnótica e cariolitica, e a segmentos nucleares de neutrófilos. Da leitura do trabalho de Almeida e Oria (20) chega-se a conclusão de que até o presente momento verdadeiras inclusões, citoplasmaticas ou nucleares, ainda não podem ser aceitas, pois elas não passam, como vimos anteriormente de pequenos corpusculos fagocitados representados por fragmentos de hematias, corpusculos de Russel e particulas de procedencia leucocitaria. Um exame de que o cirurgião não pode prescindir em um caso clínico de retite estenosante é o *estudo radiologico* do órgão atacado pelo processo inflamatorio.

Entre nós, este aspecto do problema relacionado às retites estenosantes tem sido bastante ventilado particularmente por parte de Eduardo Cotrim (21 e 22) e Paulo de Almeida Toledo (23). Cotrim publicou ultimamente uma verdadeira monografia sobre o assunto nos Arquivos de Cirurgia Clinica e Experimental (vol. III, junho de 1939, n.º 3), afirmando que o valor do exame radiologico nas retites estenosantes de natureza linfogranulomatosa é enorme, fornecendo indicações preciosas particularmente para o cirurgião que poderá escolher o processo operatorio diante do resultado do exame radiologico.

Por meio do exame radiologico do reto podemos observar o grau de estenose a que foi submetido o reto, apreciamos a localização e a extensão do processo estenosante, ficamos conhecendo o tamanho da alça sigmoide, e podemos pelo estudo do relevo da mucosa avaliar o estado da mesma, a presença de fistulas em fundo de saco, diverticulos e perfurações que fazem comunicar o reto com os órgãos vizinhos.

5 — TRATAMENTO DA RETITE ESTENOSANTE LINFOGRANULOMATOSA

Obedecendo ao plano de nosso trabalho, vejamos em linhas gerais os varios processos de *tratamento da retite estenosante linfogranulomatosa*, para depois tratarmos do caso por nós operado.

Numerosos tem sido os processos terapêuticos idealizados no combate à retite estenosante linfogranulomatosa. Em algumas formas clínicas da molestia (formas incipientes) o tratamento medico soluciona-o satisfatoriamente, mas em outras modalidades clínicas necessita o medico do concurso da cirurgia para tal desiderato. Muitos autores, nos casos de estreitamentos do reto de natureza linfogranulomatosa são partidarios do tratamento cirurgico radical, não admitindo a possibilidade de cura deste processo por meio do tratamento medico.

Edmundo Vasconcellos que tem estudado o assunto em suas minucias, afirma: "no momento atual dos nossos conhecimentos só há um tratamento util para as retites estenosantes linfogranulomatosas, que nos casos bem indicados consegue curar o doente: é a extirpação do reto".

"A retite infiltrativa não muda de prognostico pelos tratamentos habituais incruentos, pois que nem o anus iliaco nem a diatermia modificam as condições locais da molestia, nem a piorrêia, e o reto assim transformando num tubo piógeno age como um centro de infecção crônica focal que acaba fatalmente na destruição do reto".

O anus iliaco praticado em um doente com retite estenosante linfogranulomatosa, não resolve o problema, mas apenas o contorna, como bem afirma Vasconcellos (8), pois "desentoxica o doente dando-lhe a apparencia illusoria de cura, enquanto a molestia progride no entanto".

Nas fases iniciais de retite estenosante linfogranulomatosa poderia o tratamento medico oferecer bons resultados? As opiniões divergem neste ponto e foi ele amplamente ventilado no II.º Congresso Brasileiro de Cirurgia, reunido no Rio de Janeiro em Setembro de 1938. Sobre o tema — Retite estenosante, os Professores Edmundo Vasconcellos, de São Paulo, e Pitanga Santos, do Rio de Janeiro, desenvolveram-se com brilhantismo, nas partes referentes não só ao tratamento, como à etiologia, patogenia e anatomia patologica da infecção causada pelo virus linfogranulomatoso. Pitanga Santos, com a sua longa experiencia em protologia acha que o tratamento medico precoce e intensivo resolve a maioria dos casos de retites linfogranulomatosas, ao passo que em outros somente a cirurgia conseguirá remover o processo morbido.

Tão grande tem sido o numero de preparados empregados na terapêutica das retites estenosantes de natureza linfogranulomatosa que se torna impossivel descrevê-los de maneira perfeita. Inicial-

mente empregou-se o iodo e seus derivados, pois os medicamentos iodicos tinham dado bons resultados no tratamento das adenites linfogranulomatosas. Verificou-se posteriormente que os preparados a base de iodo davam resultados praticos apreciaveis nas adenopatias inguinais de natureza linfogranulomalosa, mas nas retites estenosantes e no síndrome de Jersild os mesmos resultados não se obtinham.

Tentou-se depois a medicação estibiada pois o poder curativo dos antimoniais manifesta-se quasi sempre às primeiras injeções e os accidentes que eles determinam são mínimos e sem perigo algum para a vida dos pacientes.

Assim, Leidi, citado por Cerutti & Pavanati (6) estudando a ação dos preparados estibiados no tratamento da molestia de Nicolas-Favre, em suas diferentes modalidades clínicas, manifesta-se:

- 1.º — o tratamento é perfeitamente inócuo, não determinando nos pacientes disturbios dignos de nota;
- 2.º — o tratamento pelos antimoniais determina a cura do processo com enorme rapidez e sobretudo com uma constancia que não pode ser comparada a nenhum outro medicamento empregado na terapêutica desta molestia;
- 3.º — a cura é tanto mais rapida quanto mais precoce for o tratamento;
- 4.º — o tratamento pode ser repetido no mesmo individuo sem prejuizo para a saude do doente.

Os primeiros preparados antimoniais empregados no tratamento da molestia de Nicolas-Favre foram o tartaro emetico, o tartaro estibiado e o tartarato duplo de antimonio e potassio.

Destefano & Vaccarezza, apologistas do emprego desses medicamentos usaram-no em 85 casos, com resultados mais que apreciaveis segundo os resultados relatados. O tartaro emetico que ainda hoje é empregado por alguns autores, usa-se por via venosa, em solução a 1%, na dose usula de 0,03 a 0,12 grs. Todos os preparados citados anteriormente provocam disturbios diversos, tais como vomitos, tosse, dores musculares e articulares etc., de tal modo que se prepararam outros medicamentos derivados do antimonio destituídos porém dos efeitos precedentes. Entraram então na terapêutica da molestia de Nicolas-Favre os preparados antimoniais de antimonio trivalente (Antimosan, Fuadina e Anthiomaline) e de antimonio pentavalente (Stibosan, Neostibosan), os quais são vantajosamente tolerados pelo organismo.

Depois dos preparados estibiados, ainda hoje manuseados com louvores, muitos pesquisadores começaram a empregar na terapêutica das retites estenosantes linfogranulomatosas, o ouro e seus derivados. Almquist Gray e Näumann relatam os sucessos obtidos com esta medida terapêutica, fazendo uso de uma solução aquosa de solganal, injetada em dias alternados por via endovenosa. Rosenfeld e Löbe preferem o Solganal oleoso injetado por via intramuscular. Segundo

Frei, estes preparados de ouro devem ser administrados conjuntamente aos preparados de antimônio pois eles ativam de muito a ação medicamentosa destes últimos fazendo com que o medicamento atue no organismo doente com maiores probabilidades de êxito.

Além desses medicamentos outros preparados foram empregados sem resultados satisfatórios, tais como o salicilato de sódio, e emetina, o sulfato de cobre amoniacal, a antracoterapia endovenosa, o yatren, o azul de metileno, o óleo de chalmogra, a gonacrina, o xilol por via oral etc., mas os resultados obtidos foram duvidosos e não convidaram pois ao seu novo emprego na terapêutica desta moléstia a vírus.

Atualmente, com as recentes aquisições no domínio da terapêutica os compostos sulfamídicos têm sido empregados com sucesso no tratamento da moléstia de Nicolas-Favre em suas diferentes modalidades clínicas. Aplicada inicialmente no tratamento das coccias, as sulfamidas foram empregadas posteriormente na moléstia de Nicolas-Favre, pois Levaditi mostrou em experiências realizadas com cobaias que os compostos sulfamídicos administrados per os curavam estes animais infectados pela via intra-ganglionar com o vírus da 4.^a moléstia venerea.

Bär, apresentou à Soc. de Microbiologia de Berlim, resultados analogos tratando ratos infectados experimentalmente pelo referido vírus inoculado por via intracraniana. Levaditi tratou ratos infectados por via intracraniana com uma emulsão a 20% de cérebro de *Cynomolgus hamadryas* morto de meningoencefalite linfogranulomatosa, por meio da sulfamida (2 cgrs. pro die durante 3 dias). Os resultados foram brilhantes especialmente em 50% dos casos. Os dados presentes foram retirados dos excelentes artigos do Prof. Mingoja (24 e 25) publicados nos Archivos de Biologia sobre os compostos sulfamídicos.

Os produtos utilizados por experimentadores e clínicos e compreendidos no campo dos compostos sulfamídicos são os seguintes segundo Mingoja:

A) COMPOSTOS CORANTES

1 — Sal di-sódico do ácido 4'-sulfamidafenilazo 7 acetilamino 1-oxi 3,6-disulfônico (Prontosil soluvel);

2 — Sal sódico do ácido 4'-sulfamidafenilazo 2,4 diamino 6 benzoico (Rubiazol).

B) COMPOSTOS NÃO CORANTES

1 — Para-aminofenisulfamida ou sulfanilamida (Prontosil album, Streptoclase, Streptosil, Septoplax, Lysococcine, Prontylin etc.);

2 — Para-benzilaminofenisulfamida (Septazine);

- 3 — Sal di sodico do acido p.(γ fenilpropilamino) fenilsulfamida α γ disulfonico (Soluseptazine ou 40 R.P.);
- 4 — Para-aminofenilsulfonil p. aminofenilmetilsulfamida (Disseptal C ou DB 32);
- 5 — Para-aminofenilsulfonil p. aminofenildimetilsulfamida (Disseptal A ou DB 90 ou Uliron);
- 6 — Para-amonofenilsulfonil p. aminofenilmetilsulfamida (Disseptal B ou DB 87);
- 7 — α (p. aminofenilsulfamido)piridina (Dagenan "693").

Até o presente momento não se sabe o mecanismo de ação dos compostos sulfamídicos sobre o virus linfogranulomatoso.

Tréfonel insiste sobre a ação direta, sobre a ação virulicida do medicamento. "Cette action directe sur le microbe étant indiscutable, il reste à savoir de quelle manière elle se manifeste. Là, in n'y a plus que des hypothèses et il est difficile de dire encore si elles sont exactes, complémentaires, suffisantes", afirma Tréfonel.

Para outros autores as sulfamidas neutralizam as toxinas do virus linfogranulomatoso de modo que o germen fica privado dos meios agressores de que dispõe.

As sulfamidas tem dado bons resultados na terapêutica da molestia de Nicolas-Favre em muitas de suas formas clínicas, mas não há duvida de que eles constituem medicamentos perigosos, determinando muitas vezes accidentes toxicos tais como eczemas, dermatites, anemia hemolitica, agranulocitoses, neurite ótica e acidose, sem falar na azoospermia.

Ravina afirma: "malheureusement ce corps est toxique et, au moins chez certains malades, capable de donner des accidents d'inéguable gravité. Toutefois, une lecture attentive des travaux nombreux faits à ce sujet semble montrer que si les accidents toxiques sont incontestables, ils sont peut-être moins nombreux qu'on on la cru un moment. Bien des accidents invoqués ne sont peut-être pas à rattacher avec certitude à l'action du sulfamide. Enfin, pendant longtemps, diverses erreurs thérapeutiques ont té comises".

Entre nós, em um trabalho bem documentado, Edson de Oliveira (26) estudou o emprego das sulfamidas nas retites infiltrativas de natureza linfogranulomentosa. Aplicando em 3 doentes o derivado para-aminofenilsulfamida em doses diarias de 1,80 gr. (comprimidos de 0,30 grs.) associado à dilatações diatermicas para combater o estreitamento (aplicações diarias durante 20 a 30 minutos com o eletrodo ativo no anus-reto e os inativos no abdomen e região sacra, conforme manda Pinard), aquele autor teve resultados praticos apreciaveis. Em um dos casos clínicos além do preparado sulfamídico Edson de Oliveira empregou tambem a Anthiomaline.

A dilatação diatermica do reto, proposta por Bensaude e Marchand tem sido largamente utilizada na pratica protológica por aqueles que não adotam a terapêutica intervencionista precoce.

Entre nós, um processo fisioterapico tem sido empregado em todas as formas da molestia de Nicolas-Fevre, com resultados algu-

mas vezes animadores. Trata-se de um processo mixto-quimiofisioterapico, idealizado por Francisco Finocchiaro (27, 28, 29, 30, 31) e que em linhas gerais consiste no seguinte: injeta-se no foco atacado pelo processo morbido algumas gotas da solução de Durante (solução aquosa de iodo metaloídco e de iodureto de potassio) e depois pratica-se a radioterapia mediopenetrante. Cada injeção e aplicação radioterapica determinam reação focal passageira.

Nos casos de adenites linfogranulomatosas os resultados obtidos por Finocchiaro têm sido coroados de êxito.

O mecanismo de cura deve-se atribuir segundo a escola de Ghiladurcci, de Roma, à produção no foco doentio, de raios secundarios com notavel ação sobre o virus da molestia de Nicolas-Favre.

Em linhas gerais vimos um certo numero de medidas terapêuticas empregadas pelos diversos autores no combate às retites infiltrativas de natureza linfogranulomatosa.

Falta-nos tecer alguns comentarios sobre a vacinoterapia no tratamento da molestia de Nicolas-Favre em sua forma de retite estenosante.

Desde há muito, sabe-se que no combate a um determinado processo infeccioso o laboratorio concorre sempre com um contingente de processos terapêuticos alguns dos quais se mostram verdadeiramente maravilhosos do ponto de vista de seus resultados. Ante de surgir a era da antigenotrapia, Toyama & Shinoda usavam o sôro de convalescentes da molestia de Nicolas-Favre no combate a esta entidade morbida, mas necessitava-se com este processo grande quantidade de sôro humano pois a aplicação era feita por via subcutanea, em doses crescentes. Os resultados obtidos foram mediocres e o novo processo não teve grande aplicação pratica.

Em seguida, Levaditi, Ravaut e Pinard inocularam o virus linfogranulomatoso em cavalos, imunizando-os por assim dizer, com o sôro deses animais imunizados prepararam um produto que tambem não deu resultados satisfatorios.

Ionesno, Wisner e outros prepararam tipos de vacinas com o material proveniente do exsudato peritoneal de macacos inoculados com o virus linfogranulomatoso, mas os resultados obtidos não correspondiam à expectativa geral.

Esboçava-se então por esta época um novo processo terapêutico que tivesse ação mais pronta e eficaz sobre o virus da molestia. Pensava-se em preparar com o puz dos linfogranulomatosos um antigeno que injetado por determinada via provocasse uma reação do organismo com libertação de substancias virulicidas garantindo igualmente a imunização. São de Pavanati (6) estas palavras pronunciadas ao iniciar-se na Europa a aplicação desta nova arma de combate que veio enriquecer de muito o vasto arsenal terapêutico dirigido contra a molestia de Nicolas-Favre:

“Questa osservazione pone ben preciso il quesito se il vacino di Frei possa averè un effetto terapeutico quando la sua applicazione avviene là dove, esso è capace di suscitare una reazione e cioè fra-

quei tessuti che sono sede e fucina del meccanismo allergico e che possono quindi mettere in libertà sostanze virulicide o comunque immunizante. E' noto infatti, che como il vaccino di Frei non produce nessuna reazione locale quando viene iniettato sottocute, cosi esso non sembra manifestare alcuna azione terapeutica quando si segura questa modalit  di introduzione. Possiamo formulare la speranza che la scoperta di Frei ci abbia dato non solo un sicuro diagnostico ma anche un meraviglioso mezzo di terapia”.

Numerosos autores teem empregado a antigenoterapia endovenosa no tratamento da molestia de Nicolas-Favre em suas multiplas formas cl nicas. No tratamento das adenites linfogranulomatosas devemos citar os resultados obtidos por Felipe de Vasconcellos e Alcantara Madeira (32); em 28 casos houve diminui o sensivel dos bub es necessitando por m os doentes de 24,30 e at  36 aplica es endovenosas do antígeno.

Mau d (33) estudando cerca de 200 casos de linfogranulomatose benigna, e tratando-os pelo antígeno em dilui o a 1/5, concluiu que este metodo de tratamento, em 148 casos de adenites linfogranulomatosas surtiu os melhores resultados possiveis, com 3-4-5 doses do antígeno. J  em 32 casos de ano-retites e em 20 casos de estiom ne estes resultados falharam por completo.

Raul Ribeiro da Silva (34) obteve a cura de um paciente com retite linfogranulomatosa, tratando-se pela antigenoterapia associada ao Solganal B oleoso (2 grs. do sal), clist res de nitrato de prata e tratamento local com supositorios.

A nossa opini o a respeito da antigenoterapia   a de que tal processo de tratamento   vantajoso nas formas inguinais da molestia de Nicolas-Favre o mesmo n o se dando em outras formas cl nicas da reticulo histiocitose linfogranulomatosa.

Desse modo de conjunto que fizemos sobre os varios processos de tratamento utilizados no combate   molestia de Nicolas-Favre, em sua forma de retite estenosante, resalta que nos casos incipientes um tratamento medico bem orientado poder  restituir a saude ao paciente, mas nos casos avan ados e complicados somente a cirurgia, removendo o processo inflamatorio em definitivo, conseguir  resolver o problema, curando o doente.

Este estudo de conjunto sobre a retite estenosante de natureza linfogranulomatosa coloca-nos em condi es de discutirmos o caso cl nico por n s observado no Hospital Militar da For a Publica do Estado. A observa o cl nica do caso em quest o, os exames realizados, o diagnostico, o porque da nossa conduta terap utica, o ato operatorio em seus m nimos detalhes e os resultados obtidos ser o discutidos e ventilados detalhadamente.

PUBLICAÇÕES RECEBIDAS PELA BIBLIOTECA DA FACULDADE
DE MEDICINA DA UNIVERSIDADE DE SÃO PAULO DURANTE OS
MÊSES DE OUTUBRO A DEZEMBRO DE 1939.

(Continuação)

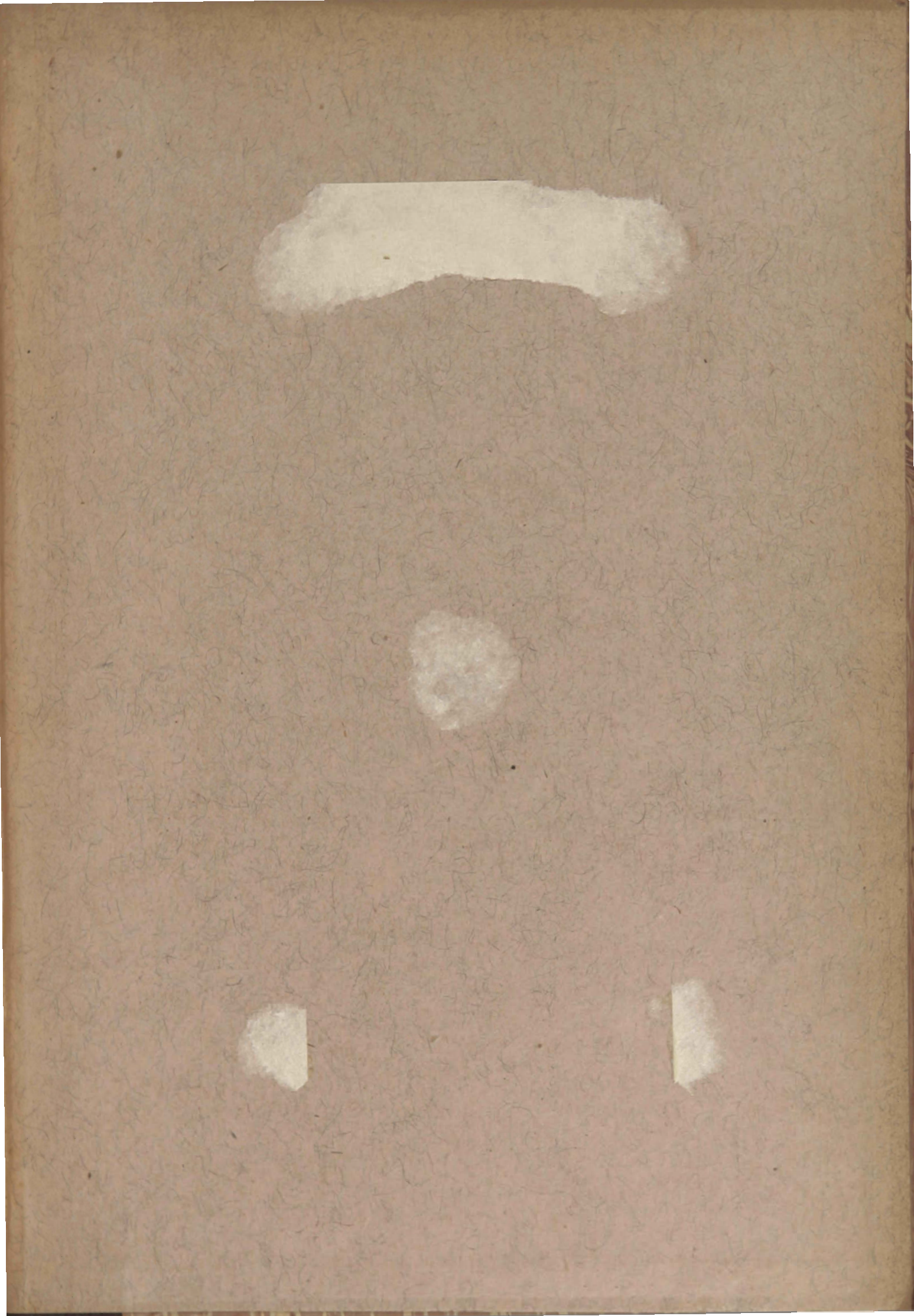
- GEAR, James & BECKER, L. H.:** Leuco-erythroblastic anaemia. Cape Town, Cape Times Limited, [1939]. 6p. 22x14cm [Sep. da: South African M. J. 13:13-14, jan. '39].
- GERSTENBERGER, Helmut:** Ein Fall von Situs inversus totalis mit multiplen Missbildung des Herzens und der Gefäße. München, J. F. Bergmann, 1938. [16]p. 25x16cm [These inaug. Fac. med. Univ. München] [Sep. da: Frankfurt. Ztschr. f. Path., München 52:243-254, '38].
- GESTEIRA, Martagão:** Causas domesticas da morbidade e mortalidade infantil... Bahia, Impr. Official do Eestado, 1916. 17p. 23x15cm.
- GIERSTER, Franz:** Infektionsresistenz bei den selteneren Krankheiten innersekretorischen Ursprungs. Landshut, B. Werkmeister, 1937. 46p. tab. 21x15cm [These inaug. Fac. med. Univ. München].
- GIL-CASARES, Miguel:** Estudio palográfico del esfuerzo ventricular y del pulso arterial. Santiago, Tom. de El Eco Franciscano, 1919. 26p. diagr. 26-17cm.
- HEUCK, Hans:** Zur Frage der Bauchdeckendesmoide... Speyer a. Rh., Pilger-Druckerei G. m. b. H., 1938. 29p. illus. 21x15cm [These inaug. Fac. med. Univ. München].
- HEUSER, Hans:** Intrakranielle Blutungen nach Schädeltraumen ohne Frakturen der Schädelknochen... Bottropiw, Willh. Postberg, 1936. 39p. tab. 21x15cm [These inaug. Fac. med. Univ. München].
- HEYDENREICH, Robert:** Die Bedeutung der Mundbodenphlegmone für die Zahnheilkunde. München, J. B. Grassl, 1938. 27p. 21x15cm [These inaug. Fac. med. Univ. München].
- HEYMANN, Wilhelm:** Das Mandelproblem. Bleicherode a. H., Carl Nieft, 1938. 32p. tab. 21x14,5cm [These inaug. Fac. med. Univ. München].
- HEZEL, Ernst:** Die Bang-Infektion bei Mensch und Rind mit Berücksichtigung der Verhältnisse in Württemberg. Würzburg, Konrad Triltsch, 1937. 22p. tab. 21x15cm [These inaug. Fac. med. Univ. München].
- HILTENSPERGER, Josef:** Die Facialisparesie bei Heine-Medin'scher Krankheit im Kindesalter und ihre Prognose. Würzburg, Konrad Triltsch, 1938. 17p. 21x15cm [These inaug. Fac. med. Univ. München].
- HIRO, Fujio:** *Cyamus elongatus* n. sp., a new whale-louse from Japan. s.l., s.e., 1938. [7]p. 26x19cm [Sep. do An. Zool. Japan 17(1):71-77, mar. '38].
- HIRSCH, Caesar:** Lehrbuch der Lokalanästhesie des Ohres und der oberen Luft- und Speisewege. Stuttgart, Ferdinand Enke, 1925. xvi, 293p. illus. tab. diagr. esch. 24x15,5cm.
- HÖBER, Rudolf:** Tratado de fisiología humana, trad. de Emilio Fernández Galiano. 2.^a ed. espanhola. Barcelona, etc., Edit. Labor, S. A., 1933. xvi. 768, illus. tab. diagr. esch. 23-15,5cm.
- HOESL, Michael:** Stand der Otitis fibrosa bis 1934 mit einem Beitrag Oberviechtach (Opf.), Buch. und Verlagsdruckerei Ig. Forstner, 1937. 48p. illus. radiogr. tab. diagr. 22x15cm.


- HOLLWICH, Fritz:** Zur Frage der Entstehung des Conus myopicus nach Untersuchungen an Fallen von Keratitis parenchymatosa. München, C. Wolf & Sohn, 1936. [14]p. tab. 21x15cm [These inaug. Fac. med. Univ. München].
- HOLMAN, W. L.:** The bacteriology of soot. s.l., s.e., s.d. [18]p. map. tab. 25x17,5cm [Sep. do: An. J. Pub. Health, New York 3(11):1210-1225].
- HOMAGK, Martin:** Beiträge zur klinischen Sonderstellung der Mokosus-Otitis. Speyer a. Rh., Pilger-Druck. G. m. b. H., 1939. 24p. diagr. 21x14,5cm [These inaug. Fac. med. Univ. München].
- HOMMEL, Emma:** Das Elektrokardiogramm bei Herzinfarkt. Günzburg/Donau, Karl Mayer, 1938. 19p. 21x15cm [These inaug. Fac. med. Univ. München].
- HOUSSAY, B. A.:** Phenolemia and indoxylemia. s.l., s.e., 1936. [11]p. diagr. 23x15cm [Sep. do: Am. J. M. Sc. 192(5):615-625, nov. '36].
- HUNOLD, Helmut:** Ueber das Verhalten des Blutzuckerspiegels nach Nebennierenrindeninjektion bei Diabetikern und Infektionskranken. Speyer a. Rh., Pilger-Druckerei G. m. b. H., 1938. 15p. tab. diagr. 21x15cm [These inaug. Fac. med. Univ. München].
- ISAAC, Miguel:** Antecedentes, títulos y trabajos. B. Aires, [Barral & Huguet], 1935. 14p. 20x14cm.
- ISRAEL, James:** Chirurgische Klinik der Nierenkrankheiten. Berlin, August Hirschwald, 1901. xi, 615p. xv pranchs. illus. tab. esch. 27x19,5cm.
- JACKSON, Chevalier:** Endoscopie, bronchoscopie, laryngoscopie, oesophagoscopie, et chirurgie du larynx. Trad. por Menier. Paris, Gaston Doin, 1923. 742p. illus. radiogrs. tab. esch. 23,5x15,5cm.
- JÄHN, Heinrich:** Ist der Erfolg der Strahlenbehandlung bei den Rezidiven nach Uteruskarzinom-operationen vom Zeitpunkt ihres Auftretens abhängig? Bleicherode am Harz, Carl Nieft, 1938. 32p. tab. 21x15cm [These inaug. Fac. med. Univ. München].
- JAGUARIBE, Domingos José Nogueira:** Combate ao alcoolismo... [S. Paulo], Secção de obras do "O Est. de S. Paulo", 1917. 22p. retr. 23x15cm.
- JASPER, Hermann:** Die lymphoidzelligen Anginen unter den in der II. Medizinischen Klinik zu München von 1930-35 behandelten Mandelentzündungen. Bottropiw, Wilh. Postberg, 1938. 29p. tab. 21x15cm [These inaug. Fac. med. Univ. München].
- JHM, Karl:** Die Familie in ihren Entwicklungs- und Erscheinungsformen im allgemeinen und ihr Einfluss auf das Werden und Vergehen der Völker als Ausgangspunkt für die Beurteilung der Frage der Eheberatung in Deutschland. Bottropiw, Wilh. Postberg, 1937. 41p. 21x15cm [These inaug. Fac. med. Univ. München].
- JORGE, hilo, José M.:** Sobre el angioma difuso de los músculos voluntarios. B. Aires, Impr. Flaibañ & Camilloni, 1915. 35p. illus. 25,5x16cm.
- JUNGBAUER, Josef:** Die Epulis und ihre Behandlungsverfahren unter besonderer Berücksichtigung der Strahlenbehandlung. Deggendorf, Andreas Hierl, s.d. [47]p. 21x14,5cm [These inaug. Fac. med. Univ. München].
- KAIFEL, Josef:** Galen's schrift über die Kräfte der Nahrungsmittel. München, L. Mössl, 1938. 24p. 23,5x15,5cm [These inaug. Fac. med. Univ. München].
- KAMMERMAYER, Hans:** Beiträge zum Dosierungsproblem der Strahlenbehandlung der Collum-Carcinome... München, L. Mössl, 1938. 24p. tab. diagr. 23,5x15,5cm [These inaug. Fac. med. Univ. München].
- KAPOSI, Moriz:** Pathologie und Therapie der Hautkrankheiten. 5. ed. Berlin und Wien, Urban & Schwarzenberg, 1899. xviii, 1118p. illus. esch. 24x15,5cm.
- KAPOSI, Moriz:** Handatlas der Hautkrankheiten für Studierende und Ärzte. Wien und Leipzig, Wilhelm Braumüller, 1900. xiii, [546]p. illus. 25,5x16,5cm.

- KATHÖFER, Josef:** Experimenteller Beitrag zur Frage der perkutanen Insulinwirkung. Speyer a. Rh., Pilger-Druckerei G. m. b. H., 1938. 23p. tab. 21x15cm [These inaug. Fac. med. Univ. München].
- KEHR, Hans:** Die in meiner Klinik geübte Technik der Gallensteinoperationen mit einem Hinweis auf die Indikationen und die Dauerfolge. München, J. F. Lehmann's, 1905. xxiv, 395p. illus. tab. esch. 23x15,5cm.
- KEHR, Hans; LIEBOLD & NEULING:** Drei Jahre Gallensteinchirurgie. München, J. F. Lehmanns, 1908. xiv, 722p. tab. 23,5x15,5cm.
- KEUL, Helmut:** Beziehungen zwischen Salyrgan und Kohlehydratstoffwechsel. Sighisoara-Schässburg, Friedr. J. Horeth, 1938. [23]p. tab. 22x15cm [These inaug. Fac. med. Univ. München].
- KEYES, Edward L. & FERGUSON, Russel S.:** Manual de urologia, trad. da 6.^a ed. por B. Candido de Andrade. R. de Janeiro, Waissman, Koogan, Ltda., 1938. 693p. 23x16cm.
- KIESSLING, Klaus:** Klinische Beobachtungen und Therapie bei progressiver Muskeldystrophie. Speyer a. Rh., Pilger-Druckerei G. m. b. H., 1937. 24p. diagr. 22,5x15cm [These inaug. Fac. med. Univ. Münche].
- KILLINGER, Hans:** Bemerkenswerte Fälle von langem Ueberleben und längerer Handlungsfähigkeit nach schwerem Schädelschuss. Düsseldorf, G. H. Nolte, 1938. 31p. 22x15cm [These inaug. Fac. med. Univ. München].
- KIRCHHOF, Hermann:** Ist der Gelenkrheumatismus eine allergische Erkrankung? Dresden und Leipzig, Theodor Steinkopff, 1938. 13p. 23,5x15,5cm [These inaug. Fac. med. Univ. München].
- KIRCHNER, Theodor:** Über die Frage der röntgenologischen Nachweisbarkeit von Verkalkungen an den Lungengefassen. München, L. Mössl, 1938. 13p. 23,5x15,5cm [These inaug. Fac. med. Univ. München].
- KLOTZ, Oskar:** Pulmonary anthracosis — A community disease. [30]p. illus. 25x17cm [Sep. do: Am. J. Pub. Health 4(10):887-916].
- KLUSSMANN, Hans Ulrich:** Hausinfektionen... Bleicherode am Harz, Carl Nief, 1938. 19p. tab. 21x14,5cm [These inaug. Fac. med. Univ. München].
- KNIPPING, Gerhard:** Beitrag zur Klinik und Kasuistik der Leberzirrhose. Würzburg, Richard Mayr, 1938. 24p. 22,5x15cm [These inaug. Fac. med. Univ. München].
- KOCH, Eb:** Choque e colapso. Trad. por Raul Margarido. S. Paulo, etc., Comp. Melhoramentos de S. Paulo, [1939]. 160p. tab. diagr. 23,5x16cm.
- KÖHLER, Hermann:** Beiträge zur Frage der Anticipation der Katarakta senilis. München, Otto Boeck, 1937. 30p. tab. 22x15cm [These inaug. Fac. med. Univ. München].
- KÖRNER, Otto:** Die otitischen Erkrankungen des Hirns, der Hirnhäute und der Blutleiter. 2.^a ed. Frankfurt am Main, Johannes Alt, 1896. 172p. tab. 25x16,5cm.
- KOHLMANN, Wilhelm:** Deutung und vergleichende Betrachtungen von 6 Lungenfällen aus Theophil Bonets... Speyer a. Rh., Pilger-Druckerei G. m. b. H., 1938. 19p. 21x15cm [These inaug. Fac. med. Univ. München].
- KORNDÖRFER, Hans:** Die Xanthoproteinreaktion im Blutserum bei Polyarthritis rheumatica. München, C. Wolf & Sohn, 1938. 14p. tab. 21x15cm [These inaug. Fac. med. Univ. München].
- KRENNER, Willi:** Galen: ueber die Kräfte der Nahrungsmittel... München, Bayerische Druck. & Verlagsanstalt Komm.-Ges., 1938. 24p. 21x15cm [These inaug. Fac. med. Univ. München].
- KUMMEL, Walter:** Über einen atypisch verlaufenen Fall von Meningococcensepsis. Würzburg, Konrad Triltsch, 1938. 18p. 21,5x15cm [These inaug. Fac. med. Univ. München].

(Continua)

CA D





ORIENTAÇÕES PARA O USO

Esta é uma cópia digital de um documento (ou parte dele) que pertence a um dos acervos que fazem parte da Biblioteca Digital de Obras Raras e Especiais da USP. Trata-se de uma referência a um documento original. Neste sentido, procuramos manter a integridade e a autenticidade da fonte, não realizando alterações no ambiente digital – com exceção de ajustes de cor, contraste e definição.

1. Você apenas deve utilizar esta obra para fins não comerciais. Os livros, textos e imagens que publicamos na Biblioteca Digital de Obras Raras e Especiais da USP são de domínio público, no entanto, é proibido o uso comercial das nossas imagens.

2. Atribuição. Quando utilizar este documento em outro contexto, você deve dar crédito ao autor (ou autores), à Biblioteca Digital de Obras Raras e Especiais da USP e ao acervo original, da forma como aparece na ficha catalográfica (metadados) do repositório digital. Pedimos que você não republique este conteúdo na rede mundial de computadores (internet) sem a nossa expressa autorização.

3. Direitos do autor. No Brasil, os direitos do autor são regulados pela Lei n.º 9.610, de 19 de Fevereiro de 1998. Os direitos do autor estão também respaldados na Convenção de Berna, de 1971. Sabemos das dificuldades existentes para a verificação se uma obra realmente encontra-se em domínio público. Neste sentido, se você acreditar que algum documento publicado na Biblioteca Digital de Obras Raras e Especiais da USP esteja violando direitos autorais de tradução, versão, exibição, reprodução ou quaisquer outros, solicitamos que nos informe imediatamente (dtsibi@usp.br).